UNIVERSITÀ DI PARMA

DIPARTIMENTO DI SCIENZE MEDICO-VETERINARIE

Corso di Laurea Magistrale a ciclo unico in Medicina Veterinaria

TESI COMPILATIVA in DIAGNOSTICA PER IMMAGINI

RILEVAZIONE DI VARIAZIONI ANATOMICHE DEL PANCREAS MEDIANTE ESAME TOMOGRAFICO NEL CANE

ANATOMICAL VARIATIONS OF PANCREAS LOCALIZATION BY COMPUTED TOMOGRAPHY IN DOGS

Relatore: Chiar.ma Professoressa Antonella VOLTA

Correlatore: Dott. Mattia BONAZZI

Laureando:

Sebastiano DI MICHELE

ANNO ACCADEMICO 2020-2021

INDICE

1. ABSTRACT 3
2. INTRODUZIONE 4
3. IL PANCREAS NEL CANE 6
3.1 SVILUPPO DEL PANCREAS 8
3.2 CONFORMAZIONE DEL PANCREAS NEL CANE 9
3.3 RAPPORTI DEL PANCREAS NEL CANE 13
3.4 RADIOLOGIA DEL PANCREAS NEL CANE E PATOLOGIE 15
3.5 L'USO DELLA TAC NELL'ESAME DEL PANCREAS 21
4. IL RETROPERITONEO 24
4.1 IL PERITONEO 25
4.2 ANATOMIA DEL RETROPERITONEO 27
4.3 RADIOLOGIA DEL RETROPERITONEO 30
4.4 PATOLOGIE DEL RETROPERITONEO 33
5. STUDIO CLINICO 36
5.1 MATERIALI E METODI 37
5.2 RISULTATI 39
5.3 RISULTATI ANALISI STATISTICA 43
5.4 IMMAGINI 78
5.5 DISCUSSIONE 84
5.5 CONCLUSIONE 88
6. BIBLIOGRAFIA 89

1. ABSTRACT

Pancreas is an organ located in the peritoneal cavity in dogs, while it is considered to be retroperitoneal in humans. Due to its particular development in length in the canine species, the organ comes into contact with various abdominal organs through its components and thanks to its lax consistency, it manages to creep into very narrow spaces left by these organs, on which therefore the conformations and the relationships of the pancreas depends.

Computed tomographic examination represents the diagnostic technique of choice for evaluation of anatomy, relationships and pathology of the pancreas, both in human medicine and in veterinary medicine.

Studies concerning anatomy, topography and pancreatic pathologies detected by examination in dogs are lacking, and generate controversy about relationship of the pancreas with the other organs of the abdominal cavity.

A retrospective study was performed on a sample of 236 dogs, which underwent computed tomographic examination of the abdomen in sternal recumbency at the Radiology and Diagnostic Imaging Section of the Veterinary Didactic Hospital of the University of Parma, between June 2020 and December 2021. The tomographic images of each patient were evaluated, in order to define the relationships of the pancreas with the surrounding organs.

The respective relationships of the body, right lobe and left lobe of the pancreas were evaluated.

The results were reported by means of percentages that express the prevalence of a relationship between one of the components of the pancreas and an organ present in the abdomen, on the total study population.

Furthermore, the presence of anatomical anomalies was detected in a substantial number of subjects, which can be defined as pancreas displaced at the retroperitoneal level that is which have one or more parts within the retroperitoneum.

Finally, a statistical analysis was performed to highlight any associations between anatomical variants of the pancreas and the size of the dog (weight grater or less than 20kg) and between anatomical variants of the pancreas and the conformation of the dog's chest (barrel or deep chested).

PARTE GENERALE

2. INTRODUZIONE

Negli ultimi anni, l'uso in medicina veterinaria della tomografia assiale computerizzata è aumentato esponenzialmente, il che ha portato ad un progresso non indifferente nel campo della diagnostica per immagini. Utilizzata ormai da anni in medicina umana, in medicina veterinaria la sempre maggiore disponibilità di questa attrezzatura consente di avere una metodica diagnostica efficiente, dettagliata e poco invasiva, la cui unica complessità è rappresentata dal bisogno della totale immobilità del paziente, e di conseguenza si rende necessario l'uso dell'anestesia totale. La tomografia assiale computerizzata fornisce ottime informazioni relative all'anatomia, nello specifico relative a forma, dimensioni, posizione, rapporti e patologie del singolo organo e dei vari apparati del soggetto.

Le immagini TAC vengono acquisite mediante l'uso di raggi X che attraversano il corpo del soggetto come nella radiografia tradizionale, ottenendo delle immagini dette "a fetta" o "slice" che mostrano le singole strutture del corpo senza sovrapposizione, con inoltre un migliore contrasto radiografico che permette di distinguere meglio i vari tessuti. La differenza con la radiografia tradizionale è rappresentata dalla presenza di un sistema dato dal tubo radiogeno, che durante la scansione ruota attorno al paziente, e da numerosissimi detettori posizionati nelle diverse direzioni dello spazio intorno al soggetto, permettendo di ottenere svariate immagini che, al momento della ricostruzione mediante un apposito software, esitano nell'immagine radiologica tridimensionale del soggetto. Negli ultimi vent'anni i dispositivi TAC sono stati soggetti ad una evoluzione esponenziale; si è passati dalla TAC convenzionale alla TAC spirale a singolo strato ed infine alla TAC spirale multi slice, caratterizzata dalla presenza di più file di detettori che garantiscono una maggiore copertura volumetrica ed una migliore risoluzione.

Mediante la tomografia assiale computerizzata è possibile valutare forma, dimensione, posizione, rapporti e vascolarizzazione di ciascun organo di interesse del radiologo ed in questa tesi viene preso in esame il pancreas del cane, con particolare interesse riguardo i rapporti e la posizione dell'organo all'interno della cavità addominale. L'obiettivo della tesi è quello di rilevare, mediante uno studio retrospettivo eseguito su tomografie assiali computerizzate di cani nell'arco di un anno, presso l'unità operativa di radiologia dell'ospedale veterinario universitario didattico dell'università di Parma, variazioni nella normale topografia addominale dovute a conformazioni

delle componenti pancreatiche anomale, inconsuete o che semplicemente si distaccano anche lievemente da quanto riportato in letteratura circa l'anatomia normale e l'anatomia radiologica.
Da ciò ne deriva la particolare importanza per questo studio dei rapporti del pancreas con gli altri organi della cavità addominale.
Nella parte generale della tesi, viene descritto il pancreas del cane dal punto di vista anatomico e radiologico con particolare interesse ai rapporti di quest'organo all'interno della cavità addominale.
Viene affrontato successivamente un capitolo in particolare che è quello dello spazio retroperitoneale del cane; questa digressione sul retroperitoneo è motivata dal fatto che una delle anomalie anatomiche più frequentemente rilevate durante lo studio, è la dislocazione di una o più parti del pancreas nello spazio retroperitoneale, mentre in bibliografia il pancreas del cane è considerato essere un organo intraperitoneale a differenza di quello dell'uomo, ritenuto organo retroperitoneale.
Nella parte sperimentale della tesi vengono descritti i materiali ed i metodi utilizzati per lo studio, i risultati e la discussione dei dati dati ottenuti.

3. IL PANCREAS NEL CANE

Il pancreas è una ghiandola con funzione mista, ovvero sia endocrina che esocrina. Istologicamente la ghiandola è caratterizzata da formazioni ghiandolari a struttura acinosa, molto simili a quelle delle ghiandole salivari, che hanno funzione secernente e costituiscono la parte esocrina della ghiandola. Tra queste strutture acinose, sono interposte le isole di Langherans o isole pancreatiche che costituiscono la componente endocrina del pancreas. Esse sono formazioni isolate, definite isole o isolotti appunto, circondate da strutture acinose che costituiscono il pancreas esocrino e formate dall'aggregazione di diverse cellule ovvero cellule alpha, beta, delta.

La ghiandola si trova alloggiata nella porzione dorso-craniale dell'addome ed è collegata direttamente al duodeno mediante dei dotti escretori, che permettono la secrezione dei succhi pancreatici, prodotti dalla parte esocrina del pancreas, direttamente nel lume duodenale.

Quest'organo è assente negli invertebrati e in qualche vertebrato inferiore, mentre è presente nei sauropsidi ed ha il suo massimo sviluppo nei mammiferi (1). Considerato come retroperitoneale nell'uomo, nel cane e nel gatto invece è definito organo intraperitoneale.

Macroscopicamente il pancreas si presenta di colore rosa-ocra nel vivente, giallastro tendente al grigio nel cadavere fresco mentre, se non viene fissato immediatamente dopo la morte del soggetto, il parenchima diventa grigio scuro tendente al verde dopo poche ore a causa di una autosili ad opera dei propri enzimi prodotti. A seguito di tale processo, l'organo assume una consistenza molle e tendente alla liquefazione, mentre in vita è di consistenza notevole ma molto friabile e si presenta infarcito di abbondante tessuto adiposo che si frappone tra gli acini della ghiandola. Il peso relativo dell'organo si aggira sullo 0,1% del peso corporeo o poco più nella maggior parte delle specie, mentre nei carnivori raggiunge lo 0,2 - 0,3% (1).

Nel cane rappresenta lo 0,22% del peso vivo, cioè oscilla tra pesi che vanno dai 13g ai 108g, in proporzione è più pesante nelle razze di piccola taglia. In questa specie è un organo stretto e molto lungo, tanto da raggiungere anche il 50% della lunghezza del corpo, ed appiattito dorso-ventralmente con spessore variabile a seconda della porzione; il lobo sinistro è il più spesso e ha una terminazione più larga rispetto al lobo destro che invece è più lungo e stretto. Il corpo appare di forma convessa. Nel complesso l'organo appare a forma di V con apice craniale e destro.

Nel gatto rappresenta lo 0,27% del corpo, pesando in media tra 8 e 10g e presenta praticamente la stessa posizione del cane, con la differenza che il lobo sinistro si estende meno obliquamente rispetto al cane ed è più ispessito.

Il pancreas entra a far parte del processo digestivo degli alimenti da parte del soggetto mediante la secrezione dei succhi pancreatici ad opera degli acini pancreatici. Tali succhi pancreatici vengono

riversati all'interno del lume duodenale attraverso il passaggio nei dotti escretori. Tali succhi pancreatici si compongono di diversi enzimi digestivi quali amilasi, tripsina, chimotripsina, lipasi ed altri. La presenza di tali enzimi rende il secreto pancreatico indispensabile per la digestione ed il conseguente assorbimento di molecole da parte dell'intestino poiché esso è implicato nella digestione di qualsiasi alimento assunto dal soggetto.

La funzione endocrina dell'organo, come anticipato, è svolta dalle isole pancreatiche che hanno il compito di regolare i livelli ematici di glucosio mediante la secrezione di due ormoni antagonisti tra loro: l'insulina ed il glucagone. La prima è secreta dalle cellule beta degli isolotti pancreatici, essenziale per il metabolismo del glucosio poiché determina l'ingresso a livello cellulare di tale molecola e quindi abbassa il livello di glucosio nel sangue, ed inoltre determina la sua trasformazione in glicogeno. La sua carenza determina un minore consumo cellulare di glucosio con una conseguente situazione di iperglicemia meglio nota come diabete mellito. Il secondo ormone, il glucagone, è secreto dalle cellule alpha degli isolotti pancreatici, e svolge una funzione antagonista rispetto all'insulina in quanto accelera la glicogenolisi, aumentando il livello di glucosio nel sangue.

3.1 SVILUPPO DEL PANCREAS

L'organogenesi del pancreas prevede lo sviluppo della ghiandola nella cavità addominale a partire da tre gemme pancreatiche: una dorsale (Gemma pancreatica dorsalis) e due ventrali (Gemmae pancreaticae ventrales). Le due gemme pancreatiche ventrali si fondono quasi subito determinando la presenza quasi immediata di due abbozzi pancreatici ovvero uno dorsale ed uno ventrale. L'abbozzo pancreatico ventrale si trova adeso all'intestino insieme all'abbozzo del fegato. I due abbozzi crescono, mantenendo le loro connessioni con il duodeno dalle quali deriveranno successivamente i condotti escretori, fino ad unirsi in una ghiandola unica che dispone di due condotti escretori, di cui uno od entrambi possono persistere. Come anomalia di sviluppo, uno dei due abbozzi può rimanere indipendente e formare un pancreas accessorio aberrante, incluso nella parete duodenale o addirittura nella parete della cistifellea.

La ghiandola sviluppata si trova allogata nel mesoduodeno dal quale si estende nella parete profonda del grande omento, caudalmente allo stomaco, e si viene a trovare adesa con la sua faccia dorsale alla parete lombare a causa dell'accollamento del mesoduodeno alla stessa (1). La faccia ventrale, invece, può rimanere libera ovvero rivestita solo dal peritoneo oppure vi si possono accollare altri organi per un tratto più o meno esteso (1).

L'istogenesi del pancreas prevede la formazione di numerosi cordoni epiteliali che si rigonfiano nella loro porzione terminale dando origine a degli acini con una cavità al centro. Alcuni di questi rigonfiamenti, invece, rimangono solidi senza sviluppare alcuna cavità e perdono la loro connessione con il peduncolo, formando le isole pancreatiche.

3.2 CONFORMAZIONE DEL PANCREAS NEL CANE

Considerando la consistenza della sua struttura ghiandolare e l'abbondante tessuto adiposo che si insinua tra i suoi lobuli e che riveste l'intera organo, il pancreas risulta essere un organo molto lasso che si modella sugli organi adiacenti ed è in grado di insinuarsi tra gli interstizi che si formano nella cavità addominale. Per questo motivo è un organo con una forma molto variabile a seconda della specie e può variare nei soggetti della stessa specie. Dovute alle strette connessioni che le varie componenti del pancreas instaurano con gli organi contigui, molte variazioni topografiche dell'organo dipendono da variazioni topografiche degli organi stessi come ad esempio eccessiva dilatazione dello stomaco o dei vari tratti intestinali, presenza di neoformazioni con un volume importante o versamenti cavitari di varia natura.

Nei carnivori il pancreas è appiattito in senso dorso-ventrale e si estende in senso cranio-caudale a partire dall'ilo del fegato. Portandosi caudalmente si estende di solito in direzione dorsale e laterale. Anatomicamente vi si riconosce un corpo, un lobo destro ed un lobo sinistro.

L'organo possiede una chiara forma di V con apice craniale e le due branche che si estendono obliquamente in senso dorso-caude com direzione laterale.

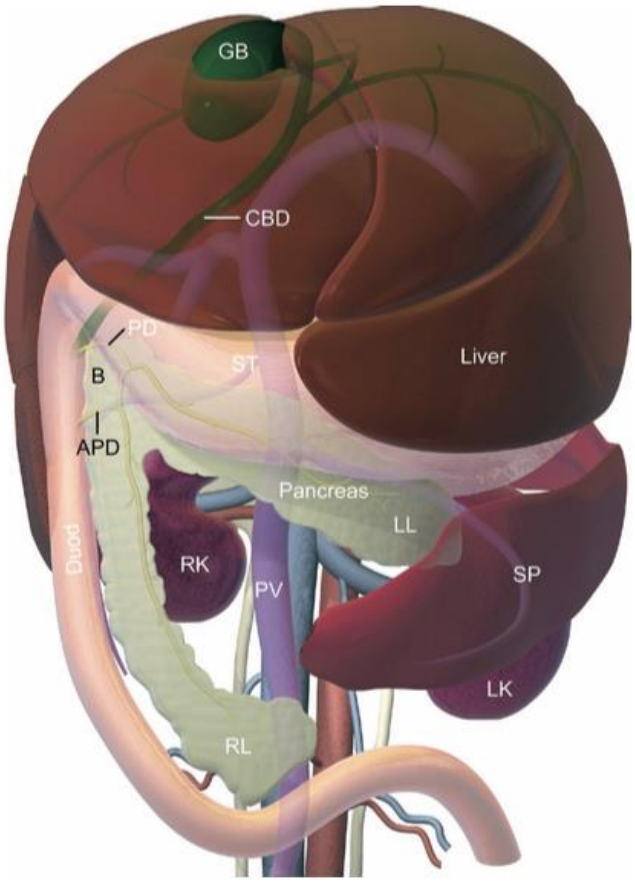

FIG.1- Rappresentazione schematica del pancreas e dei punti di riferimento associati. Il corpo del pancreas (B) è connesso al lobo sinistro (LL) ed al lobo destro (RL). Il lobo sinistro è posizionato caudalmente allo stomaco (ST) e segue il decorso della vena splenica. Il lobo destro segue il duodeno discendente (Duod). Il dotto pancreatico (PD) è il dotto principale nei gatti e termina nella papilla duodenale maggiore insieme al dotto biliare comune (CBD). Il dotto pancreatico accessorio (APD) è il dotto principale nei cani e termina nella papilla duodenale minore. SP=milza, LK=rene sinistro, RK=rene destro, GB=cistifellea.

Silke Hecht, Dr.med.vet., DACVR, DECVDI, and George Henry, DVM, DACVR - Sonographic evaluation of the normal and abnormal pancreas

Il corpo è la parte del pancreas più craniale, unisce il lobo destro al lobo sinistro e si trova alloggiato caudalmente alla parte pilorica dello stomaco ed alla curvatura craniale del duodeno occupandone tutto il margine caudale. Caudalmente, il corpo del pancreas entra in rapporto con un tratto più o meno esteso del margine craniale del colon trasverso. La faccia dorsale del corpo del pancreas ha un aspetto appiattito e convesso, a causa del rapporto con la superficie ventrale della vena porta che si trova dorsalmente ad esso e vi lascia una impronta. Tale impronta viene definita incisura pancreatica. I margini craniale e caudale del corpo del pancreas presentano anch'essi delle impronte, dovute rispettivamente al passaggio del tronco celiaco e della arteria e vena mesenterica craniale. La faccia ventrale si presenta più regolare in quanto più libera e rivestita solo dalla lamina profonda del grande omento.

Il lobo destro del pancreas ha una forma variabile a seconda della specie: praticamente assente nell'uomo, tanto da essere definito "testa del pancreas", molto poco sviluppato nel suino, molto più evidente nei ruminanti e nei carnivori raggiunge il massimo sviluppo, tanto da estendersi caudalmente fino alla curvatura caudale del duodeno (1). Da questo lobo emergono i condotti escretori del pancreas che lo uniscono al duodeno, rappresentando uno dei mezzi di fissità dell'organo. Nel cane, il condotto escretore principale è il condotto pancreatico accessorio. Esso deriva dall'unione del condotto pancreatico del lobo sinistro, che si porta dal lobo sinistro verso il corpo attraversandolo e arrivando nella porzione craniale del lobo destro, e il condotto pancreatico che drena la porzione caudale del lobo destro. Sfocia nel duodeno a livello della papilla duodenale minore, situata dorso-medialmente nel duodeno a 2-3cm dalla papilla duodenale maggiore. Quest'ultima, affiancata dal dotto coledoco, riceve il condotto pancreatico più esile che drena la porzione craniale del lobo destro.

Nel gatto invece il condotto escretore principale è il dotto pancreatico, che si unisce al condotto coledoco prima di sfociare nella papilla duodenale maggiore a livello duodenale. Solo 1 soggetto su 4 possiede un condotto pancreatico accessorio (1).

Il lobo destro del pancreas nei carnivori si trova unito cranialmente al corpo del pancreas caudalmente al piloro ed alla curvatura craniale del duodeno. Si estende dorso caudalmente per un tratto più o meno esteso all'interno del mesoduodeno, mantenendo una stretta adesione alla parete del duodeno discendente decorrendovi con maggiore frequenza dorsalmente, dorso-lateralmente o dorso-medialmente. Si estende in maniera variabile a seconda del soggetto, può decorrere per tutto il mesoduodeno fino ad arrivare alla curvatura caudale del duodeno e a questo livello terminare con una brusca curvatura mediale (2). Il lobo destro è totalmente adeso al duodeno, con il quale condivide la mobilità che è totale nel coniglio e notevole nei carnivori (1).

Il lobo sinistro, corrispondente alla "coda del pancreas" nell'uomo, ha generalmente una struttura più compatta rispetto al lobo destro ed è decisamente più libera di quest'ultimo, tant'è che non viene quasi mai in contatto con la parete addominale. E' unito cranialmente al corpo del pancreas, caudalmente al piloro e si estende dorso caudalmente in direzione obliqua verso sinistra. Successivamente passa tra il fondo dello stomaco ed il colon trasverso per poi portarsi caudalmente e terminare tra colon discendente, ventrale, e rene sinistro, dorsale. E' la parte più mobile del pancreas, in quanto è allogato in gran parte nella parete profonda del grande omento (1). Nel gatto è unito al mesocolon mediante una piega peritoneale (1).

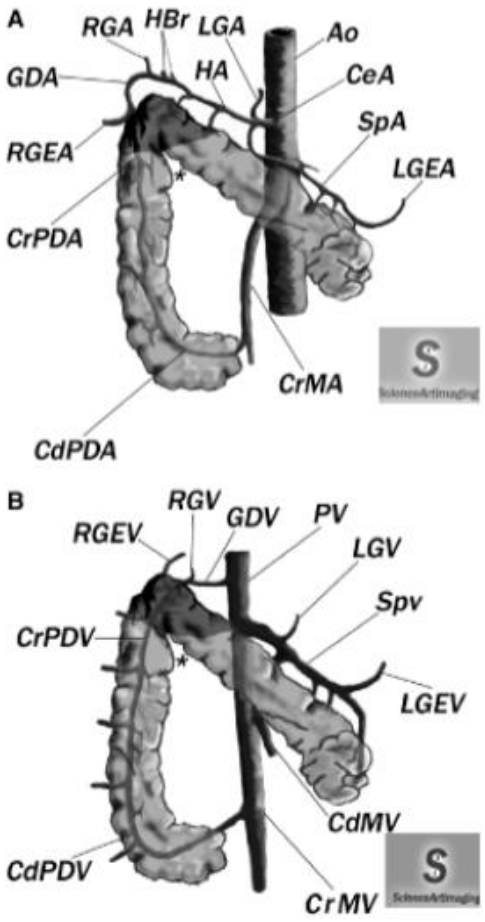

FIG.2- Illustrazione schematica della vascolarizzazione arteriosa (A) e del drenaggio venoso del pancreas canino(B) (visto ventralmente, il margine craniale si trova nella parte alta dell'immagine e la destra dell'organo si trova a sinistra nell'immagine). Ao=aorta, CeA=arteria celiaca, SpA=arteria splenica, HA=arteria epatica, LGA=arteria gastrica sinistra, LGEA= arteria gastroepiploica sinistra, RGA= arteria gastrica destra, GDA= arteria gastroduodenale, RGEA= arteria gastroepiploica destra, CrPDA=arteria pancreaticoduodenale craniale, CrMA= arteria mesenterica craniale, CdPDA=arteria pancreaticoduodenale caudale, Spv=vena splenica, LGEV=vena gastroepiploica sinistra, LGV=vena gastrica destra, PV= vena porta, CrPDV=vena pancreaticoduodenale craniale, GDV=vena gastroduodenale, RGEV=vena gastroepiploica destra, RGV=vena gastrica destra, CdMV= vena mesenterica caudale, CrMV=vena mesenterica craniale, CdPDV= vena pancreaticoduodenale caudale.

Ana V. Càceres, Allison L. Zwingenberger et al. - Helical computed angiography of the normal canine pancreas.

La vascolarizzazione del pancreas è garantita da numerosi vasi di calibro modesto e di provenienza varia. L'arteria celiaca, proveniente direttamente dall'aorta addominale, si divide in 3 branche ovvero arteria splenica, arteria epatica ed arteria gastrica di sinistra. L'arteria splenica irrora il lobo sinistro del pancreas con diverse branche per poi proseguire verso la milza, l'arteria epatica fornisce delle piccole branche al corpo del pancreas per poi proseguire come arteria gastroduodenale, che penetra nel lobo destro come arteria pancreaticoduodenale craniale. Dall'arteria mesenterica craniale origina l'arteria pancreaticoduodenale caudale che penetra caudalmente nel lobo destro del pancreas e va ad unirsi alla arteria pancreaticoduodenale craniale proveniente dal senso opposto.

Le vene sono satelliti a livello intraghiandolare. A livello del lobo destro, la vena pancreaticoduodenale caudale fuoriesce caudalmente dal lobo e sfocia nella vena porta, mentre la vena pancreaticoduodenale craniale fuoriesce cranialmente come vena gastroduodenale per poi sfociare anch'essa a livello della vena porta.

Il sistema linfatico del pancreas prevede una rete perilobulare a livello ghiandolare che confluisce nelle travate connettivali lungo il decorso dei vasi sanguigni. I vasi linfatici del corpo del pancreas afferiscono ai linfonodi epatici e ai linfonodi mesenterici craniali. Quelli del lobo destro si portano verso i linfonodi pancreatico-duodenali, quelli del lobo sinistro ai linfonodi splenici o epatici.

L'innervazione del pancreas è proveniente dal plesso celiaco, che invia nervi che nella ghiandola formano dei plessi interlobulari nei quali si trovano disseminati numerosi gangli microscopici.

3.3 RAPPORTI DEL PANCREAS NEL CANE

Un paragrafo a parte viene dedicato ai rapporti del pancreas con gli altri organi addominali, in quanto rappresentano l'argomento di maggiore interesse della tesi.

Nel cane e nel gatto il pancreas è considerato essere un organo intraperitoneale ovvero contenuto all'interno del peritoneo, mentre in anatomia umana è considerato organo retroperitoneale ovvero all'esterno del peritoneo, più precisamente dietro ad esso; da ciò deriva che nei carnivori domestici il pancreas abbia dei rapporti con organi intraperotoneali e con il limite dorsale del peritoneo, in quanto nella cavità addominale esso si trovi in una posizione generalmente dorsale, ventralmente agli organi considerati retroperitoneali negli animali domestici.

I dati bibliografici presenti non sono numerosi e quelli esistenti generano delle controversie, soprattutto se si confronta la letteratura anatomica con quella radiologica ottenuta mediante esame tomografico sul cane.

Il corpo del pancreas rappresenta sicuramente la componente dell'organo con i rapporti più stabili se confrontati nei vari soggetti. Ciò è dovuto al fatto che si tratti di una struttura di dimensioni limitate rispetto ai relativi lobi destro e sinistro. Il corpo del pancreas si trova a contatto, mediante il suo margine craniale, con la parte pilorica dello stomaco e la porzione più craniale del duodeno ovvero la curvatura craniale duodenale, e presenta anche una intaccatura dovuta al rapporto con il tronco celiaco derivante dall'aorta addominale. La sua faccia dorsale si trova a contatto con la parete del peritoneo dorsale ed ha un aspetto convesso dovuto al modellamento del corpo del pancreas su di essa. Il margine caudale presenta anch'esso una intaccatura, molto più marcata rispetto a quella del margine craniale, chiamata anche incisura pancreatica e rappresenta l'impronta della vena porta sull'organo: si estende dal corpo alla parte craniale del lobo sinistro, determinando che il corpo del pancreas si trovi alla destra del passaggio della vena porta.

La faccia ventrale, come gia detto, è meno irregolare poiché a contatto solo con la lamina profonda del grande omento. Il corpo del pancreas prende contatto caudalmente con il margine craniale del colon trasverso (2).

Il lobo sinistro del pancreas è allogato in gran parte della parete profonda del grande omento, decorre caudolateralmente e dorsalmente verso sinistra. Viene a contatto durante il suo tragitto con la porzione pilorica dello stomaco e la parete della grande curvatura dello stomaco mediante il suo margine craniale (1), con il lobo caudato ed i lobi destri del fegato mediante la sua faccia dorsale, con l'estremità dorsale della milza, con tratti più o meno estesi del colon trasverso e discendente mediante la sua faccia ventrale, per infine terminare a contatto con il rene sinistro mediante l'apice del lobo (1). Secondo altri autori, il lobo sinistro del pancreas è separato dal piloro e dalla grande

curvatura dello stomaco mediante l'interposizione dell'estremità dorsale milza (3) con cui è a contatto, e non arriva a contatto con il rene sinistro ma termina appena cranialmente al polo craniale (2 e 3).

Il lobo destro si trova allogato nel mesoduodeno ed unito intimamente al duodeno a partire dalla sua curvatura craniale fino alla curvatura caudale dello stesso (1). Secondo alcuni autori, il lobo destro del pancreas decorre adeso dorso-medialmente e medialmente al duodeno (1 e 3), secondo altri dorso-lateralmente, dorsalmente e meno frequentemente dorso-medialmente (2). Durante il suo tragitto, prende contatto oltre che con il duodeno anche con il lobo caudato del fegato mediante la sua faccia dorsale, con il rene destro e nelle femmine con ovaio e corno uterino destro. Ventro-medialmente prende contatto con tratti più o meno estesi di digiuno, cieco e colon ascendente.

Complessivamente, il lobo sinistro del pancreas è la componente dell'organo che possiede una variabilità di rapporti più ampia, dovuta sicuramente alla maggiore mobilità rispetto al lobo destro che invece presenta un tragitto e rapporti più regolari.

Da sottolineare, come già detto in precedenza, che il pancreas è un organo molto lasso e che ha una spiccata tendenza a modellarsi all'interno della cavità addominale a seconda dei rapporti che instaura con gli organi contigui; da ciò ne deriva la conclusione che qualsiasi variazione nella normale topografia addominale dovuta a fattori vari quali differenze di razza, processi patologici come neoformazioni, versamenti, infiammazioni ed organomegalie, o semplicemente distensione fisiologica dei vari organi, comporta una diversa topografia del pancreas.

3.4 RADIOLOGIA DEL PANCREAS NEL CANE E PATOLOGIE

Cosi come la maggior parte degli organi addominali, anche il pancreas viene valutato dal radiologo nella pratica clinica mediante diversi esami che possono essere più o meno significativi per la ricerca di patologie o per la valutazione dell'organo.

L'esame ecografico è considerato il gold standard per la valutazione del pancreas, perché fornisce una finestra di visualizzazione decisamente migliore rispetto all'esame radiografico e dati relativi ad eventuali patologie in atto più significativi. Inoltre, l'esame ecografico fornisce informazioni riguardo organi continui e contigui al pancreas, che potrebbero essere coinvolti nel processo patologico dell'organo, e permette il prelievo di materiale per la valutazione citologica mediante FNA ecoguidato.

Durante l'esame ecografico addominale dovrebbe essere eseguita una completa ispezione del pancreas, anche se non sono presenti i segni clinici di una patologia pancreatica, mentre l'esame ecografico del pancreas è particolarmente indicato in caso di sintomi da parte del paziente quali vomito, anoressia, perdita di peso, dolore addominale, ittero, diabete mellito che non risponde alla terapia, ipoglicemia.

Le patologie pancreatiche possono essere associate a patologie concomitanti di altri organi contigui quali sistema epatobiliare, tratto gastrointestinale e reni (4).

Fattori che possono disturbare la corretta visualizzazione del pancreas durante l'esame ecografico sono: presenza di gas nel tratto gastrointestinale (stomaco, intestino tenue, colon), presenza di un mezzo di contrasto positivo nel tratto gastrointestinale, stomaco disteso per la presenza di materiale alimentare al suo interno o colon disteso per la presenza di materiale fecale, presenza di gas libero in addome, presenza di abbondante tessuto adiposo intra addominale. Inoltre, nelle razze che presentano il caratteristico torace profondo l'esame ecografico del pancreas può essere difficoltoso per la sua posizione profonda all'interno dell'addome. La presenza di fluidi liberi in addome, invece, non rappresenta un fattore di disturbo per la valutazione ecogafica del pancreas e può addirittura facilitarla grazie al contrasto che si viene a creare tra il fluido addominale di aspetto anecogeno che circonda l'organo ed il parenchima pancreatico iperecogeno. La sedazione del paziente non è necessaria, ma potrebbe essere utile per diminuire lo stress ed il conseguente movimento, oltre che a garantire una maggiore sicurezza per l'operatore.

L'esame si esegue principalmente posizionando i pazienti in decubito dorsale, mentre nei cani con torace profondo il decubito laterale può fornire immagini migliori.

Nella maggior parte dei cani una sonda da 5.0-8.0 MHz è adeguata per raggiungere il pancreas in profondità, mentre gatti e cani di piccola taglia vengono esaminati meglio con sonde da 8.0-15.0 MHz che forniscono una risoluzione migliore a fronte di una penetrazione minore.

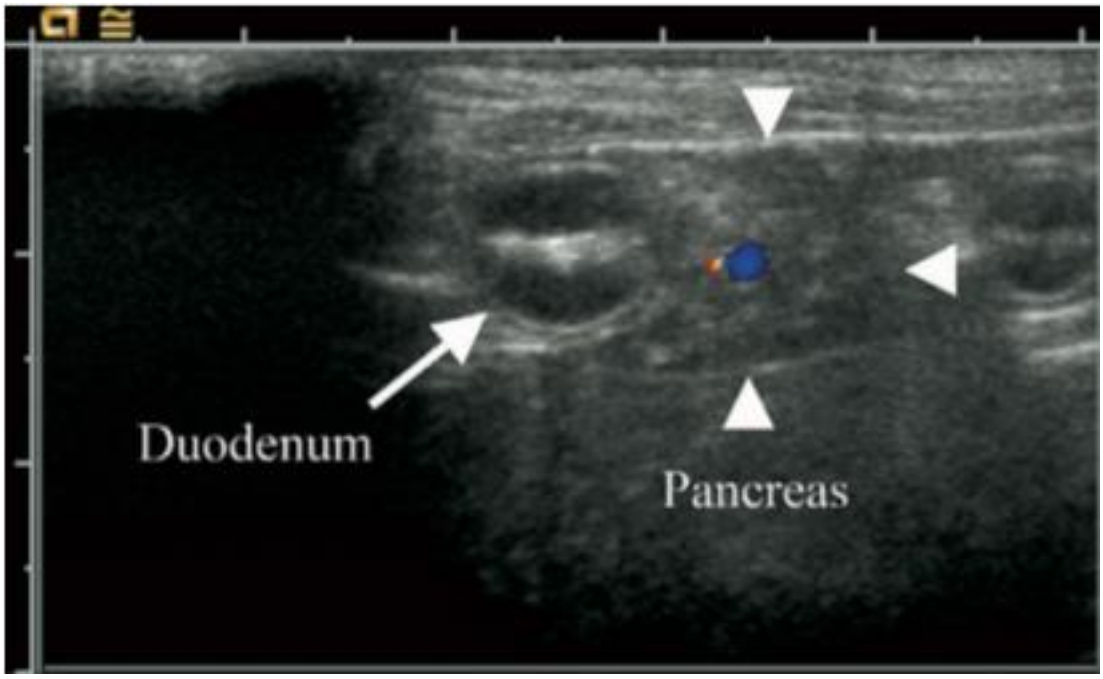

FIG.3 - Immagine ecografica di un pancreas normale in un Chihuahua di 9 anni. Il duodeno (freccia) è visualizzato nel addome craniale destro come una struttura target-like in questa immagine trasversale. Il lobo destro del pancreas (compreso tra le teste di freccia) appare come una struttura triangolare di media ecogenicità mediale al segmento intestinale. Il color doppler mostra due vasi al centro del lobo pancreatico che rappresentano l'arteria pancreaticoduodenale (rosso) e la vena pancreaticoduodenale (blu).
Silke Hecht, Dr.med.vet., DACVR, DECVDI, and George Henry, DVM, DACVR - Sonographic evaluation of the normal and abnormal pancreas

L'identificazione dell'organo all'esame ecografico può essere difficoltoso, a causa soprattutto della usa ecogenicità; ha un aspetto isoecogeno o leggermente ipoecogeno rispetto ad tessuto adiposo che lo circonda e la distinzione può essere impegnativa, specialmente nei cani obesi. Si presenta inoltre meno ecogenico della milza e più ecogenico del fegato. Il radiologo dunque è tenuto a fare affidamento sui punti di repere che ha a disposizione per l'individuazione dell'organo. Il duodeno discendente rappresenta il punto di repere principale nel cane e permette la visualizzazione del lobo destro del pancreas dorsalmente, dorsolateralmente o dorsomedialmente ad esso, e la presenza della vena pancreaticoduodenale al centro della porzione media e craniale

del lobo assicurano la sua identità, mentre nella porzione caudale del lobo la stessa potrebbe essere difficile da individuare. Il lobo destro può essere visualizzato interamente seguendo il duodeno dalla sua curvatura craniale alla curvatura caudale. Al posizionamento trasversale della sonda rispetto all'asse maggiore del lobo, esso appare di forma triangolare. Si presenta isoecogeno o leggermente ipoecogeno rispetto al tessuto adiposo che lo circonda all'interno del mesoduodeno.
Il corpo del pancreas si trova dorsocaudalmente il piloro ed a stretto contato con la vena porta.
Il lobo sinistro del pancreas invece può essere individuato caudalmente al piloro e cranialmente il colon trasverso. In linea di massima nel cane la visualizzazione del lobo destro del pancreas è più semplice rispetto al corpo ed al lobo sinistro che, in questa specie, è spesso difficoltosa.
I dotti pancreatici generalmente non sono visibili ecograficamente nel cane se non in situazioni patologiche.
Quando viene eseguito l'esame ecografico del pancreas, è importante tenere a mente che nelle varie patologie pancreatiche le rilevazioni ecografiche possono coincidere, dunque è raramente possibile ottenere una diagnosi certa di una patologia pancreatica sulla base del solo esame ecografico. Inoltre, rilevazioni casuali o correlate all'età del paziente possono mimare una patologia pancreatica, mentre altre patologie a carico del pancreas possono causare nessuna variazione ecografica.
Alla luce di quanto detto si evince che i dati ecografici acquisiti durante l'esame ecografico devono essere valutati dopo un corretto segnalamento, anamnesi, visita clinica ed esami di laboratorio. L'esame citologico e l'esame istolopatologico sono spesso necessari per avere una diagnosi definitiva (4).
Le patologie più frequentemente riscontrate ecograficamente a livello del pancreas esocrino sono: pancreatiti, ascessi e pseudocisti, neoplasie, iperplasia nodulare, pancreatolitiasi.
Le pancreatite è un processo infiammatorio a carico del pancreas e può essere classificato come acuta, più frequente nel cane, e cronica, più frequente nel gatto.
In caso di pancreatite cronica, l'infiammazione instauratasi da tempo porta a cambiamenti morfologici irreversibili e ad una alterata funzionalità dell'organo. Ecograficamente sono spesso evidenziate diminuzione di grandezza dell'organo, variazioni di ecogenicità nel parenchima con possibili strutture nodulari, coni d'ombra dovuti a mineralizzazioni e dilatazioni dei dotti pancreatici.
In corso di pancreatite acuta clinicamente sospetta e manifesta, all'esame ecografico potrebbe non essere evidenziata alcuna alterazione in quanto in corso di pancreatite acuta modificazioni a carico dell'organo tendono ad instaurarsi nel tempo, perciò è buona pratica quella di eseguire nuovamente l'esame ecografico del pancreas 2 e 4 giorni dopo il primo, dunque è importante tenere a mente

che un esame ecografico negativo non esclude la presenza di una pancreatite. Secondo uno studio (Hess RS, Saunders HM, Van Winkle TJ, et al: Clinical, Clinicopathologic, Radiographic and ultrasonographic abonrmalities in dogs with fatal acute pancreatitis: 70 cases (1986-1995). J Am Vet Med Assoc. 213:665-670,1998) la sensibilità dell'ecografia nella diagnosi di pancreatite acuta è del 68%. Ecograficamente possono essere rilevate alterazioni quali aumento di dimensioni dell'organo, margini irregolari, ipoecogenicità del parenchima, tessuto adiposo peripancreatico iperecogeno a causa di steatite conseguente alla pancreatite, aree di necrosi del tessuto adiposo e aree di effusione peripancreatiche. E' possibile anche osservare il duodeno corrugato ed ispessimento della parete intestinale. L'animale può manifestare diversi gradi di dolore durante l'esame a causa della pressione esercitata dall'operatore mediante la sonda sulla regione infiammata (4).

In caso di lesioni causate da necrosi focale, pseudocisti e ascessi la differenziazione ecografica risulta difficile. Tali lesioni appaiono come strutture rotondeggianti o irregolari, intrapancreatiche o peripancreatiche di diverse dimensioni, possono essere dotate di una parete più o meno spessa ed hanno un contenuto di aspetto variabilmente ipoecogeno rispetto al parenchima sano.

Spesso, si associa a tali lesioni la presenza di tessuto adiposo peripancreatico iperecogeno. Generalmente, è necessario un esame citologico per determinare la natura della lesione pancreatica.

Per quanto concerne le neoplasie pancreatiche, nel cane l'esame ecografico presenta una sensibilità del 75% per quanto riguarda la rilevazione di neoplasie pancreatiche primarie e del 55% riguardo le metastasi (5).

Le neoplasie pancreatiche sono considerate rare sia nel cane che nel gatto (6), sono rappresentate principalmente dall'adenocarcinoma e successivamente da altri tipi di neoplasia quali adenoma, linfosarcoma, carcinoma squamo-cellulare e linfangiosarcoma per quanto riguarda il pancreas esocrino, l'insulinoma è la neoplasia più frequente a carico delle isole pancreatiche. (4)

Le rilevazioni ecografiche più frequenti in corso di neoplasia pancreatica sono rappresentate da noduli o masse pancreatiche o peripancreatiche di variabile dimensione, forma ed ecogenicità. Altre rilevazioni associate possono essere la presenza di noduli pancreatici multifocali, aumento di dimensione dell'organo, versamento addominale peripancreatico, ostruzione dei dotti biliari extraepatici, diffusione di metastasi a livello del mesentere che si presenta infiltrato di noduli ipoecogeni (carcinomatosi) (4). Possibili fattori di confondimento per l'ecografista possono essere l'aspetto normale dell'organo all'esame ecografico, presenza di masse a livello di strutture contigue al pancreas che si sovrappongono all'organo e segni ecografici attribuibili anche a pancreatiti o iperplasia nodulare.

Il drenaggio linfatico del pancreas è diretto verso diversi linfocentri che drenano anche altri organi addominali, il che determina la difficoltà nel predire e valutare la diffusone metastatica.
L'iperplasia nodulare pancreatica si riscontra frequentemente nei soggetti anziani, sia cani che gatti. I cambiamenti ecografici riscontrati in corso di iperplasia nodulare pancreatica non sono stati descritti nel cane ma ci si aspetta che siano sovrapponibili a quelli riscontrati nel gatto, in cui sono stati rilevati noduli pancreatici di dimensione superiore al centimetro di diametro ed un complessivo aumento di grandezza dell'organo. Vista la somiglianza tra i dati ecografici riscontrati in corso di neoplasia pancreatica e quelli riscontrati in corso di iperplasia nodulare pancreatica, si rende necessaria una biopsia o un esame citologico per raggiungere una diagnosi definitiva.
Altre patologie descritte e determinanti segni ecografici sono condizioni come la pancreatolitiasi, descritta ecograficamente in due gatti (7 e 8) in cui si rilevano calcoli pancreatici all'interno dei dotti pancreatici ed appaiono come strutture iperecogene causanti la formazione del cono d'ombra distalmente ad esse. La loro presenza è associata a pancreatite cronica.
L'insufficienza del pancreas esocrino, chiamata anche con l'acronimo EPI, è una condizione caratterizzata da una inadeguata produzione di enzimi pancreatici a livello degli acini che causa malassorbimento a livello intestinale. La patologia è causata prevalentemente da una atrofia spontanea degli acini pancreatici nel cane, mentre nel gatto la pancreatite cronica rappresenta la causa maggiore. In letteratura, non sono riportate rilevazioni ecografiche associate a condizioni di EPI nel cane.
L'esame radiografico non gioca un ruolo fondamentale nella valutazione del pancreas; in condizioni normali, il pancreas nel cane non è osservato nei piani radiografici a causa delle sue modeste dimensioni e dell'offuscamento dato dal tessuto adiposo circostante.
Nei gatti obesi, il lobo sinistro può essere identificato nella proiezione ventro-dorsale come un'area localizzata radiopaca posizionata caudalmente al fondo dello stomaco, medialmente o caudalmente l'estremità dorsale della milza, e cranialmente il rene sinistro (9). Tuttavia, l'esame radiografico può evidenziare anomalie quali dislocazioni dei vari organi addominali secondari all'aumento di dimensione del pancreas o anormalità presenti a livello della regione del pancreas associabili a patologie del pancreas come ad esempio: perdita del dettaglio peritoneale, irregolare radiopacità dell'area pancreatica, mineralizzazioni focali, dislocazione laterale del duodeno, dislocazione craniale dello stomaco, dislocazione caudale del colon a causa della compressione esercitata dal pancreas.
In condizioni patologiche, l'esame radiografico del pancreas non è in grado di fornire una diagnosi precisa, in particolare non è sensibile per patologie come pancreatite acuta e piccole masse pancreatiche.

Un altro esame radiologico applicabile nello studio e nella ricerca delle patologie del pancreas è l'ERCP (Endoscopic retrograde cholangio-pancreatography), tecnica ampiamente utilizzata in medicina umana e di recente introduzione in medicina veterinaria. Si tratta di una tecnica ottenuta dalla combinazione di endoscopia retrograda a livello duodenale e fluoroscopia, eseguita a seguito della cateterizzazione della papilla duodenale e successiva inoculazione di un mezzo di contrasto, che permette di ottenere immagini radiografiche dinamiche dei dotti pancreatici e biliari.
L'ERCP viene utilizzata in medicina umana per determinare le cause extraepatiche di colestasi, per la preparazione, supporto e controllo post operatorio di chirurgia della cistifellea, differenziazione tra pancreatite cronica e carcinoma pancreatico (10), diagnosi di diversi stadi di pancreatite, estrazione di calcoli biliari, posizionamento di stent o drenaggi a livello dei dotti biliari e/o pancreatici, sfinterecromia o papillectomia in pazienti con stenosi della papilla duodenale (10).
In medicina veterinaria, l'introduzione dell'ERCP può offrire la possibilità di diagnosticare e di differenziare patologie a carico dei dotti biliari e dei dotti pancreatici (10). Secondo uno studio (Endoscopic retrograde cholangio-pancretography in dogs with chronic grastrintestinal problems, T.Spillmann et al.) eseguito su 30 cani affetti da patologie gastroenteriche croniche con il fine di valutare la praticabilità dell'ERCP e descrivere le anomalie rilevate, le anomalie più frequentemente riscontrate a seguito dell'ERCP sono rappresentate da: dilatazione anomala del dotto coledoco, difetti di riempimento e deviazione anomala dello stesso, stenosi della papilla duodenale maggiore, deviazione anomala del dotto pancreatico accessorio. Il successo dell'esame è stato condizionato da fattori quali la presenza di chimo a livello duodenale, eccessiva presenza di muco o di sangue, difficoltà nella cateterizzazione della papilla duodenale maggiore e minore, eccessiva distensione dello stomaco, taglia piccola del paziente e cambiamento nella mucosa duodenale. Tali fattori hanno condizionato in negativo l'esito dell'ERCP in 10 pazienti su 30.

3.5 L'USO DELLA TAC NELL'ESAME DEL PANCREAS

La tomografia assiale computerizzata (TAC) rappresenta un esame fondamentale per la ricerca di patologie pancreatiche quali soprattutto neoplasie ed infiammazioni a carico dell'organo. Tale tecnica diagnostica assume particolare rilevanza per quanto riguarda queste patologie dal momento che le tecniche radiologiche convenzionali quali la radiografia e l'ecografia presentano dei limiti, che portano ad una scarsa sensibilità e specificità nelle diagnosi (11 e 12).

In medicina umana, la tomografia assiale computerizzata rappresenta l'esame di scelta per quanto riguarda la diagnosi, la stadiazione e la prognosi di patologie infiammatorie e neoplastiche del pancreas.

In medicina veterinaria sono riportati pochi studi riguardo la descrizione mediante tomografia assiale computerizzata dell'anatomia del pancreas (Computed tomographic anatomia of the canine pancreas, A.Probst ed al.), dell'angiografia (Helical computed tomographic angiography of the normal canine pancreas, A.V.Càceres et al.), dello studio dell'insulinoma (Comparison of ultrasonography, computed tomography, and single-photon emission computed tomography for the detection and localization of the canine insulinoma, J.H.Robben - Dynamic computed tomography of the pancreas in normal dogs and in a dog with pancreatic insulinoma, I.Toshie et al.), e della pancreatite acuta necrotizzante (Combined use of ultrasonography and contrast-enhanced computed tomography to evaluate acute necrotizing pancreatitis in two dogs, J.Q.Jaeger et al.). Nel primo articolo citato, l'anatomia del pancreas del cane è stata descritta a seguito di uno studio in cui 5 beagle di 18 mesi sono stati prima sottoposti ad eutanasia, e successivamente in un lasso di tempo non superiore ad un'ora è stata loro somministrata una soluzione composta da 1 parte di bario solfato e 2 di acqua distillata a livello dell'arteria celiaca. Tale procedura ha permesso la valutazione degli organi vascolarizzati dall'arteria celiaca (fegato, pancreas, milza, stomaco e duodeno) in comparazione tra loro mediante TAC a livello addominale. Dall'esame eseguito ne è derivata la conclusione che il pancreas ha sviluppato una radiopacità molto distinta con un contorno irregolare, a differenza degli altri organi che invece presentano un riempimento vascolare più regolare ma meno intenso. Nelle immagini ottenute sugli stessi pazienti vivi ed anestetizzati, a seguito dell'iniezione intravenosa di 1.5ml/kg di Iopamidolo, la visibilità del pancreas è ottimale in assenza di artefatti e soprattutto in presenza di abbondante tessuto adiposo peripancreatico.

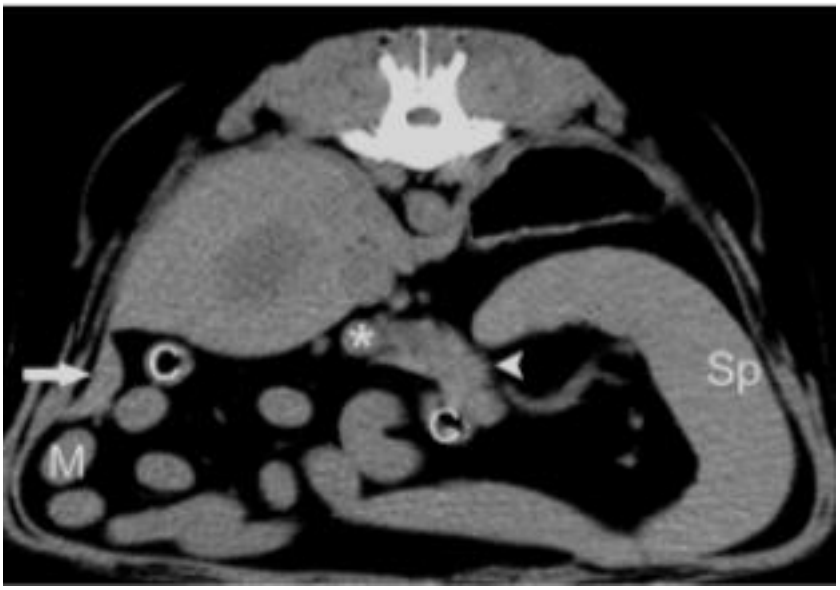

FIG.4 - Immagine trasversale dell'addome craniale di un Beagle di 2 anni ottenuta mediante tomografia computerizzata. Il lobo sinistro del pancreas (testa di freccia) è visibile alla sinistra della vena porta (asterisco) e del colon (C), e medialmente alla milza (Sp). Il lobo destro del pancreas (freccia) si trova lateralmente al colon (C) e dorsalmente al duodeno (M).
Ana V. Càceres, Allison L. Zwingenberger et al. - Helical computed angiography of the normal canine pancreas

I dotti pancreatici non sono visibili in nessun cane, mentre la vena pancreaticoduodenale è chiaramente visibile a livello del lobo destro come una struttura circolare iperattenuante che si spinge caudalmente all'interno del lobo.
Da tale articolo, si trae la conclusione che l'esame TAC nel cane permette la visualizzazione nel dettaglio del parenchima pancreatico e dei suoi rapporti, ma non permette la visualizzazione dei dotti pancreatici. La problematica principale relativa alla visualizzazione del pancreas in TAC non è l'artefatto da movimento ma la delineazione dei suoi limiti rispetto a quelli organi adiacenti come fegato, milza e stomaco; in questo caso, può essere molto utile tenere l'animale a digiuno per 12-24h prima dell'esame e usare agenti in grado di ridurre la presenza di gas nello stomaco come il dimeticone (3).
Gli studi effettuati riguardo la vascolarizzazione del pancreas mediante somministrazione di mezzo di contrasto per via endovenosa in TAC, mostrano come l'organo presenti un'anatomia vascolare complessa a causa dell'apporto sanguigno proveniente da diverse branche delle arterie celiaca e mesenterica craniale e dal drenaggio venoso ad opera di molti vasi tributari della vena porta.

La maggior parte dei vasi pancreatici descritti in letteratura possono essere identificati mediante questo esame, mentre casi in cui risulti impossibile individuare dei vasi potrebbero essere imputati alle loro dimensioni troppo modeste o al decorso obliquo degli stessi vasi (2). Nelle scansioni acquisite prima della somministrazione del mezzo di contrasto, potrebbe risultare difficile delineare i limiti craniali del pancreas da quelli degli organi adiacenti a causa della simile radiopacità delle strutture, mentre nella fase tardiva della maggior parte dei cani si ha la migliore distinzione tra il pancreas ed il fegato (2). Nè deriva dunque una maggiore capacità di differenziare, valutando la fase venosa tardiva, il corpo del pancreas dal fegato e risulta molto più semplice la valutazione del lobo destro grazie alla visualizzazione della vena pancreaticoduodenale.

L'utilità clinica dell'uso del mezzo di contrasto nello studio del pancreas in TAC è data dalla possibilità di identificare, stadiare e valutare in ottica di una eventuale chirurgia le neoplasie del pancreas come l'insulinoma e l'adenocarcinoma pancreatico.

L'insulinoma è ben evidenziabile durante la fase arteriosa grazie alla sua distinta iperattenuazione rispetto al parenchima pancreatico (13), mentre l'adenocarcinoma mostra una attenuazione simile a quella del parenchima nella fase precontrasto e appare ipoattenuante rispetto allo stesso dopo la somministrazione del mezzo di contrasto (2).

L'esame, inoltre, può essere utile per diagnosticare e valutare la gravità in corso di pancreatite e delle sue complicazioni come trombosi, necrosi del tessuto ghiandolare e coinvolgimento dei tessuti peripancreatici e degli organi contigui (2).

L'esame tomografico rappresenta, in medicina umana, la metodica diagnostica di scelta per la differenziazione tra pancreatite necrotico-emorragica, più grave, e pancreatite interstiziale. In casi di pancreatite acuta nel cane, è possibile riscontrare all'esame tomografico alterazioni quali aumento di dimensione dell'organo in una o più delle sue parti, margini irregolari, tessuto adiposo peripancreatico e/o mesentere iperattenuanti ed ispessiti a causa dell'infiammazione, versamento peripancreatico più o meno abbondante ed aree variabilmente estese ipoattenuanti, associabili ad aree di necrosi pancreatica dovuta al processo infiammatorio (14). Tali aree necrotiche sono particolarmente visibili a seguito della somministrazione del mezzo di contrasto nel paziente, che rende visibili le aree necrotiche ipoattenuanti a fronte dell'iperattenuazione che assume il parenchima sano.

4. IL RETROPERITONEO

Il retroperitoneo, come suggerisce il nome, rappresenta uno spazio anatomico che si trova posteriormente il peritoneo, dorsalmente ad esso se si parla di animali domestici. Per descrivere e capire meglio la sua anatomia e la sua topografia, diventa necessaria innanzitutto una descrizione dal punto di vista anatomico della cavità peritoneale e degli organi contenuti al suo interno.

Successivamente, viene descritta l'anatomia normale del retroperitoneo mediante alcune comparazioni con l'anatomia umana, seguita dalla descrizione di patologie del retroperitoneo con l'ausilio di immagini radiologiche.

Le motivazioni che hanno portato alla necessità di un paragrafo dedicato al retroperitoneo sono da attribuire ai dati ottenuti nella parte sperimentale della tesi, in quanto alcune delle anomalie topografiche rilevate durante lo studio consistono nella dislocazione di uno o più parti del parenchima pancreatico a livello retroperitoneale. Per motivare questa affermazione si rende dunque necessaria una descrizione del retroperitoneo.

4.1 IL PERITONEO

Il peritoneo è la sierosa che riveste la cavità addominale-pelvica, si tratta di gran lunga della sierosa splancnica più grande e complessa. E' costituita da due foglietti, il parietale che è adeso alla superficie interna dell'addome e si spinge fino alla pelvi dove, nel maschio, forma due diverticoli inguinali, e il viscerale che ricopre la maggior parte degli organi addominali. Tali foglietti che costituiscono il peritoneo sono uniti per mezzo dei meso, lamine connettivali di varia lunghezza e disposizione, formati da pieghe peritoneali ricoperte da due foglietti sierosi che si portano dal peritoneo parietale a quello viscerale a livello della parete dorsale dell'addome. Al loro interno decorrono vasi e nervi destinati all'organo di competenza, provenienti dai vari segmenti dell'aorta addominale, della vena cava caudale e del midollo spinale, che si trovano dorsalmente a livello addominale.

Le pieghe peritoneali che formano i meso sono di tre tipi: i meso propriamente detti, gli omenti ed i legamenti.

I meso propriamente detti presentano l'organizzazione tipo descritta in precedenza, e vengono erroneamente designati con il termine generale di mesentere, il quale è appropriato solo se riferito ad un tratto dell'intestino, mentre per gli altri organi addominali la nomenclatura corretta è composta dal prefisso meso seguita dal nome che specifica il viscere in questione.

Gli omenti sono due, ovvero il piccolo omento ed il grande omento, e si estendono da un organo ad un altro fluttuando tra essi. Sono entrambi inseriti sullo stomaco: il piccolo omento collega questo viscere al fegato mentre il grande lo collega al colon.

I legamenti sono pieghe del peritoneo, composte al loro interno da uno strato fibroso e inestendibile, ed hanno lo scopo di unire saldamente un viscere addominale alla parete addominale o ad un altro organo.

I due foglietti peritoneali delimitano la cavità peritoneale, molto estesa ma virtuale a causa del fatto che i visceri addominali si addossano tra loro o contro la parete addominale.

La cavità peritoneale contiene una piccola quantità di liquido che facilita lo scivolamento dei visceri tra loro e contro la parete dell'addome.

La struttura del peritoneo prevede la presenza della tonaca sierosa appoggiata sulla tela sottosierosa. La tonaca sierosa è formata esternamente dal mesotelio, strato singolo di cellule epiteliali appiattite che si interfacciano direttamente con la cavità peritoneale, ed al di sotto di esso la lamina propria della sierosa, un sottile strato di tessuto connettivo ricco di vasi sanguigni e linfatici. La tela sottosierosa è costituta da uno strato di tessuto connettivo diversamente ispessito

a seconda dei distretti che aderisce alla muscolatura sottostante dell'organo nel caso dello stomaco, dell'intestino e dell'utero, o alla capsula fibrosa dell'organo nel caso di fegato e testicolo.
Alcuni dei visceri addominali sono rivestiti dal peritoneo viscerale e connessi al peritoneo parietale mediante meso semplici, come ad esempio l'utero, il digiuno e, nella maggioranza delle specie, il colon discendente ed il retto. Altri visceri addominali sono sostenuti da meso molteplici e complessi come ad esempio lo stomaco. Infine, ci sono dei visceri che sono adesi alla parete lombare dell'addome, i quali non sono ricoperti dal peritoneo viscerale e vengono coperti solo dal peritoneo parietale sulla loro faccia viscerale, lasciando la faccia parietale priva di peritoneo. Nel rene si ha la presenza di una capsula connettivo-fibrosa adesa in maniera diretta ed ampia alla parete lombare ricoperta sulla sua faccia viscerale dal peritoneo parietale, che quindi non ricopre l'organo per disposizione primitiva. In altri organi, durante lo sviluppo fetale possono verificarsi degli addossamenti ad altri organi contigui con formazione di zone di aderenza, in cui il peritoneo si riflette direttamente dalla parete alla superficie del viscere, oppure da un viscere all'altro, senza formare il meso. Il pancreas fa parte di questi ultimi (15)
Si denomina, dunque, organo retroperitoneale un organo situato all'esterno del peritoneo parietale.

4.2 ANATOMIA DEL RETROPERITONEO

Il retroperitoneo è definibile come uno spazio anatomico che si trova dorsalmente il peritoneo parietale e ventralmente la colonna vertebrale ed i muscoli spinali. Si estende in senso cranio caudale dal diaframma alla pelvi ed in senso latero laterale dalla parete addominale e pelvica destra alla sinistra. Gli organi considerabili come retroperitoneali sono gli organi adesi alla parete dorsale dell'addome e della pelvi, ricoperti sulla loro superficie ventrale o viscerale da un unico foglietto peritoneale ovvero il peritoneo parietale dorsale. In medicina veterinaria sono considerati retroperitoneali diversi organi quali: reni, ureteri, ghiandole adrenali, aorta, vena cava caudale, arterie celiaca e mesenterica craniale, arterie e vene renali, linfocentro lombare, linfocentro iliosacrale, cisterna del chilo, diverse strutture nervose quali nervi e gangli, tessuto adiposo retroperitoneale (16).
A differenza della medicina umana, non vengono considerati come organi retroperitoneali il colon ascendente e discendente, ed il pancreas.
In medicina umana lo spazio retroperitoneale può essere suddiviso in quattro spazi minori ovvero spazio pararenale anteriore, spazio pararenale posteriore, spazio perirenale e spazio dei grandi vasi. Lo spazio pararenale anteriore è un spazio unico, delimitato anteriormente dal peritoneo parietale dorsale, posteriormente dalla fascia renale anteriore e lateralmente dalle fasce lateroconali di ciascuno dei due reni. Tale spazio è considerato essere comprensivo del pancreas, del colon ascendente e colon discendente oltre a tessuto adiposo. Lo spazio pararenale posteriore è diviso in destro e sinistro ed è delimitato anteriormente dalla fascia renale posteriore, posteriormente dai muscoli spinali e medialmente dal muscolo psoas, lateralmente si continua con la parete addominale. Contiene tessuto adiposo e nessun organo addominale. Lo spazio perirenale è lo spazio delimitato dal perimetro della fascia renale e contiene il rene, le ghiandole surrenali, i vasi renali, la pelvi renale e gli ureteri prossimali ed il tessuto adiposo perirenale. Lo spazio dei grandi vasi è uno spazio contenente i grandi vasi ovvero l'aorta addominale e le sue ramificazioni e la vena cava inferiore ed i suoi vasi tributari, si trova compreso tra i due spazi perirenali, posteriormente allo spazio pararenale anteriore ed appena anteriormente la colonna vertebrale. (17)

Il colon ascendente e discendente sono considerati retroperitoneali grazie alla fusione posteriore tra il peritoneo che li ricopre ed il tessuto connettivo sottostante a formare la fascia di Toldt, che li lascia in comunicazione con il posteriore spazio pararenale anteriore. All'origine del suo sviluppo, il pancreas è ricoperto dal peritoneo come il resto dei visceri, successivamente lo sviluppo della milza determina il movimento del pancreas verso sinistra in senso orario. Questo determina che il

rivestimento peritoneale viscerale sinistro del pancreas si venga a trovare a contatto con la lamina del peritoneo parietale con la quale si fonde a formare la lamina di Treitz, posteriormente il pancreas, che determina la continuità tra pancreas e spazio pararenale anteriore (Fig.5)

Il retroperitoneo è in continuità cranialemente con il mediastino e caudalmente con il canale pelvico. Queste connessioni anatomiche hanno una rilevanza clinica in quanto in caso di patologia del retroperitoneo, il tessuto adiposo presente abbondantemente in quest'ultimo non costituisce una barriera, determinando la possibilità di diffusione della patologia attraverso i vari spazi comunicanti. Dunque, in caso di patologie retroperitoneali diagnosticate come infiammazioni, infezioni, emorragie, accumulo di liquidi di varia natura o di aria, il monitoraggio della cavità mediastinica e della cavità pelvica è raccomandato. (16)

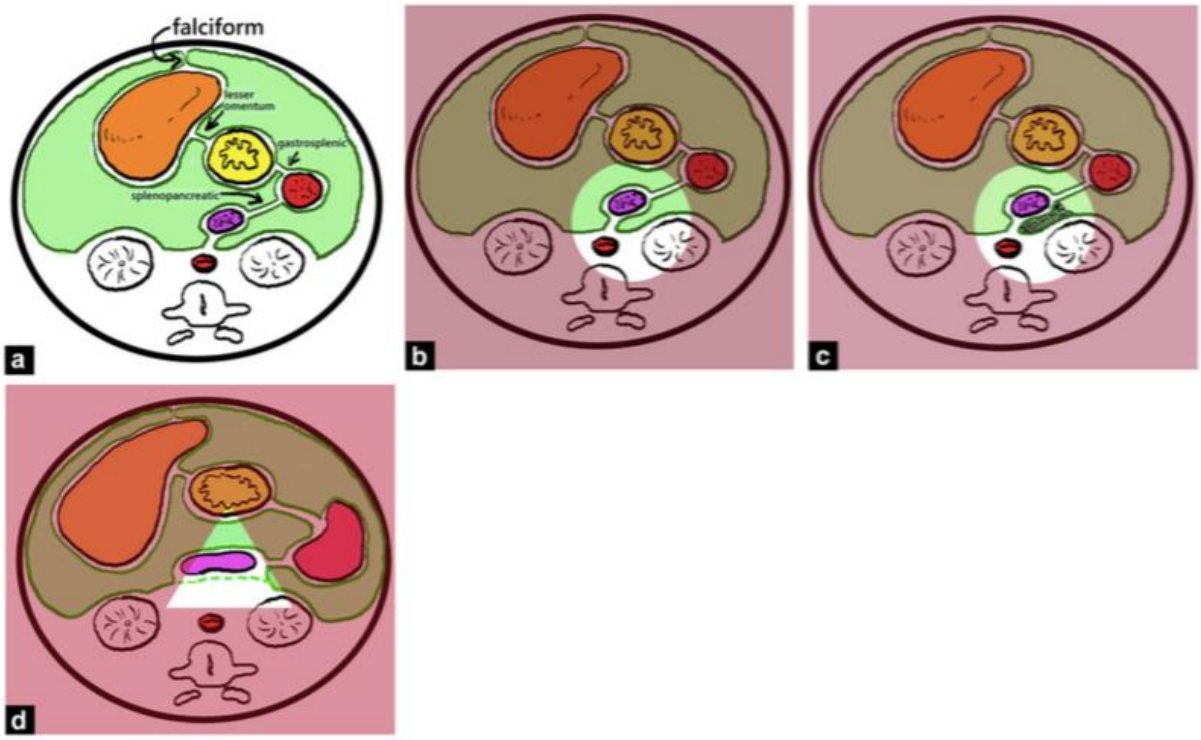

FIG.5 - Diagramma della fusione retropancreatica e peritoneale. a) Sezione assiale allo stadio embrionale con i primordi di vari organi circondati da peritoneo (in verde). Primordio del fegato (in arancione), intestino primitivo (in giallo), primordio della milza (in rosso) e primordio del pancreas (in viola). Le pieghe del peritoneo formano i vari legamenti segnati sul diagramma. b) e c) Pliche peritoneali e retropancreatiche: il primordio del pancreas (in viola) è inizialmente circondato dal peritoneo come il resto dei primordi viscerali. Lo sviluppo della milza fa sì che il pancreas si sposti a sinistra in senso orario. Ciò significa che la piega laterale sinistra del peritoneo viscerale che si trova a contatto con la lamina del peritoneo parietale si fonde con essa (area tratteggiata), il che porta in particolare alla formazione della fascia di Treitz nella sua parte più alta. d) La fusione di questi strati di peritoneo con il tessuto connettivo posteriore attraverso un cambiamento meccanico è accompagnata da un cambiamento nella loro consistenza e lascia il duodeno e il pancreas in comunicazione con lo spazio retroperitoneale, trasformandoli così in organi “retroperitoneali". - Radioanatomy of the retroperitoneal space - A. Coffin*, I. Boulay-Coletta, D. Sebbag-Sfez, M. Zins Radiology department, Paris Saint-Joseph Hospitals

4.3 RADIOLOGIA DEL RETROPERITONEO

Lo studio del retroperitoneo mediante tecniche radiologiche si basa sull'utilizzo combinato di diverse strumentazioni. Gli esami che possono essere effettuati per la valutazione del retroperitoneo del cane sono l'ecografia, la radiografia, la risonanza magnetica e la tomografia assiale computerizzata. L'ultima citata rappresenta la tecnica diagnostica d'elezione, poiché fornisce un eccellente dettaglio anatomico, dettaglio delle patologie retroperitoneali ed ha il vantaggio di eliminare l'artefatto dato dalla sovrapposizione tra i vari organi retroperitoneali e tra tessuto adiposo retroperitoneale ed organi retroperitoneali. Tali sovrapposizioni causano artefatti che rendono l'ecografia e la radiografia del retroperitoneo inconcludenti per quanto riguarda il determinare con accuratezza la vera estensione di patologie retroperitoneali.

L'uso della TAC per la valutazione del retroperitoneo è indicata praticamente per la totalità delle patologie retroperitoneali, in particolare per casi di retroperitonite in cui è in grado di determinare l'estensione del processo infiammatorio, evidenziare l'accumulo di fluido, mostrare il coinvolgimento di strutture contigue quali muscoli paralombari, vertebre, dischi intervertebrali e spazio epidurale (16).

Gli svantaggi dell'uso della tomografia assiale computerizzata per lo studio del retroperitoneo sono rappresentati dal costo elevato, dalla limitata disponibilità di tale strumentazione in determinate aree, al contrario dell'ecografia e della radiografia che sono facilmente accessibili a livello di costi e strumentazioni, e dalla necessità di eseguire la tomografia assiale computerizzata in anestesia generale.

La radiografia dello spazio retroperitoneale può evidenziare alcuni patterns indicatori di patologie in corso, come ad esempio la presenza di masse o raccolte di fluido o di gas. In caso di accumulo di liquido o presenza di una massa, si nota un aumento diffuso della radiopacità del retroperitoneo, mentre in caso di accumulo di gas o presenza di ascessi saranno evidenziabili aree focali di diminuita radiopacità. (16)

L'ecografia assume una certa rilevanza per lo studio del retroperitoneo dal momento che essa è particolarmente efficiente nei casi in cui, all'esame radiografico, sia stato individuato un aumento della radiopacità retroperitoneale da parte del radiologo; l'esame ecografico, in queste circostanze, permette di determinare la struttura della regione, con particolare riferimento al rapporto tra fluidi e tessuto presente, e la vascolarizzazione della stessa e delle eventuali lesioni presenti.

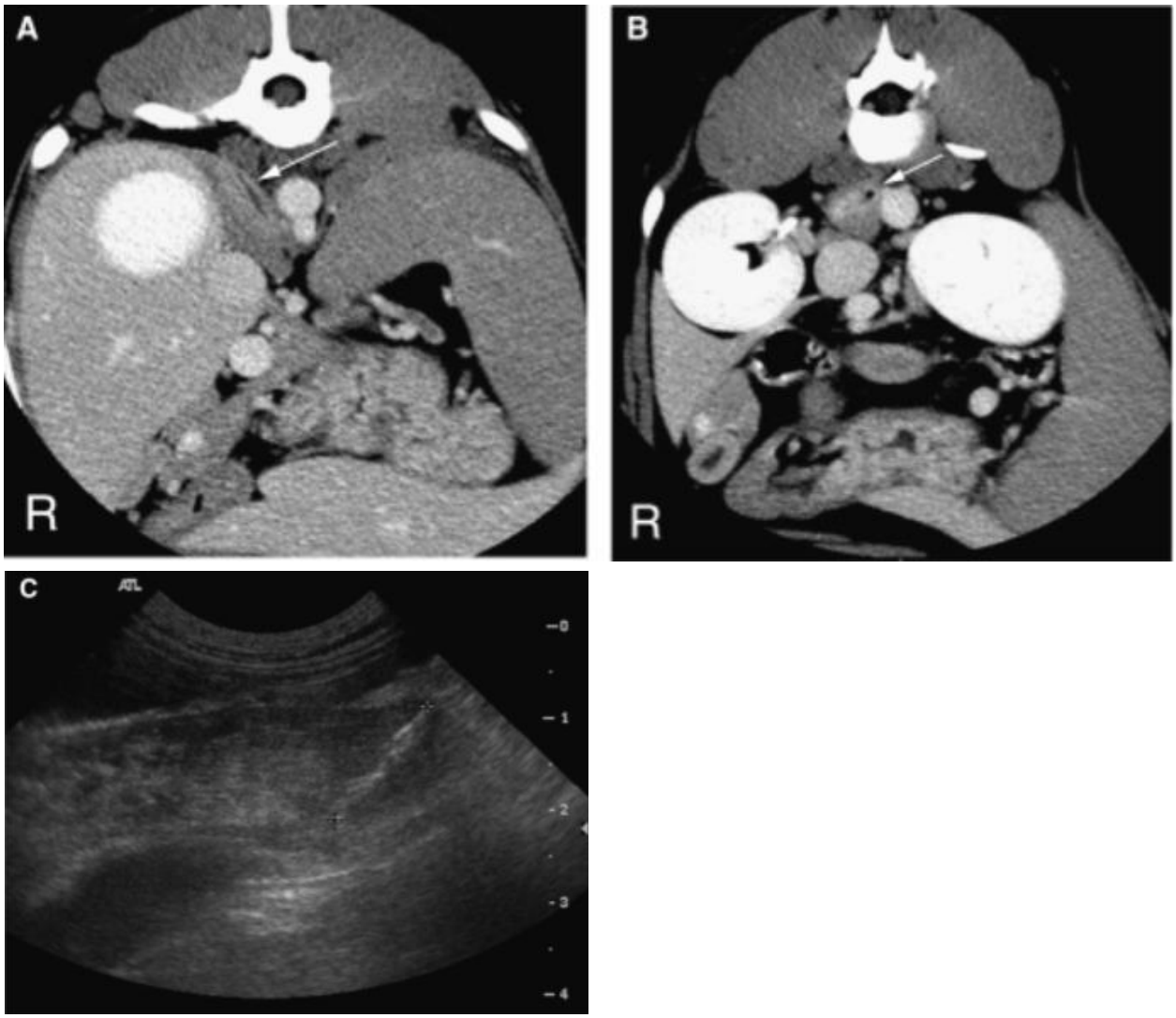

FIG.6 - Immagini TAC post somministrazione del mezzo di contrasto ed ecografia B-Mode di un Labrador femmina di 1 anno sterilizzata con tosse. A: un tratto di miglioramento del contrasto (freccia) può essere seguito da un'area di opacità alveolare focale nel lobo polmonare caudale destro lungo il pilastro del diaframma destro. (B) Il tratto pieno di gas e tessuti molli (freccia) è penetrato nel diaframma e ha viaggiato lungo lo spazio retroperitoneale. La terminazione del tratto era presente all'interno di una massa di tessuto molle appena ventrale rispetto alla muscolatura ipoassiale e laterale all'aorta. (C) Immagine ecografica dello spazio retroperitoneale in cui terminava il tratto di miglioramento del contrasto TC. È visibile un corpo estraneo (tra i cursori) che causa un'ombra acustica distale. Successivamente, durante l'intervento chirurgico, sono state rimosse dall'area due tende erbose.

Ryan M.Schultz, Allison Zwingenberger: Radiographic, computed tomographic, and ultrasonographic findings with migrating intrathoracic grass awns in dogs and cats.

Inoltre, l'ecografia retroperitoneale è indicata per eseguire, in maniera eco-guidata, esami di routine quali FNA e biopsie a livello di strutture retroperitoneali. Il normale aspetto ecografico del retroperitoneo è dato da un vasto gruppo di ecogenicità diverse.

L'esame ecografico diventa dunque utile nei casi in cui variazioni radiografiche a carico del retroperitoneo siano associate ad accumulo di fluidi, presenza di ascessi e lesioni parenchimali. Inoltre, l'ecografia rimane lo strumento diagnostico principale per la localizzazione dei corpi estranei e del loro tragitto fistoloso a livello retroperitoneale, oltre che per la loro estrazione in sede chirurgica e non.

4.4 PATOLOGIE DEL RETROPERITONEO

Diverse patologie possono coinvolgere lo spazio retroperitoneale, tra questa si riscontrano principalmente: infiammaizoni, accumulo di fluidi di varia natura, corpi estranei, aria, masse neoplastiche e non.

L'accumulo di fluidi nello spazio retroperitoneale può essere individuato mediante l'esame radiografico e l'esame ecografico. L'esame ecografico, tuttavia, risulta essere più sensibile nella rilevazione di piccole quantità di fluido a livello retroperitoneale. La presenza di fluidi nel retroperitoneo è indicata, all'esame ecografico, dalla perdita della normale ecogenicità dei tessuti retroperitoneali a causa della perdita di definizione conferita dal tessuto adiposo retroperitoneale e dalla presenza di fluidi che hanno aspetto anecogeno, spesso disposti a formare delle strisce nel retroperitoneo quando presenti in piccole quantità, e disposti a formare delle macchie estese quando presenti in quantità più rilevanti. I fluidi possono accumularsi intorno all'organo di origine, come nel caso di accumulo di fluido nello spazio perirenale in corso di danno renale acuto. Il fluido rilevato si presenta dunque come un'area anecogena con una variabile ecogenicità interna dovuta alla cellularità ed altre caratteristiche del fluido. I fluidi patologici nel retroperitoneo possono essere sangue, di derivazione emorragica, o fluido di origine renale o ureterico. Il sangue è radiologicamente indistinguibile dall'urina o dagli altri fluidi di origine renale, ma la loro differenziazione potrebbe risultare fondamentale per il paziente; se il fluido presente nello spazio retroperitoneale fosse sangue di derivazione emorragica, quindi un ematoma, esso verrebbe risolto nella maggior parte dei casi in maniera spontanea, ed una esplorazione chirurgica potrebbe causare una ulteriore emorragia. D'altro canto, se il fluido fosse urina, l'esplorazione chirurgica sarebbe d'obbligo al fine di rimuovere il fluido per evitare necrosi dei tessuti. In definitiva, si rende necessaria una aspirazione ecoguidata del fluido nello spazio retroperitoneale, al fine di determinare la natura del fluido e di conseguenza di impostare l'azione correttiva più adeguata. I fluidi di origine renale o ureterica possono essere rilevati in corso di danno renale acuto dovuto a più cause quali ostruzioni, intossicazioni, infezioni o neoplasie. Il volume di fluido rilevato è generalmente esiguo e si ritrova all'interno dello spazio perirenale del rene affetto o entrambi. Generalmente, casi di infezione ematogena e di intossicazioni determinano accumulo di fluido perirenale bilaterale, mentre neoplasie, ostruzioni ureterali o pielonefriti determinano accumulo di fluido monolaterale. Inoltre, in caso di accumulo monolaterale, potrebbero non esserci segni evidenti di danno renale risultanti da esami del sangue e delle urine. Fluidi di origine renale o ureterica nel retroperitoneo possono anche essere associati ad episodi traumatici e secondaria perdita di urina dovuta alla rottura di strutture retroperitoneali quali gli ureteri. Il sangue, di origine

emorragica, all'interno dello spazio retroperitoneale può essere riscontrato in seguito a traumi, rottura di masse, rottura di vasi a causa di infiltrazione neoplastica, ferite penetranti, anomalie vascolari, o a causa di coagulopatie dovute a CID, avvelenamento da rodenticidi, trombocitopenia immunomediata. In caso di trauma, l'uso dell'ecografia è fondamentale per individuare l'origine dell'emorragia. L'emoperitoneo può essere associato all'emoretroperitoneo. Il feocromocitoma delle ghiandole adrenali è una neoplasia spesso associata all'accumulo di sangue nello spazio retroperitoneale; l'emorragia può originare dalla rottura della massa, invasione o trombosi dei vasi vicini.

La retroperitonite è l'infiammazione del retroperitoneo. Le causa più frequente è la presenza di corpi estranei migranti nello spazio retroperitoneale, mentre altre cause sono rappresentate da ferite penetranti, estensione di infezioni locali che interessano organi contigui come ad esempio pielonefrite, presenza di fluidi patologici nel retroperitoneo. L'infiammazione dello spazio retroperitoneale dovuto alla presenza di corpi estranei è, nella maggior parte dei casi, una infiammazione ricorrente e con la tendenza a cronicizzare. I sintomi che si associano all'infiammazione cronica a livello retroperitoneale sono febbre, dolore a livello del dorso, presenza di ascessi fluttuanti nello spazio retroperitoneale.

I copri estranei hanno accesso al retroperitoneo dalle porzioni più caudali dell'apparato respiratorio o dall'apparato digerente, in particolare dalla parete dell'esofago a livello della flessione appena cranialmente il cardias.

La presenza di aria nello spazio retroperitoneale è chiamata pneumoretroperitoneo e può svilupparsi a seguito di un precedente pneumomediastino, o in seguito ad un trauma. Il pneumomediastino è una condizione che vede la presenza di aria nel mediastino, il quale si trova in continuità con il retroperitoneo, determinando il passaggio di aria dal primo spazio verso il secondo, facendo si che le due condizioni siano spesso coesistenti. Minori quantità di aria a livello retroperitoneale possono venire a formarsi all'interno di ascessi presenti o a causa di infezione da patogeni produttori di gas. In caso di pneumoretroperitoneo, l'esame radiografico fornisce indicazioni importanti in situazioni in cui è presente molta aria ovvero una diminuita opacità retroperitoneale. Casi in cui è presente poca aria ed a livello focale, come negli ascessi, risultano difficili da identificare mediante l'esame radiografico a meno che la presenza di aria sia estesa, mentre la tomografia assiale computerizzata è in grado di rilevare piccole quantità di aria a livello retroperitoneale e permette anche di valutare il mediastino e le altre strutture in continuità con il retroperitoneo.

La rilevazione di masse a livello retroperitoneale è frequente, esse possono essere di natura neoplastica primaria o metastatica da tumori primari di organi retroperitoneali, ad esempio rene o

ghiandola adrenale, o non avere un organo di origine come nel caso dei sarcomi e degli emangiosarcomi retroperitoneali, e possono essere non neoplastiche come ascessi e mineralizzazioni a carico di granulomi o delle ghiandole adrenali. L'esame radiografico ed ecografico sono spesso sufficienti per diagnosticare esaustivamente le masse retroperitoneali, tuttavia è consigliato l'utilizzo di tecniche radiologiche avanzate, ovvero TAC ed MRI, in pazienti con masse molto estese e con masse che, indipendentemente dalla loro dimensione, interessano strutture retroperitoneali critiche come aorta, vena cava caudale, vertebre e canale vertebrale.

5. STUDIO CLINICO

In medicina umana è presente una vasta bibliografia riguardante la descrizione della conformazione e dei rapporti del pancreas mediante esame tomografico. A questa, va aggiunta una altrettanto vasta bibliografia circa le anomalie anatomiche del pancreas rilevate anch'esse mediante esame tomografico (20, 21). In medicina veterinaria, invece, la bibliografia riguardante la descrizione dell'organo mediante esame tomografico è molto meno consistente e limitata alla descrizione anatomica e topografica al fine di definirne l'aspetto generale, senza prendere in considerazione eventuali anomalie anatomiche (2, 3, 13).

Un aspetto sul quale le due discipline concordano, seppur con più studi in medicina umana rispetto alla medicina veterinaria, è che patologie pancreatiche e patologie renali possono essere strettamente correlate; in diversi studi è stata dimostrata la predisposizione da parte di pazienti umani affetti da una patologia renale a sviluppare una pancreatite acuta. La pancreatite acuta è una patologia comunemente associata all'insufficienza renale acuta nel cane; la prima può essere sia causa che conseguenza della seconda (18), e la presenza di entrambe rappresenta un fattore prognostico negativo. Nei pazienti umani, lo sviluppo della pancreatite acuta è correlata anche ad altre condizioni renali oltre alla insufficienza renale acuta, come l'insufficienza renale cronica ed il trapianto di rene a causa di infezioni iatrogene, traumatismi a livello pancreatico durante l'intervento ed il non corretto utilizzo di farmaci (19). Allo stesso tempo un danno renale in corso di pancreatite può instaurarsi a causa di diversi meccanismi quali ischemia renale associata a rilascio di citochine, ipovolemia associata a perdita di fluidi a livello retroperitoneale, rilascio di enzimi proteolitici da parte del pancreas danneggiato che vanno a ledere le strutture renali, infiammazione e coagulazione intravasale (19).

Alla luce della stretta correlazione tra lo sviluppo di patologie pancreatiche e lo sviluppo di patologie renali dimostrata sia in medicina umana che veterinaria, ed ai pochi dati bibliografici relativi ai rapporti anomali dei lobi pancreatici ed il loro possibile coinvolgimento nello sviluppo di patologie a carico di organi contigui, viene svolto uno studio clinico con il fine di evidenziare le anomalie anatomiche del pancreas del cane mediante esame tomografico e di fornire uno strumento per una migliore comprensione delle patologie pancreatiche e della loro patogenesi.

5.1 MATERIALI E METODI

Lo studio si è svolto analizzando, in maniera retrospettiva, il database della sezione di Radiologia e Diagnostica per Immagini dell'Ospedale Veterinario Universitario Didattico dell'Università degli Studi di Parma. Sono stati inclusi nello studio tutti gli esami TAC eseguiti nel periodo 01.06.2020-01.12.2021 su pazienti di specie canina, che avevano effettuato esame comprendente l'addome, completo di scansioni in fase basale e dopo somministrazione di mezzo di contrasto in decubito sternale.

Tutti i soggetti sono stati premedicati seguendo differenti protocolli, l'anestesia è stata indotta mediante la somministrazione di propofol per via endovenosa, previa applicazione di un catetere venoso a livello della vena cefalica. Dopo l'inserimento di un tubo endotracheale, l'anestesia è stata mantenuta con isofluorano e la ventilazione è stata meccanica per tutta la durata dell'esame.

Tutti i pazienti sono stati posizionati in decubito sternale al di sopra del tavolo movibile della macchina. A ciascuno di loro è stato somministrato per via endovenosa un mezzo di contrasto a base di iomeprolo (Iomeron 300 ®, Bracco, concentrazione 300 mg I/ml) per un totale di 2ml/kg di peso dell'animale.

Per ciascun paziente sono state eseguite diverse scansioni a livello addominale seguendo un protocollo standard che prevede l'acquisizione di una scansione prima della somministrazione del mezzo di contrasto (kV 140, mAs 160, Rotation time 1sec, Slice thickness 4mm, Pitch 0,7mm per cani di taglia grande; kV 140, mAs 150, Rotation time 1sec, Slice thickness 2mm, Pitch 0,8mm per cani di taglia piccola), una scansione eseguita nella fase arteriosa (kV 140, mAs 160, Rotation time 0,5sec, Slice thickness 4mm, Pitch 1mm per cani di grande taglia; kV 140, mAs 150, Rotation time 0,5sec, Slice thickness 2mm, Pitch 0,9mm per cani di taglia piccola), una nella fase portale ed una nella fase venosa (kV 140, mAs 160, Rotation time 1sec, Slice thickness 4mm, Pitch 0,7mm per cani di taglia grande; kV 140, mAs 150, Rotation time 1sec, Slice thickness 2mm, Pitch 0,8mm per cani di taglia piccola). Le immagini sono state acquisite e ricostruite con un Tomografo multistrato (20 strati) Siemens® Somatom Sansation Open.

Le immagini sono state valutate mediante il programma DICOM viewer HOROS (The Horos Project and OsiriX Team, 2020).

Sono poi state annotate le differenti adiacenze dei lobi pancreatici e del corpo rispetto ai suddetti punti di repere, secondo il seguente schema:

- Corpo: sono stati valutati i rapporti del corpo del pancreas con la vena porta, la curvatura craniale del duodeno ed il piloro, ed il colon trasverso.
- Lobo sinistro: adiacenza con rene sinistro, colon discendente, stomaco e milza.

- Lobo destro: settori destri del fegato, duodeno, rene destro e colon ascendente
- Valutazione di variazioni anatomiche come la posizione retroperitoneale.

ANALISI STATISTICA

Per valutare una possibile predisposizione delle variazioni anatomiche riferibili alla taglia e/o al tipo morfologico del cane, i dati sono stati analizzati mediante tabelle di contingenza e confrontate mediante il test del Chi-quadrato le diverse categorie:

- Variazione anatomica vs taglia (2 categorie peso: cani >20 kg vs cani <20 kg-)
- Variazione anatomica vs tipo morfologico (2 categorie morfologia torace: cani con torace a botte vs cani con torace profondo)

Per la valutazione del tipo di morfologia del torace, sono stati inclusi solo i cani di razza nota (n. 151).

Valori di $p<0.05$ sono stati considerati significativi.

E' stato utilizzato il software statistico SPSS (SPSS v.27 for Windows, SPSS, Inc., Chicago, IL).

5.2 RISULTATI

Dall'analisi del database sono state considerati 269 esami TAC. Su 269 esami tomografici, eseguiti su cani per motivazioni di varia natura, ne sono stati analizzati un totale di 236, mentre 18 sono stati scartati a causa di neoformazioni addominali che impedivano la valutazione del pancreas e 15 sono stati scartati per eccessiva dilatazione a livello gastroduodenale o colico, che causava la stessa problematica.

L'età media dei soggetti analizzati è di 9,5 anni (minima 1 e 16 massima, deviazione standard ±3,8). I soggetti presi in considerazione sono stati di razze diverse: 85 meticci, 14 labrador, 11 golden retriever, 9 pastori tedeschi, 7 pinscher , 6 jack russell, 6 boxer, 5 segugi, 5 bracchi,5 shih-tzu, 5 maltese, 5 setter, 4 border collie, 4 bovari bernesi, 4 bulldog, 4 beagle, 4 cocker, 3 cani corso, 3 levrieri, 3 schnauzer nani, 3 lagotti, 2 airdale terrier, 2 spitz, 2 yorkshire, 2 chihuahua, 2 cavalier king charles spaniel, 2 breton, 2 pastori svizzeri, 2 dogo argentino, 2 pitbull, 2 bassotti, 2 dalmata, 1 bovaro fiandre, 1 pastore australiano, 1 pastore belga, 1 pastore catalano, 1 landseer, 1 springer spaniel, 1 San Sernardo, , 1 boston terrier, 1 soft coated terrier, 1 lupo cecoslovacco, 1 dobermann, 1 carlino, 1 rottweiler, 1 bobtail,1 broholmer, 1 bull terrier, 1 leonberger, 1 pointer, 1 fox terrier.

CORPO DEL PANCREAS

Il corpo del pancreas rappresenta sicuramente la componente dell'organo più stabile dal punto di vista della posizione e dei rapporti, come già riportato in precedenza citando diversi riferimenti bibliografici.

I risultati ottenuti affermano che su 236 soggetti, in 216 (91,5%) casi il corpo del pancreas prenda contatto dorsalmente con la faccia ventrale della vena porta, in 166 (70,3%) prenda contatto caudalmente con il margine craniale del colon trasverso ed in 234 (99,1%) prenda contatto cranialmente con il margine caudale del tratto che comprende il piloro e la curvatura craniale del duodeno. La più bassa percentuale è rappresentata dal margine craniale del colon trasverso, imputabile al fatto che in diversi casi tale organo fosse dislocato a destra o a sinistra nell'addome a causa dell'eccessiva dilatazione o si presentasse più caudale rispetto alla posizione consueta. La vena porta si trova a contatto con il corpo del pancreas in una elevata percentuale di casi, mentre nella maggior parte dei restanti si trova alla sinistra del corpo del pancreas che non viene a contatto con essa ed è invece il lobo sinistro a decorrervi ventralmente, adeso alla faccia ventrale della vena porta. Il tratto compreso tra piloro e duodeno rappresenta l'organo, tra quelli valutati, con cui il corpo del pancreas si trova più frequentemente in contatto, tanto da riscontrare l'assenza di questo rapporto solo in due casi sul totale. Inoltre, è stato osservato come questo rapporto venga

mantenuto anche nei diversi casi di dislocazione craniale e dorsale del duodeno, in cui vengono meno i contatti del corpo del pancreas con colon trasverso e la vena porta mentre quello con la curvatura craniale del duodeno è mantenuto.

LOBO DESTRO

In letteratura, il lobo destro del pancreas viene descritto essere compreso nel mesoduodeno ed essere strettamente connesso a tale organo per un tratto più o meno esteso. Nello studio, sono stati valutati i rapporti del lobo destro con il duodeno relativamente alla posizione in cui decorre il primo a contatto con il secondo (dorsalmente, dorsolateralmente, dorsomedialmente, lateralmente, medialmente, ventralmente, ventromedialmente e ventrolateralmente). Successivamente sono stati valutati i rapporti del lobo destro con altri organi quali: processo caudato del lobo caudato del fegato, faccia ventrale del rene destro e colon ascendente. Infine, è stato valutato se nella porzione più caudale, in prossimità della curvatura caudale del duodeno, il lobo destro curvasse medialmente verso il centro dell'addome.

I risultati relativi al rapporto tra lobo pancreatico destro e duodeno evidenziano che in 76 (30,5%) casi il lobo destro decorre dorsolateralmente al duodeno, venendo a trovarsi tra esso e la parete laterale destra dell'addome, in 68 (27,3%) decorre dorsalmente, in 23 (9,7%) decorre dorsomedialmente, in 9 (3,6%) decorre lateralmente venendo anche in questo caso a contatto con la parete laterale dell'addome, in 17 (7,2%) decorre medialmente, in 2 (2,8%) decorre ventrolateralmente, in 3 (1,2%) decorre ventromedialmente e in 14 (5,9%) decorre ventralmente.

Infine, in 24 casi (10,1%) il lobo destro non ha alcun contatto con il duodeno; tali casi entrano a far parte del gruppo di 47 soggetti (19,9%) in cui è stato riscontrato che il lobo destro seguisse il colon ascendente e non il duodeno, formato dai soggetti in cui il lobo destro non presenta alcun contatto con il duodeno (19, 8%) e dai soggetti in cui ha contatto solo con il primo tratto del duodeno per poi aderire e seguire il colon ascendente (28, 11,8%). Sono 5 i casi in cui il lobo destro non ha contatto né con il duodeno né con il colon ascendente (2,1%).

I soggetti che presentano la curvatura mediale del lobo destro nel tratto più caudale sono 37 (15,6%). Per quanto riguarda i rapporti con fegato e rene destro, sono rispettivamente 178 (75,4%) e 73 (30,9%) i casi in cui il lobo destro del pancreas viene a contatto con essi. Infine, i soggetti che presentano rapporti tra lobo destro e colon ascendente sono 178 (75,4%), raggruppabili in semplice contatto (128; 54,2%), lobo che segue il colon (47; 19,9%) e contatto con il colon trasverso (2; 0,8%). In 1 caso il lobo destro era dislocato medialmente e veniva in contatto con il colon discendente.

LOBO SINISTRO

Da un punto di vista topografico, il lobo sinistro del pancreas è sicuramente la componente della ghiandola con una variabilità maggiore in termini di rapporti con altri organi, il che ha generato delle controversie tra i testi in letteratura. Nello studio sono stati valutati i rapporti del lobo sinistro con la porzione gastrica comprensiva di piloro e grande curvatura dello stomaco, con il processo papillare del lobo caudato del fegato, con la milza, il rene sinistro ed il colon discendente. I risultati ottenuti dalle osservazioni evidenziano che su 236 casi, in 137 (58%) il lobo sinistro del pancreas è adeso e percorre caudolateralmente la superficie dello stomaco, in un tratto variabile compreso tra fondo dello stomaco e piloro, in 27 (10,8%) si trova in contatto con il processo papillare del lobo caudato del fegato, in 70 (29,6%) si trova in contatto con il rene sinistro sulla sua faccia ventrale ed in 177 (75%) viene a contatto con il colon discendente che segue lateralmente per un tratto più o meno esteso, mentre i casi in cui viene a contatto con il colon trasverso senza avere rapporti con il colon discendente sono 17 (7,2%). In 63 soggetti (26,7%) è stato riscontrato che il lobo sinistro terminasse caudalmente compreso tra il rene sinistro ed il colon discendente. I casi in cui il lobo sinistro è stato riscontrato avere contatti con la milza sono 88 (37,2%), di cui in 57 (24,1%) casi l'estremità dorsale della milza si frappone tra fondo dello stomaco e lobo sinistro del pancreas separandoli. In 2 casi (0,8%), il contatto con la milza avviene sulla sua porzione ventrale. In 31 (13,1%) casi il lobo sinistro si trova a contatto sia con la milza che con lo stomaco. Infine in 3 casi (1,2%), il lobo sinistro del pancreas si porta caudolateralmente fino ad aderire alla parete laterale sinistra dell'addome.

RETROPERITONEO

Nel corso dello studio, in diversi casi esaminati sono state riscontrate delle anomalie anatomiche rappresentate da dislocazioni di tratti più o meno estesi di una o più componenti del pancreas a livello retroperitoneale; per interpretare il rapporto tra questa regione anatomica ed il pancreas, sono stati valutati la forma dei lobi pancreatici durante il loro decorso caudalmente al corpo ed i contatti con organi retroperotoneali quali ghiandole adrenali destra e sinistra, decorso verticale di arteria celiaca e mesenterica craniale, vena cava caudale, aorta addominale e muscoli spinali che delimitano dorsalmente il retroperitoneo. Dalle osservazioni fatte in molti casi i lobi pancreatici, in particolar modo il lobo sinistro, non mantengono una forma omogenea durante il loro sviluppo caudolaterale ma presentano degli invaginamenti dorsali con apici che terminano spesso a contatto con gli organi retroperiotenali prima citati.

Dai risultati ottenuti si evidenzia che sul totale di 236 soggetti scansionati, le anomalie che prevedono una dislocazione di almeno un tratto di pancreas a livello retroperitoneale sono presenti

in 46 casi (18,47%). Di questi, alcuni presentavano una singola anomalia mentre altri più di una, e le più frequenti sono relative al lobo sinistro del pancreas.

L'anomalia più frequentemente riscontrata è la dislocazione dorsale del lobo sinistro che viene a contatto con la ghiandola adrenale sx, presente in 21 casi (8,4%), seguita dalla dislocazione dorsale del lobo destro che viene a contatto con la vena cava caudale dorsalmente o dorsolateralmente ad essa, presente in 11 casi (4,4%), mentre la stessa anomalia ma a carico del lobo sinistro è stata riscontrata in 9 casi (3,6%). Altre anomalie sono rappresentate da invaginamenti del lobo sinistro nel decorso verticale dell'arteria celiaca in 4 casi (1,6%) e dell'arteria mesenterica craniale in 3 casi (1,2%), dislocazione dorsale del lobo destro che viene a contatto con i muscoli spinali in 4 casi (1,6%), dislocazione dorsale del lobo destro che viene a trovarsi dorsalmente al rene destro in 2 casi (0,8%) e dislocazione del lobo sinistro che assume la stessa posizione dorsalmente al rene sinistro in 1 caso (0,4%) ed in 1 caso (0,4%) il lobo destro è dislocato dorsomedialmente fino ad arrivare a contatto con i vasi renali del rene sinistro.

5.3 RISULTATI ANALISI STATISTICA

CORPO DEL PANCREAS.

1. Contatto con la vena porta:

a. non ci sono state differenze significative sia per quanto riguarda la categoria peso

Tavola di contingenza categoriapeso * venaporta

			venaporta		
			nessun contatto	contatto	Totale
categoriapeso	<20kg	Conteggio	14[a]	102[a]	116
		% in categoriapeso	12,1%	87,9%	100,0%
		Residuo adattato	-,7	,7	
	>20kg	Conteggio	18[a]	102[a]	120
		% in categoriapeso	15,0%	85,0%	100,0%
		Residuo adattato	,7	-,7	
Totale		Conteggio	32	204	236
		% in categoriapeso	13,6%	86,4%	100,0%

Test del chi-quadrato

	Valore	df	Significatività asintotica (bilaterale)	Sign. esatta (bilaterale)	Sign. esatta (unilaterale)
Chi-quadrato di Pearson	,432[a]	1	,511		
Correzione di continuità[b]	,218	1	,640		
Rapporto di verosimiglianza	,434	1	,510		
Test esatto di Fisher				,571	,321
Associazione lineare per lineare	,430	1	,512		
N di casi validi	236				

a. 0 celle (0,0%) hanno un conteggio previsto inferiore a 5. Il conteggio previsto minimo è 15,73.

b. Calcolato solo per una tabella 2x2

b. sono state trovate differenze significative per la tipologia di torace. Cani con torace profondo hanno avuto una maggiore frequenza di contatto del corpo del pancreas con la vena porta rispetto a quelli con torace a botte

Tavola di contingenza tipotorace * venaporta

			venaporta		
			nessun contatto	contatto	Totale
tipotorace	profondo	Conteggio	6_a	83_b	89
		% in tipotorace	6,7%	93,3%	100,0%
		Residuo adattato	-2,6	2,6	
	botte	Conteggio	13_a	49_b	62
		% in tipotorace	21,0%	79,0%	100,0%
		Residuo adattato	2,6	-2,6	
Totale		Conteggio	19	132	151
		% in tipotorace	12,6%	87,4%	100,0%

Ciascuna lettera in formato pedice indica un sottoinsieme di categorie venaporta le cui proporzioni di colonna non sono molto diverse tra loro al livello ,05.

Test del chi-quadrato

	Valore	df	Significatività asintotica (bilaterale)	Sign. esatta (bilaterale)	Sign. esatta (unilaterale)
Chi-quadrato di Pearson	6,724[a]	1	,010		
Correzione di continuità[b]	5,493	1	,019		
Rapporto di verosimiglianza	6,644	1	,010		
Test esatto di Fisher				,013	,010
Associazione lineare per lineare	6,679	1	,010		
N di casi validi	151				

a. 0 celle (0,0%) hanno un conteggio previsto inferiore a 5. Il conteggio previsto minimo è 7,80.

b. Calcolato solo per una tabella 2x2

2. Contatto con il colon trasverso:

a. Sono state trovare differenze significative per quanto riguarda il contatto del colon trasverso e la categoria peso: i cani di peso <20kg avevano una % più bassa di non contatto con il colon trasverso rispetto a quelli di peso >20 kg.

Tavola di contingenza categoriapeso * colon_trasv

			colon_trasv		
			nessun contatto	contatto	Totale
categoriapeso	<20kg	Conteggio	24$_a$	92$_b$	116
		% in categoriapeso	20,7%	79,3%	100,0%
		Residuo adattato	-3,0	3,0	
	>20kg	Conteggio	46$_a$	74$_b$	120
		% in categoriapeso	38,3%	61,7%	100,0%
		Residuo adattato	3,0	-3,0	
Totale		Conteggio	70	166	236
		% in categoriapeso	29,7%	70,3%	100,0%

Ciascuna lettera in formato pedice indica un sottoinsieme di categorie colon_trasv le cui proporzioni di colonna non sono molto diverse tra loro al livello ,05.

Test del chi-quadrato

	Valore	df	Significatività asintotica (bilaterale)	Sign. esatta (bilaterale)	Sign. esatta (unilaterale)
Chi-quadrato di Pearson	8,801[a]	1	,003		
Correzione di continuità[b]	7,975	1	,005		
Rapporto di verosimiglianza	8,921	1	,003		
Test esatto di Fisher				,004	,002
Associazione lineare per lineare	8,764	1	,003		
N di casi validi	236				

a. 0 celle (0,0%) hanno un conteggio previsto inferiore a 5. Il conteggio previsto minimo è 34,41.

b. Calcolato solo per una tabella 2x2

b. non vi è stata significatività nell'associazione del contatto colon trasverso e torace a botte.

Tavola di contingenza tipotorace * colon_trasverso

			colon_trasverso		
			nessun contatto	contatto	Totale
tipotorace	profondo	Conteggio	31_a	58_a	89
		% in tipotorace	34,8%	65,2%	100,0%
		Residuo adattato	1,6	-1,6	
	botte	Conteggio	14_a	48_a	62
		% in tipotorace	22,6%	77,4%	100,0%
		Residuo adattato	-1,6	1,6	
Totale		Conteggio	45	106	151
		% in tipotorace	29,8%	70,2%	100,0%

Ciascuna lettera in formato pedice indica un sottoinsieme di categorie colon_trasverso le cui proporzioni di colonna non sono molto diverse tra loro al livello ,05.

Test del chi-quadrato

	Valore	df	Significatività asintotica (bilaterale)	Sign. esatta (bilaterale)	Sign. esatta (unilaterale)
Chi-quadrato di Pearson	2,622[a]	1	,105		
Correzione di continuità[b]	2,069	1	,150		
Rapporto di verosimiglianza	2,675	1	,102		
Test esatto di Fisher				,148	,074
Associazione lineare per lineare	2,604	1	,107		
N di casi validi	151				

a. 0 celle (0,0%) hanno un conteggio previsto inferiore a 5. Il conteggio previsto minimo è 18,48.

b. Calcolato solo per una tabella 2x2

3. Contatto con la giunzione piloro/duodeno :
    a. non vi è stata significatività né per la categoria peso, né per il tipo di torace.

Tavola di contingenza categoriapeso * duod_piloro

			duod_piloro		
			nessun contatto	contatto	Totale
categoriapeso	<20kg	Conteggio	0_a	116_a	116
		% in categoriapeso	0,0%	100,0%	100,0%
		Residuo adattato	-1,4	1,4	
	>20kg	Conteggio	2_a	118_a	120
		% in categoriapeso	1,7%	98,3%	100,0%
		Residuo adattato	1,4	-1,4	
Totale		Conteggio	2	234	236
		% in categoriapeso	0,8%	99,2%	100,0%

Ciascuna lettera in formato pedice indica un sottoinsieme di categorie duod_piloro le cui proporzioni di colonna non sono molto diverse tra loro al livello ,05.

Test del chi-quadrato

	Valore	df	Significatività asintotica (bilaterale)	Sign. esatta (bilaterale)	Sign. esatta (unilaterale)
Chi-quadrato di Pearson	1,950[a]	1	,163		
Correzione di continuità[b]	,471	1	,493		
Rapporto di verosimiglianza	2,722	1	,099		
Test esatto di Fisher				,498	,257
Associazione lineare per lineare	1,942	1	,163		
N di casi validi	236				

a. 2 celle (50,0%) hanno un conteggio previsto inferiore a 5. Il conteggio previsto minimo è ,98.

b. Calcolato solo per una tabella 2x2

b. non vi è stata significatività per la categoria per il tipo di torace

Tavola di contingenza tipotorace * duod_piloro

			duod_piloro		
			nessun contatto	contatto	Totale
tipotorace	profondo	Conteggio	1_a	88_a	89
		% in tipotorace	1,1%	98,9%	100,0%
		Residuo adattato	-,3	,3	
	botte	Conteggio	1_a	61_a	62
		% in tipotorace	1,6%	98,4%	100,0%
		Residuo adattato	,3	-,3	
Totale		Conteggio	2	149	151
		% in tipotorace	1,3%	98,7%	100,0%

Ciascuna lettera in formato pedice indica un sottoinsieme di categorie duod_piloro le cui proporzioni di colonna non sono molto diverse tra loro al livello ,05.

Test del chi-quadrato

	Valore	df	Significatività asintotica (bilaterale)	Sign. esatta (bilaterale)	Sign. esatta (unilaterale)
Chi-quadrato di Pearson	,067[a]	1	,796		
Correzione di continuità[b]	,000	1	1,000		
Rapporto di verosimiglianza	,066	1	,797		
Test esatto di Fisher				1,000	,654
Associazione lineare per lineare	,066	1	,797		
N di casi validi	151				

a. 2 celle (50,0%) hanno un conteggio previsto inferiore a 5. Il conteggio previsto minimo è ,82.

b. Calcolato solo per una tabella 2x2

LOBO DESTRO

1. Contatto con il duodeno.

   E' stata utilizzata tabella di contingenza confrontando le categorie peso e tipologia torace con tre diverse categorie di contatto: nessun contatto, contatto laterale e contatto mediale.

   a. non vi è stata significatività per la categoria per il tipo di torace

Tavola di contingenza categoriapeso * duodeno

			duodeno			
			nessun contatto	mediale	laterale	Totale
categoriapeso	<20kg	Conteggio	13_a	55_a	48_a	116
		% in categoriapeso	11,2%	47,4%	41,4%	100,0%
		Residuo adattato	,5	-1,7	1,4	
	>20kg	Conteggio	11_a	70_a	39_a	120
		% in categoriapeso	9,2%	58,3%	32,5%	100,0%
		Residuo adattato	-,5	1,7	-1,4	
Totale		Conteggio	24	125	87	236
		% in categoriapeso	10,2%	53,0%	36,9%	100,0%

Ciascuna lettera in formato pedice indica un sottoinsieme di categorie duoden0 le cui proporzioni di colonna non sono molto diverse tra loro al livello ,05.

Test del chi-quadrato

	Valore	df	Significatività asintotica (bilaterale)	Sign. esatta (bilaterale)	Sign. esatta (unilaterale)	Probabilità puntuale
Chi-quadrato di Pearson	2,831[a]	2	,243	,255		
Rapporto di verosimiglianza	2,836	2	,242	,260		
Test esatto di Fisher-Freeman-Halton	2,834			,250		
Associazione lineare per lineare	,688[b]	1	,407	,413	,234	,058
N di casi validi	236					

a. 0 celle (0,0%) hanno un conteggio previsto inferiore a 5. Il conteggio previsto minimo è 11,80.

b. La statistica standardizzata è -,830.

b. Non vi è significatività per la categoria tipo di torace

Tavola di contingenza tipotorace * duodeno

			duodeno			
			nessun contatto	mediale	laterale	Totale
tipotorace	profondo	Conteggio	8_a	43_a	38_a	89
		% in tipotorace	9,0%	48,3%	42,7%	100,0%
		Residuo adattato	-1,1	,0	,7	
	botte	Conteggio	9_a	30_a	23_a	62
		% in tipotorace	14,5%	48,4%	37,1%	100,0%
		Residuo adattato	1,1	,0	-,7	
Totale		Conteggio	17	73	61	151
		% in tipotorace	11,3%	48,3%	40,4%	100,0%

Ciascuna lettera in formato pedice indica un sottoinsieme di categorie duodeno le cui proporzioni di colonna non sono molto diverse tra loro al livello ,05.

Test del chi-quadrato

	Valore	df	Significatività asintotica (bilaterale)	Sign. esatta (bilaterale)	Sign. esatta (unilaterale)	Probabilità puntuale
Chi-quadrato di Pearson	1,275[a]	2	,529	,500		
Rapporto di verosimiglianza	1,259	2	,533	,500		
Test esatto di Fisher-Freeman-Halton	1,301			,500		
Associazione lineare per lineare	1,041[b]	1	,308	,318	,185	,059
N di casi validi	151					

a. 0 celle (0,0%) hanno un conteggio previsto inferiore a 5. Il conteggio previsto minimo è 6,98.

b. La statistica standardizzata è -1,020.

2. Contatto con il fegato a destra.
    a. Non vi è stata significatività per quanto riguarda la categoria peso

Tavola di contingenza categoriapeso * fegatodx

			fegatodx		
			nessun contatto	contatto	Totale
categoriapeso	<20kg	Conteggio	30$_a$	86$_a$	116
		% in categoriapeso	25,9%	74,1%	100,0%
		Residuo adattato	,5	-,5	
	>20kg	Conteggio	28$_a$	92$_a$	120
		% in categoriapeso	23,3%	76,7%	100,0%
		Residuo adattato	-,5	,5	
Totale		Conteggio	58	178	236
		% in categoriapeso	24,6%	75,4%	100,0%

Ciascuna lettera in formato pedice indica un sottoinsieme di categorie fegatodx le cui proporzioni di colonna non sono molto diverse tra loro al livello ,05.

Test del chi-quadrato

	Valore	df	Significatività asintotica (bilaterale)	Sign. esatta (bilaterale)	Sign. esatta (unilaterale)	Probabilità puntuale
Chi-quadrato di Pearson	,203[a]	1	,652	,763	,382	
Correzione di continuità[b]	,090	1	,764			
Rapporto di verosimiglianza	,203	1	,652	,763	,382	
Test esatto di Fisher				,763	,382	
Associazione lineare per lineare	,203[c]	1	,653	,763	,382	,109
N di casi validi	236					

a. 0 celle (0,0%) hanno un conteggio previsto inferiore a 5. Il conteggio previsto minimo è 28,51.

b. Calcolato solo per una tabella 2x2

c. La statistica standardizzata è ,450.

b. Non vi è stata significatività per la categoria tipologia di torace

Tavola di contingenza tipotorace * fegatodx

			fegatodx		
			nessun contatto	contatto	Totale
tipotorace	profondo	Conteggio	25[a]	64[a]	89
		% in tipotorace	28,1%	71,9%	100,0%
		Residuo adattato	-,1	,1	
	botte	Conteggio	18[a]	44[a]	62
		% in tipotorace	29,0%	71,0%	100,0%
		Residuo adattato	,1	-,1	
Totale		Conteggio	43	108	151
		% in tipotorace	28,5%	71,5%	100,0%

Ciascuna lettera in formato pedice indica un sottoinsieme di categorie fegatodx le cui proporzioni di colonna non sono molto diverse tra loro al livello ,05.

Test del chi-quadrato

	Valore	df	Significatività asintotica (bilaterale)	Sign. esatta (bilaterale)	Sign. esatta (unilaterale)	Probabilità puntuale
Chi-quadrato di Pearson	,016[a]	1	,900	1,000	,521	
Correzione di continuità[b]	,000	1	1,000			
Rapporto di verosimiglianza	,016	1	,900	1,000	,521	
Test esatto di Fisher				1,000	,521	
Associazione lineare per lineare	,016[c]	1	,900	1,000	,521	,144
N di casi validi	151					

a. 0 celle (0,0%) hanno un conteggio previsto inferiore a 5. Il conteggio previsto minimo è 17,66.

b. Calcolato solo per una tabella 2x2

c. La statistica standardizzata è -,126.

3. Contatto con il rene destro
    a. Non vi è stata significatività per la categoria peso

Tavola di contingenza categoriapeso * renedx

			renedx		
			nessun contatto	contatto	Totale
categoriapeso	<20kg	Conteggio	74$_a$	42$_a$	116
		% in categoriapeso	63,8%	36,2%	100,0%
		Residuo adattato	-1,7	1,7	
	>20kg	Conteggio	89$_a$	31$_a$	120
		% in categoriapeso	74,2%	25,8%	100,0%
		Residuo adattato	1,7	-1,7	
Totale		Conteggio	163	73	236
		% in categoriapeso	69,1%	30,9%	100,0%

Ciascuna lettera in formato pedice indica un sottoinsieme di categorie renedx le cui proporzioni di colonna non sono molto diverse tra loro al livello ,05.

Test del chi-quadrato

	Valore	df	Significatività asintotica (bilaterale)	Sign. esatta (bilaterale)	Sign. esatta (unilaterale)
Chi-quadrato di Pearson	2,971[a]	1	,085		
Correzione di continuità[b]	2,505	1	,113		
Rapporto di verosimiglianza	2,978	1	,084		
Test esatto di Fisher				,093	,057
Associazione lineare per lineare	2,958	1	,085		
N di casi validi	236				

a. 0 celle (0,0%) hanno un conteggio previsto inferiore a 5. Il conteggio previsto minimo è 35,88.

b. Calcolato solo per una tabella 2x2

b. Non vi è stata significatività per categoria tipologia torace

Tavola di contingenza tipotorace * renedx

			renedx		
			nessun contatto	contatto	Totale
tipotorace	profondo	Conteggio	66[a]	23[a]	89
		% in tipotorace	74,2%	25,8%	100,0%
		Residuo adattato	,6	-,6	
	botte	Conteggio	43[a]	19[a]	62
		% in tipotorace	69,4%	30,6%	100,0%
		Residuo adattato	-,6	,6	
Totale		Conteggio	109	42	151
		% in tipotorace	72,2%	27,8%	100,0%

Ciascuna lettera in formato pedice indica un sottoinsieme di categorie renedx le cui proporzioni di colonna non sono molto diverse tra loro al livello ,05.

Test del chi-quadrato

	Valore	df	Significatività asintotica (bilaterale)	Sign. esatta (bilaterale)	Sign. esatta (unilaterale)	Probabilità puntuale
Chi-quadrato di Pearson	,420[a]	1	,517	,581	,320	
Correzione di continuità[b]	,215	1	,643			
Rapporto di verosimiglianza	,418	1	,518	,581	,320	
Test esatto di Fisher				,581	,320	

Associazione lineare per lineare	,417[c]	1	,518	,581	,320	,118
N di casi validi	151					

a. 0 celle (0,0%) hanno un conteggio previsto inferiore a 5. Il conteggio previsto minimo è 17,25.

b. Calcolato solo per una tabella 2x2

c. La statistica standardizzata è ,646.

4. Contatto con il colon ascendente.

   Sono state costruite tabelle di contingenza utilizzando due categorie (contatto e non contatto) confrontandole con la categoria peso e tipologia torace.

   a. Significatività per categoria peso. I cani con peso <20kg avevano una % significativamente maggiore del contatto con il colon ascendente rispetto ai cani >20 kg

Tavola di contingenza categoriapeso * colon_asc1

			colon_asc1		
			nessuna	presente	Totale
categoriapeso	<20kg	Conteggio	20[a]	96[b]	116
		% in categoriapeso	17,2%	82,8%	100,0%
		Residuo adattato	-2,6	2,6	
	>20kg	Conteggio	38[a]	82[b]	120
		% in categoriapeso	31,7%	68,3%	100,0%
		Residuo adattato	2,6	-2,6	
Totale		Conteggio	58	178	236
		% in categoriapeso	24,6%	75,4%	100,0%

Ciascuna lettera in formato pedice indica un sottoinsieme di categorie colon_asc1 le cui proporzioni di colonna non sono molto diverse tra loro al livello ,05.

Test del chi-quadrato

	Valore	df	Significatività asintotica (bilaterale)	Sign. esatta (bilaterale)	Sign. esatta (unilaterale)	Probabilità puntuale
Chi-quadrato di Pearson	6,621[a]	1	,010	,011	,007	
Correzione di continuità[b]	5,866	1	,015			
Rapporto di verosimiglianza	6,714	1	,010	,011	,007	
Test esatto di Fisher				,011	,007	
Associazione lineare per lineare	6,593[c]	1	,010	,011	,007	,004
N di casi validi	236					

a. 0 celle (0,0%) hanno un conteggio previsto inferiore a 5. Il conteggio previsto minimo è 28,51.

b. Calcolato solo per una tabella 2x2

c. La statistica standardizzata è -2,568.

b. Non vi era significatività per la categoria tipologia torace

Tavola di contingenza tipotorace * colon_ascendente

			colon_ascendente		
			nessun contatto	contatto	Totale
tipotorace	profondo	Conteggio	24_a	65_a	89
		% in tipotorace	27,0%	73,0%	100,0%
		Residuo adattato	,6	-,6	
	botte	Conteggio	14_a	48_a	62
		% in tipotorace	22,6%	77,4%	100,0%
		Residuo adattato	-,6	,6	
Totale		Conteggio	38	113	151

% in tipotorace	25,2%	74,8%	100,0%

Ciascuna lettera in formato pedice indica un sottoinsieme di categorie colon_ascendente le cui proporzioni di colonna non sono molto diverse tra loro al livello ,05.

Test del chi-quadrato

	Valore	df	Significatività asintotica (bilaterale)	Sign. esatta (bilaterale)	Sign. esatta (unilaterale)	Probabilità puntuale
Chi-quadrato di Pearson	,373[a]	1	,541	,573	,339	
Correzione di continuità[b]	,177	1	,674			
Rapporto di verosimiglianza	,376	1	,540	,573	,339	
Test esatto di Fisher				,573	,339	
Associazione lineare per lineare	,371[c]	1	,543	,573	,339	,127
N di casi validi	151					

a. 0 celle (0,0%) hanno un conteggio previsto inferiore a 5. Il conteggio previsto minimo è 15,60.

b. Calcolato solo per una tabella 2x2

c. La statistica standardizzata è ,609.

Successivamente sono state costruite tabelle di contingenza utilizzando tre categorie (nessun contatto, contatto parziale, contatto completo)

a. Vi sono state differenze significative per la categoria peso. I cani con peso<20kg avevano più frequentemente un parziale contatto con il colon ascendente rispetto ai cani >20 kg

Tavola di contingenza categoriapeso * colon_asc

			colon_asc			
			nessuna	parziale	completa	Totale
categoriapeso	<20kg	Conteggio	20_{a}	73_{b}	$23_{a, b}$	116
		% in categoriapeso	17,2%	62,9%	19,8%	100,0%
		Residuo adattato	-2,6	2,1	,1	
	>20kg	Conteggio	38_{a}	59_{b}	$23_{a, b}$	120
		% in categoriapeso	31,7%	49,2%	19,2%	100,0%
		Residuo adattato	2,6	-2,1	-,1	
Totale		Conteggio	58	132	46	236
		% in categoriapeso	24,6%	55,9%	19,5%	100,0%

Ciascuna lettera in formato pedice indica un sottoinsieme di categorie colon_asc le cui proporzioni di colonna non sono molto diverse tra loro al livello ,05.

Test del chi-quadrato

	Valore	df	Significatività asintotica (bilaterale)	Sign. esatta (bilaterale)	Sign. esatta (unilaterale)	Probabilità puntuale
Chi-quadrato di Pearson	7,005[a]	2	,030	,029		
Rapporto di verosimiglianza	7,099	2	,029	,029		
Test esatto di Fisher-Freeman-Halton	7,010			,029		
Associazione lineare per lineare	3,051[b]	1	,081	,095	,049	,017
N di casi validi	236					

a. 0 celle (0,0%) hanno un conteggio previsto inferiore a 5. Il conteggio previsto minimo è 22,61.

b. La statistica standardizzata è -1,747.

b. Non vi sono state differenze significative per il tipo di torace

Tavola di contingenza tipotorace * categorie_colon_ascendente

			categorie_colon_ascendente			
			nessun contatto	contatto parziale	contatto completo	Totale
tipotorace	profondo	Conteggio	25$_a$	46$_a$	18$_a$	89
		% in tipotorace	28,1%	51,7%	20,2%	100,0%
		Residuo adattato	,8	-,8	,1	
	botte	Conteggio	14$_a$	36$_a$	12$_a$	62
		% in tipotorace	22,6%	58,1%	19,4%	100,0%
		Residuo adattato	-,8	,8	-,1	
Totale		Conteggio	39	82	30	151
		% in tipotorace	25,8%	54,3%	19,9%	100,0%

Ciascuna lettera in formato pedice indica un sottoinsieme di categorie categorie_colon_ascendente le cui proporzioni di colonna non sono molto diverse tra loro al livello ,05.

Test del chi-quadrato

	Valore	df	Significatività asintotica (bilaterale)	Sign. esatta (bilaterale)	Sign. esatta (unilaterale)	Probabilità puntuale
Chi-quadrato di Pearson	,717[a]	2	,699	,698		
Rapporto di verosimiglianza	,722	2	,697	,698		
Test esatto di Fisher-Freeman-Halton	,715			,698		
Associazione lineare per lineare	,172[b]	1	,678	,714	,385	,089
N di casi validi	151					

a. 0 celle (0,0%) hanno un conteggio previsto inferiore a 5. Il conteggio previsto minimo è 12,32.

b. La statistica standardizzata è ,415.

Sono state poi confrontate le categorie colon discendente e colon trasverso:

La percentuale di soggetti con contatto con il colon trasverso era significativamente maggiore in quelli che non avevano nessun contatto con il colon discendente

Tavola di contingenza colon_discendente * colon_trasv

			colon_trasv		
			nessun contatto	contatto	Totale
colon_discendente	nessuna	Conteggio	25[a]	33[b]	58
		% in colon_discendente	43,1%	56,9%	100,0%
		Residuo adattato	2,6	-2,6	
	parziale	Conteggio	35[a]	97[a]	132
		% in colon_discendente	26,5%	73,5%	100,0%
		Residuo adattato	-1,2	1,2	
	completa	Conteggio	10[a]	36[a]	46
		% in colon_discendente	21,7%	78,3%	100,0%
		Residuo adattato	-1,3	1,3	
Totale		Conteggio	70	166	236
		% in colon_discendente	29,7%	70,3%	100,0%

Ciascuna lettera in formato pedice indica un sottoinsieme di categorie colon_trasv le cui proporzioni di colonna non sono molto diverse tra loro al livello ,05.

Test del chi-quadrato

	Valore	df	Significatività asintotica (bilaterale)	Sign. esatta (bilaterale)	Sign. esatta (unilaterale)	Probabilità puntuale
Chi-quadrato di Pearson	7,033[a]	2	,030	,030		
Rapporto di verosimiglianza	6,800	2	,033	,034		
Test esatto di Fisher-Freeman-Halton	6,718			,034		
Associazione lineare per lineare	6,042[b]	1	,014	,018	,009	,004
N di casi validi	236					

a. 0 celle (0,0%) hanno un conteggio previsto inferiore a 5. Il conteggio previsto minimo è 13,64.

b. La statistica standardizzata è 2,458.

Sono state poi confrontate le categorie della posizione rispetto al duodeno e al colon ascendente:

- Tra i soggetti con completa aderenza al colon ascendente, era statisticamente superiore la percentuale di chi non aveva nessun contatto con il duodeno.

Tavola di contingenza duodeno * colon_asc

			colon_asc			
			nessuna	parziale	completa	Totale
duodeno	nessun contatto	Conteggio	4_a	3_a	17_b	24
		% in duoden0	16,7%	12,5%	70,8%	100,0%
		Residuo adattato	-,9	-4,5	6,7	
	mediale	Conteggio	30_a	76_a	19_a	125
		% in duoden0	24,0%	60,8%	15,2%	100,0%
		Residuo adattato	-,2	1,6	-1,8	
	laterale	Conteggio	24_a	53_a	10_a	87
		% in duoden0	27,6%	60,9%	11,5%	100,0%
		Residuo adattato	,8	1,2	-2,4	
Totale		Conteggio	58	132	46	236
		% in duoden0	24,6%	55,9%	19,5%	100,0%

Ciascuna lettera in formato pedice indica un sottoinsieme di categorie colon_asc le cui proporzioni di colonna non sono molto diverse tra loro al livello ,05.

Test del chi-quadrato

	Valore	df	Significatività asintotica (bilaterale)
Chi-quadrato di Pearson	46,452[a]	4	,000
Rapporto di verosimiglianza	37,622	4	,000
Associazione lineare per lineare	13,666	1	,000
N di casi validi	236		

a. 1 celle (11,1%) hanno un conteggio previsto inferiore a 5. Il conteggio previsto minimo è 4,68.

b. Calcolato solo per una tabella 2x2

c. La statistica standardizzata è -,126.

LOBO SINISTRO

1. Contatto con il fegato a sinistra
    a. Non sono state rilevate differenze significative tra il contatto del lobo sinistro del pancreas e il fegato a sinistra per la categoria peso

Tavola di contingenza categoriapeso * fegatosn

			fegatosn		
			nessun contatto	contatto	Totale
categoriapeso	<20kg	Conteggio	101_a	15_a	116
		% in categoriapeso	87,1%	12,9%	100,0%
		Residuo adattato	-,7	,7	
	>20kg	Conteggio	108_a	12_a	120
		% in categoriapeso	90,0%	10,0%	100,0%
		Residuo adattato	,7	-,7	
Totale		Conteggio	209	27	236
		% in categoriapeso	88,6%	11,4%	100,0%

Ciascuna lettera in formato pedice indica un sottoinsieme di categorie fegatosn le cui proporzioni di colonna non sono molto diverse tra loro al livello ,05.

Test del chi-quadrato

	Valore	df	Significatività asintotica (bilaterale)	Sign. esatta (bilaterale)	Sign. esatta (unilaterale)	Probabilità puntuale
Chi-quadrato di Pearson	,500[a]	1	,479	,543	,308	
Correzione di continuità[b]	,253	1	,615			
Rapporto di verosimiglianza	,501	1	,479	,543	,308	
Test esatto di Fisher				,543	,308	
Associazione lineare per lineare	,498[c]	1	,480	,543	,308	,127

N di casi validi	236					

a. 0 celle (0,0%) hanno un conteggio previsto inferiore a 5. Il conteggio previsto minimo è 13,27.

b. Calcolato solo per una tabella 2x2

c. La statistica standardizzata è -,706.

b. Non sono state trovate differenze significative per la categoria tipologia del torace

Tavola di contingenza tipotorace * fegato

			fegato		
			non contatto	contatto	Totale
tipotorace	profondo	Conteggio	81[a]	8[a]	89
		% in tipotorace	91,0%	9,0%	100,0%
		Residuo adattato	1,6	-1,6	
	botte	Conteggio	51[a]	11[a]	62
		% in tipotorace	82,3%	17,7%	100,0%
		Residuo adattato	-1,6	1,6	
Totale		Conteggio	132	19	151
		% in tipotorace	87,4%	12,6%	100,0%

Ciascuna lettera in formato pedice indica un sottoinsieme di categorie fegato le cui proporzioni di colonna non sono molto diverse tra loro al livello ,05.

Test del chi-quadrato

	Valore	df	Significatività asintotica (bilaterale)	Sign. esatta (bilaterale)	Sign. esatta (unilaterale)	Probabilità puntuale
Chi-quadrato di Pearson	2,545[a]	1	,111	,137	,090	
Correzione di continuità[b]	1,812	1	,178			
Rapporto di verosimiglianza	2,500	1	,114	,137	,090	
Test esatto di Fisher				,137	,090	

Associazione lineare per lineare	2,529[c]	1	,112	,137	,090	,057
N di casi validi	151					

a. 0 celle (0,0%) hanno un conteggio previsto inferiore a 5. Il conteggio previsto minimo è 7,80.

b. Calcolato solo per una tabella 2x2

c. La statistica standardizzata è 1,590.

2. Stomaco
    a. Non sono state trovate differenze significative per la categoria peso

Tavola di contingenza categoriapeso * stomaco

			stomaco		
			nessun contatto	contatto	Totale
categoriapeso	<20kg	Conteggio	46[a]	70[a]	116
		% in categoriapeso	39,7%	60,3%	100,0%
		Residuo adattato	-,7	,7	
	>20kg	Conteggio	53[a]	67[a]	120
		% in categoriapeso	44,2%	55,8%	100,0%
		Residuo adattato	,7	-,7	
Totale		Conteggio	99	137	236
		% in categoriapeso	41,9%	58,1%	100,0%

Ciascuna lettera in formato pedice indica un sottoinsieme di categorie stomaco le cui proporzioni di colonna non sono molto diverse tra loro al livello ,05.

Test del chi-quadrato

	Valore	df	Significatività asintotica (bilaterale)	Sign. esatta (bilaterale)	Sign. esatta (unilaterale)	Probabilità puntuale
Chi-quadrato di Pearson	,493[a]	1	,483	,511	,284	
Correzione di continuità[b]	,325	1	,569			
Rapporto di verosimiglianza	,493	1	,482	,511	,284	
Test esatto di Fisher				,511	,284	
Associazione lineare per lineare	,491[c]	1	,484	,511	,284	,082
N di casi validi	236					

a. 0 celle (0,0%) hanno un conteggio previsto inferiore a 5. Il conteggio previsto minimo è 48,66.

b. Calcolato solo per una tabella 2x2

c. La statistica standardizzata è -,701.

b. Non sono state trovate differenze significative per la categoria tipologia del torace

Tavola di contingenza tipotorace * stomaco

			stomaco		
			non contatto	contatto	Totale
tipotorace	profondo	Conteggio	43_a	46_a	89
		% in tipotorace	48,3%	51,7%	100,0%
		Residuo adattato	1,6	-1,6	
	botte	Conteggio	22_a	40_a	62
		% in tipotorace	35,5%	64,5%	100,0%
		Residuo adattato	-1,6	1,6	
Totale		Conteggio	65	86	151

% in tipotorace	43,0%	57,0%	100,0%

Ciascuna lettera in formato pedice indica un sottoinsieme di categorie stomaco le cui proporzioni di colonna non sono molto diverse tra loro al livello ,05.

Test del chi-quadrato

	Valore	df	Significatività asintotica (bilaterale)	Sign. esatta (bilaterale)	Sign. esatta (unilaterale)	Probabilità puntuale
Chi-quadrato di Pearson	2,454[a]	1	,117	,135	,081	
Correzione di continuità[b]	1,958	1	,162			
Rapporto di verosimiglianza	2,473	1	,116	,135	,081	
Test esatto di Fisher				,135	,081	
Associazione lineare per lineare	2,438[c]	1	,118	,135	,081	,039
N di casi validi	151					

a. 0 celle (0,0%) hanno un conteggio previsto inferiore a 5. Il conteggio previsto minimo è 26,69.

b. Calcolato solo per una tabella 2x2

c. La statistica standardizzata è 1,561.

3. Milza
    a. Sono state trovate differenze significative per la categoria peso. I cani di peso <20kg avevano una percentuale inferiore di contatto tra lobo sinistro del pancreas e milza rispetto ai cani di peso >20kg.

Tavola di contingenza categoriapeso * milza

			milza		
			nessun contatto	contatto	Totale
categoriapeso	<20kg	Conteggio	80[a]	36[b]	116
		% in categoriapeso	69,0%	31,0%	100,0%
		Residuo adattato	2,1	-2,1	
	>20kg	Conteggio	67[a]	53[b]	120
		% in categoriapeso	55,8%	44,2%	100,0%
		Residuo adattato	-2,1	2,1	
Totale		Conteggio	147	89	236
		% in categoriapeso	62,3%	37,7%	100,0%

Ciascuna lettera in formato pedice indica un sottoinsieme di categorie milza le cui proporzioni di colonna non sono molto diverse tra loro al livello ,05.

Test del chi-quadrato

	Valore	df	Significatività asintotica (bilaterale)	Sign. esatta (bilaterale)	Sign. esatta (unilaterale)	Probabilità puntuale
Chi-quadrato di Pearson	4,330[a]	1	,037	,044	,026	
Correzione di continuità[b]	3,789	1	,052			
Rapporto di verosimiglianza	4,351	1	,037	,044	,026	
Test esatto di Fisher				,044	,026	
Associazione lineare per lineare	4,312[c]	1	,038	,044	,026	,012
N di casi validi	236					

a. 0 celle (0,0%) hanno un conteggio previsto inferiore a 5. Il conteggio previsto minimo è 43,75.

b. Calcolato solo per una tabella 2x2

c. La statistica standardizzata è 2,077.

b. Non sono state trovate differenze significative per la categoria tipologia del torace

Tavola di contingenza tipotorace * milza

			milza		
			non contatto	contatto	Totale
tipotorace	profondo	Conteggio	53$_a$	36$_a$	89
		% in tipotorace	59,6%	40,4%	100,0%
		Residuo adattato	-,8	,8	
	botte	Conteggio	41$_a$	21$_a$	62
		% in tipotorace	66,1%	33,9%	100,0%
		Residuo adattato	,8	-,8	
Totale		Conteggio	94	57	151
		% in tipotorace	62,3%	37,7%	100,0%

Ciascuna lettera in formato pedice indica un sottoinsieme di categorie milza le cui proporzioni di colonna non sono molto diverse tra loro al livello ,05.

Test del chi-quadrato

	Valore	df	Significatività asintotica (bilaterale)	Sign. esatta (bilaterale)	Sign. esatta (unilaterale)	Probabilità puntuale
Chi-quadrato di Pearson	,673[a]	1	,412	,495	,259	
Correzione di continuità[b]	,422	1	,516			
Rapporto di verosimiglianza	,676	1	,411	,495	,259	
Test esatto di Fisher				,495	,259	
Associazione lineare per lineare	,669[c]	1	,414	,495	,259	,098
N di casi validi	151					

a. 0 celle (0,0%) hanno un conteggio previsto inferiore a 5. Il conteggio previsto minimo è 23,40.

b. Calcolato solo per una tabella 2x2

c. La statistica standardizzata è -,818.

4. Colon discendente

a. Non sono state trovate differenze significative per la categoria peso

Tavola di contingenza categoriapeso * colon_discendente

			colon_discendente		
			nessun contatto	contatto	Totale
categoriapeso	<20kg	Conteggio	15$_a$	101$_a$	116
		% in categoriapeso	12,9%	87,1%	100,0%
		Residuo adattato	-1,9	1,9	
	>20kg	Conteggio	27$_a$	93$_a$	120
		% in categoriapeso	22,5%	77,5%	100,0%
		Residuo adattato	1,9	-1,9	
Totale		Conteggio	42	194	236
		% in categoriapeso	17,8%	82,2%	100,0%

Ciascuna lettera in formato pedice indica un sottoinsieme di categorie colon_discendente le cui proporzioni di colonna non sono molto diverse tra loro al livello ,05.

Test del chi-quadrato

	Valore	df	Significatività asintotica (bilaterale)	Sign. esatta (bilaterale)	Sign. esatta (unilaterale)	Probabilità puntuale
Chi-quadrato di Pearson	3,692[a]	1	,055	,062	,039	
Correzione di continuità[b]	3,067	1	,080			
Rapporto di verosimiglianza	3,739	1	,053	,062	,039	
Test esatto di Fisher				,062	,039	

Associazione lineare per lineare	3,676[c]	1	,055	,062	,039	,022
N di casi validi	236					

a. 0 celle (0,0%) hanno un conteggio previsto inferiore a 5. Il conteggio previsto minimo è 20,64.

b. Calcolato solo per una tabella 2x2

c. La statistica standardizzata è -1,917.

b. Sono state trovate differenze significative per la categoria tipo di torace. Il gruppo di cani con torace a botte aveva più alta % di contatto tra pancreas e il colon discendente

Tavola di contingenza tipotorace * colon_discendente

			colon_discendente		
			no contatto	contatto	Totale
tipotorace	profondo	Conteggio	20[a]	69[b]	89
		% in tipotorace	22,5%	77,5%	100,0%
		Residuo adattato	2,0	-2,0	
	botte	Conteggio	6[a]	56[b]	62
		% in tipotorace	9,7%	90,3%	100,0%
		Residuo adattato	-2,0	2,0	
Totale		Conteggio	26	125	151
		% in tipotorace	17,2%	82,8%	100,0%

Ciascuna lettera in formato pedice indica un sottoinsieme di categorie colon_discendente le cui proporzioni di colonna non sono molto diverse tra loro al livello ,05.

Test del chi-quadrato

	Valore	df	Significatività asintotica (bilaterale)	Sign. esatta (bilaterale)	Sign. esatta (unilaterale)	Probabilità puntuale
Chi-quadrato di Pearson	4,197[a]	1	,040	,049	,031	
Correzione di continuità[b]	3,347	1	,067			
Rapporto di verosimiglianza	4,454	1	,035	,049	,031	
Test esatto di Fisher				,049	,031	
Associazione lineare per lineare	4,169[c]	1	,041	,049	,031	,021
N di casi validi	151					

a. 0 celle (0,0%) hanno un conteggio previsto inferiore a 5. Il conteggio previsto minimo è 10,68.

b. Calcolato solo per una tabella 2x2

c. La statistica standardizzata è 2,042.

5. Rene sinistro
    a. Sono state trovate differenze significative per la categoria peso. I cani di peso <20kg avevano una % significativamente maggiore di contatto fra il lobo sinistro del pancreas e il rene sinistro rispetto a quelli di peso >20 kg.

Tavola di contingenza categoriapeso * renesn

			renesn		
			nessun contatto	contatto	Totale
categoriapeso	<20kg	Conteggio	71[a]	45[b]	116
		% in categoriapeso	61,2%	38,8%	100,0%
		Residuo adattato	-3,0	3,0	
	>20kg	Conteggio	95[a]	25[b]	120
		% in categoriapeso	79,2%	20,8%	100,0%
		Residuo adattato	3,0	-3,0	
Totale		Conteggio	166	70	236
		% in categoriapeso	70,3%	29,7%	100,0%

Ciascuna lettera in formato pedice indica un sottoinsieme di categorie renesn le cui proporzioni di colonna non sono molto diverse tra loro al livello ,05.

Test del chi-quadrato

	Valore	df	Significatività asintotica (bilaterale)	Sign. esatta (bilaterale)	Sign. esatta (unilaterale)	Probabilità puntuale
Chi-quadrato di Pearson	9,119[a]	1	,003	,003	,002	
Correzione di continuità[b]	8,278	1	,004			
Rapporto di verosimiglianza	9,209	1	,002	,003	,002	
Test esatto di Fisher				,003	,002	
Associazione lineare per lineare	9,080[c]	1	,003	,003	,002	,001
N di casi validi	236					

a. 0 celle (0,0%) hanno un conteggio previsto inferiore a 5. Il conteggio previsto minimo è 34,41.

b. Calcolato solo per una tabella 2x2

c. La statistica standardizzata è -3,013.

b. Non sono state trovate differenze significative per la categoria tipo di torace

Tavola di contingenza tipotorace * renedx

			renedx		
			nessun contatto	contatto	Totale
tipotorace	profondo	Conteggio	66[a]	23[a]	89
		% in tipotorace	74,2%	25,8%	100,0%
		Residuo adattato	,6	-,6	
	botte	Conteggio	43[a]	19[a]	62
		% in tipotorace	69,4%	30,6%	100,0%
		Residuo adattato	-,6	,6	
Totale		Conteggio	109	42	151
		% in tipotorace	72,2%	27,8%	100,0%

Ciascuna lettera in formato pedice indica un sottoinsieme di categorie renedx le cui proporzioni di colonna non sono molto diverse tra loro al livello ,05.

Test del chi-quadrato

	Valore	df	Significatività asintotica (bilaterale)	Sign. esatta (bilaterale)	Sign. esatta (unilaterale)	Probabilità puntuale
Chi-quadrato di Pearson	,001[a]	1	,981	1,000	,564	
Correzione di continuità[b]	,000	1	1,000			
Rapporto di verosimiglianza	,001	1	,981	1,000	,564	
Test esatto di Fisher				1,000	,564	
Associazione lineare per lineare	,001[c]	1	,981	1,000	,564	,144

N di casi validi	151					

a. 0 celle (0,0%) hanno un conteggio previsto inferiore a 5. Il conteggio previsto minimo è 18,07.

b. Calcolato solo per una tabella 2x2

c. La statistica standardizzata è -,024.

6. POSIZIONE RETROPERITONEALE

a. Non sono state trovate differenze significative per la categoria peso

Tavola di contingenza categoriapeso * retroperitoneo

			retroperitoneo		
			no	si	Totale
categoriapeso	<20kg	Conteggio	93[a]	23[a]	116
		% in categoriapeso	80,2%	19,8%	100,0%
		Residuo adattato	-,1	,1	
	>20kg	Conteggio	97[a]	23[a]	120
		% in categoriapeso	80,8%	19,2%	100,0%
		Residuo adattato	,1	-,1	
Totale		Conteggio	190	46	236
		% in categoriapeso	80,5%	19,5%	100,0%

Ciascuna lettera in formato pedice indica un sottoinsieme di categorie retroperitoneo le cui proporzioni di colonna non sono molto diverse tra loro al livello ,05.

Test del chi-quadrato

	Valore	df	Significatività asintotica (bilaterale)	Sign. esatta (bilaterale)	Sign. esatta (unilaterale)	Probabilità puntuale
Chi-quadrato di Pearson	,016[a]	1	,898	1,000	,514	
Correzione di continuità[b]	,000	1	1,000			
Rapporto di verosimiglianza	,016	1	,898	1,000	,514	
Test esatto di Fisher				1,000	,514	

Associazione lineare per lineare	,016[c]	1	,898	1,000	,514	,129
N di casi validi	236					

a. 0 celle (0,0%) hanno un conteggio previsto inferiore a 5. Il conteggio previsto minimo è 22,61.

b. Calcolato solo per una tabella 2x2 c. La statistica standardizzata è -,128.

b. Sono state trovate differenze significative per la categoria tipo di torace. I cani con torace a botte hanno presentato una % inferiore di localizzazione nel retroperitoneo.

Tavola di contingenza tipotorace * retroperitoneo

			retroperitoneo		
			non contatto	contatto	Totale
tipotorace	profondo	Conteggio	69[a]	20[b]	89
		% in tipotorace	77,5%	22,5%	100,0%
		Residuo adattato	-2,3	2,3	
	botte	Conteggio	57[a]	5[b]	62
		% in tipotorace	91,9%	8,1%	100,0%
		Residuo adattato	2,3	-2,3	
Totale		Conteggio	126	25	151
		% in tipotorace	83,4%	16,6%	100,0%

Ciascuna lettera in formato pedice indica un sottoinsieme di categorie retroperitoneo le cui proporzioni di colonna non sono molto diverse tra loro al livello ,05.

Test del chi-quadrato

	Valore	df	Significatività asintotica (bilaterale)	Sign. esatta (bilaterale)	Sign. esatta (unilaterale)	Probabilità puntuale
Chi-quadrato di Pearson	5,491[a]	1	,019	,025	,015	
Correzione di continuità[b]	4,497	1	,034			
Rapporto di verosimiglianza	5,928	1	,015	,025	,015	
Test esatto di Fisher				,025	,015	

Associazione lineare per lineare	5,454[c]	1	,020	,025	,015	,011
N di casi validi	151					

a. 0 celle (0,0%) hanno un conteggio previsto inferiore a 5. Il conteggio previsto minimo è 10,26.

b. Calcolato solo per una tabella 2x2 c. La statistica standardizzata è -2,335.

5.4 IMMAGINI

Di seguito vengono riportate delle immagini acquisite durante la valutazione di esami tomografici compresi nello studio. Tali immagini mostrano 10 diversi casi di pazienti che presentano dislocazione di una o più parti del pancreas a livello retroperitoneale.

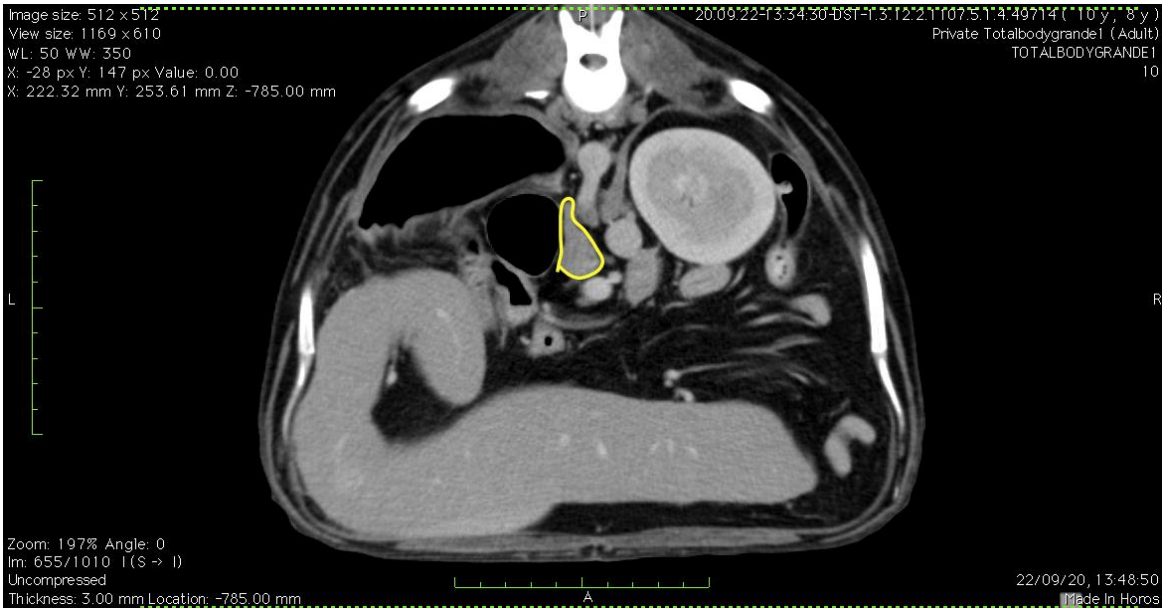

FIG.7: Cane femmina, 15 anni, Meticcio. Lobo sinistro del pancreas (contorno in giallo) dislocato dorsalmente nel decorso dell'arteria celiaca.

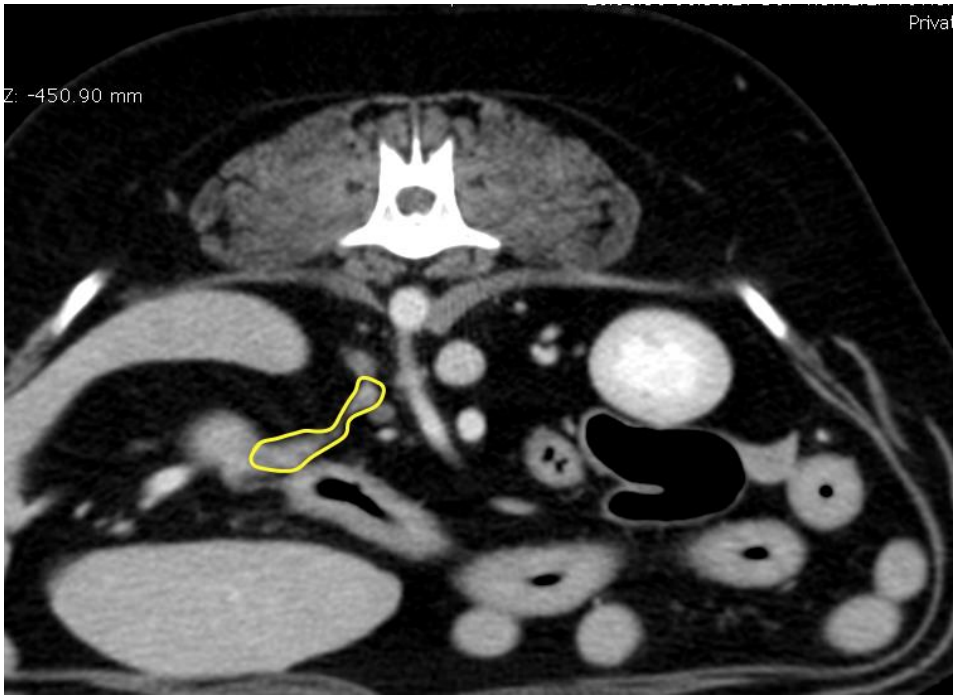

FIG.8: Cane maschio, 10anni, Beagle. Lobo sinistro del pancreas (contorno in giallo) dislocato dorsalmente ed in contatto con la ghiandola adrenale sinistra.

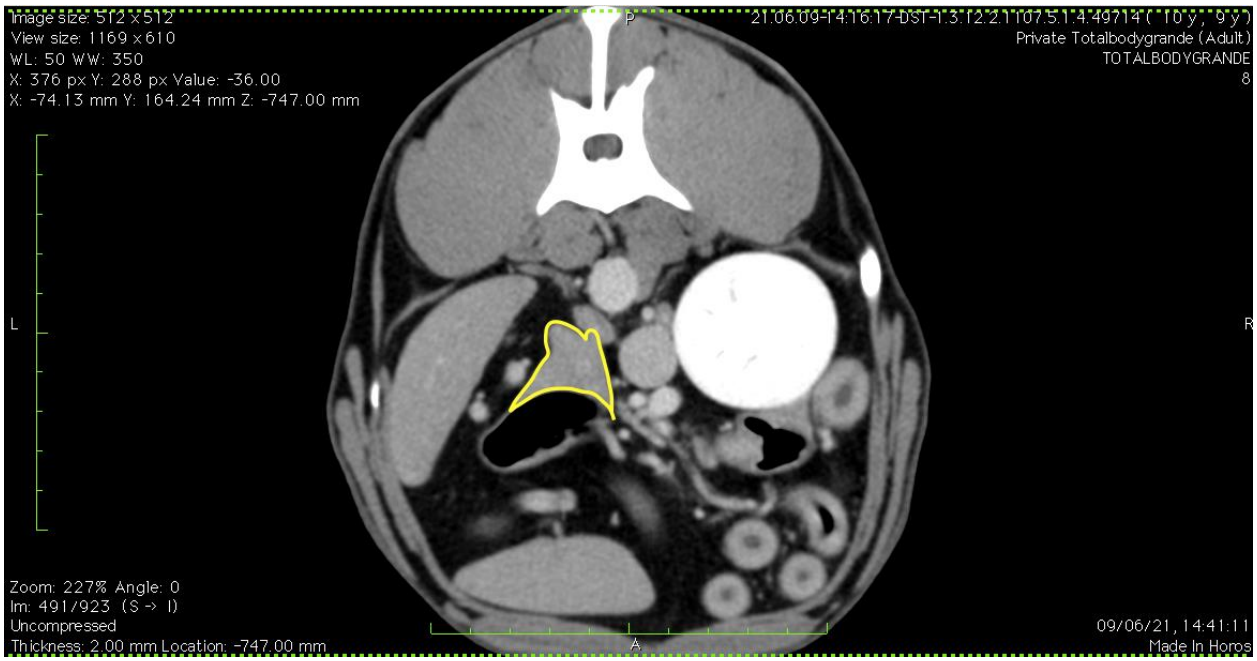

FIG.9: Cane maschio, 15anni, Meticcio. Lobo sinistro del pancreas (contorno in giallo) dislocato dorsalmente ed in contatto con la ghiandola adrenale sinistra.

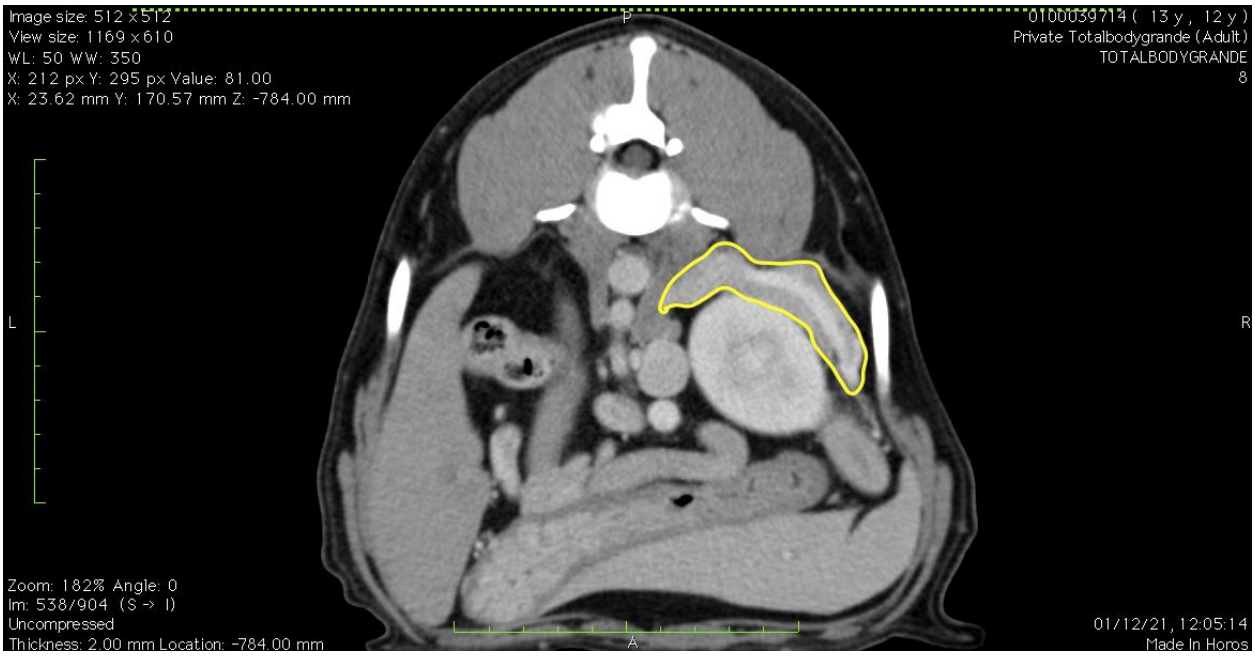

FIG.10: Cane maschio, 8 anni, Golden Retriever. Lobo destro del pancreas (contorno in giallo) dislocato dorsalmente il rene destro, in contatto dorsomedialmente con i muscoli sottospinali.

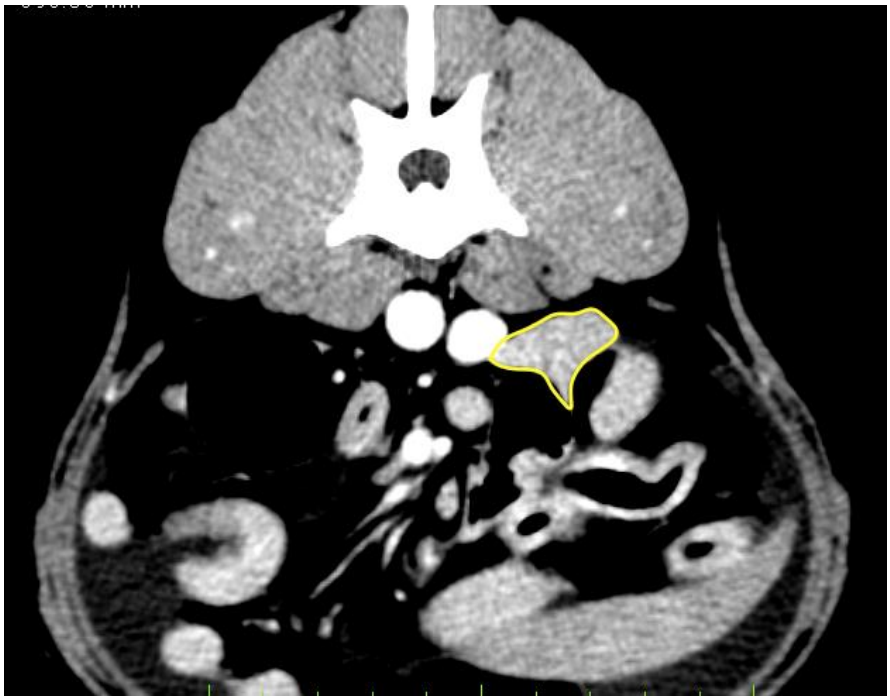

FIG.11: Cane femmina, 12 anni, Meticcio. Lobo destro del pancreas (contorno in giallo) dislocato dorsalmente ed in contatto con la vena cava caudale.

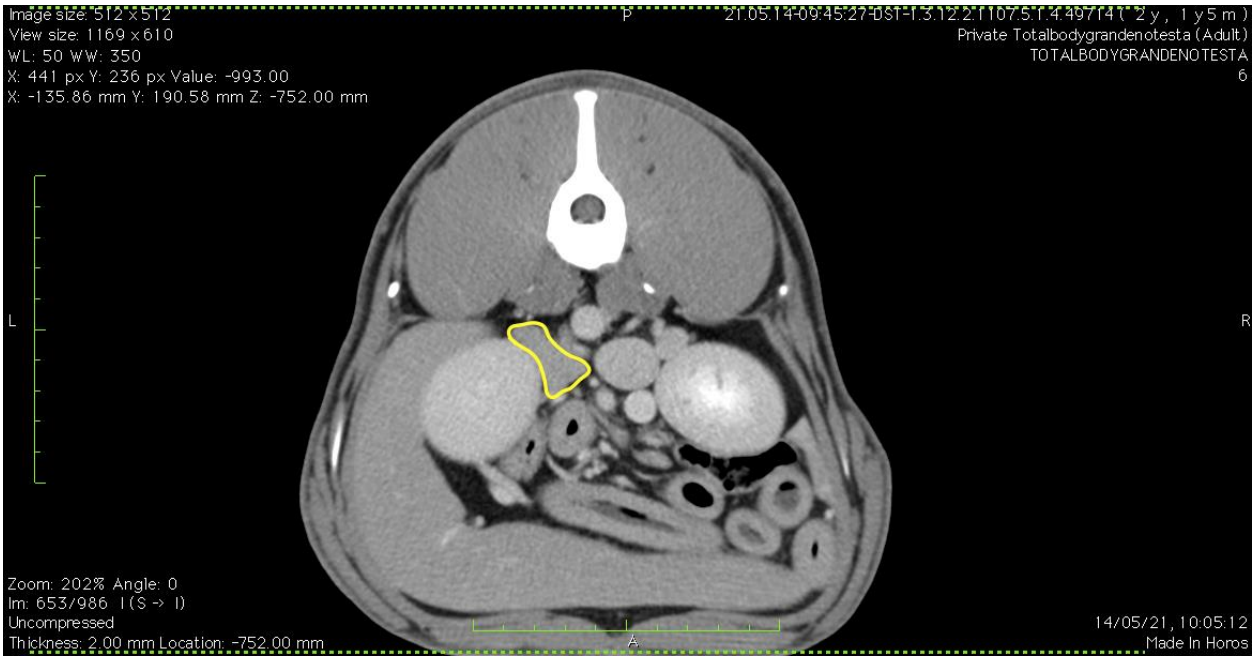

FIG.12: Cane femmina, 2 anni, Pitbull. Lobo sinistro del pancreas (contorno in giallo) dislocato dorsalmente il rene sinistro ed in contatto con la ghiandola adrenale sinistra.

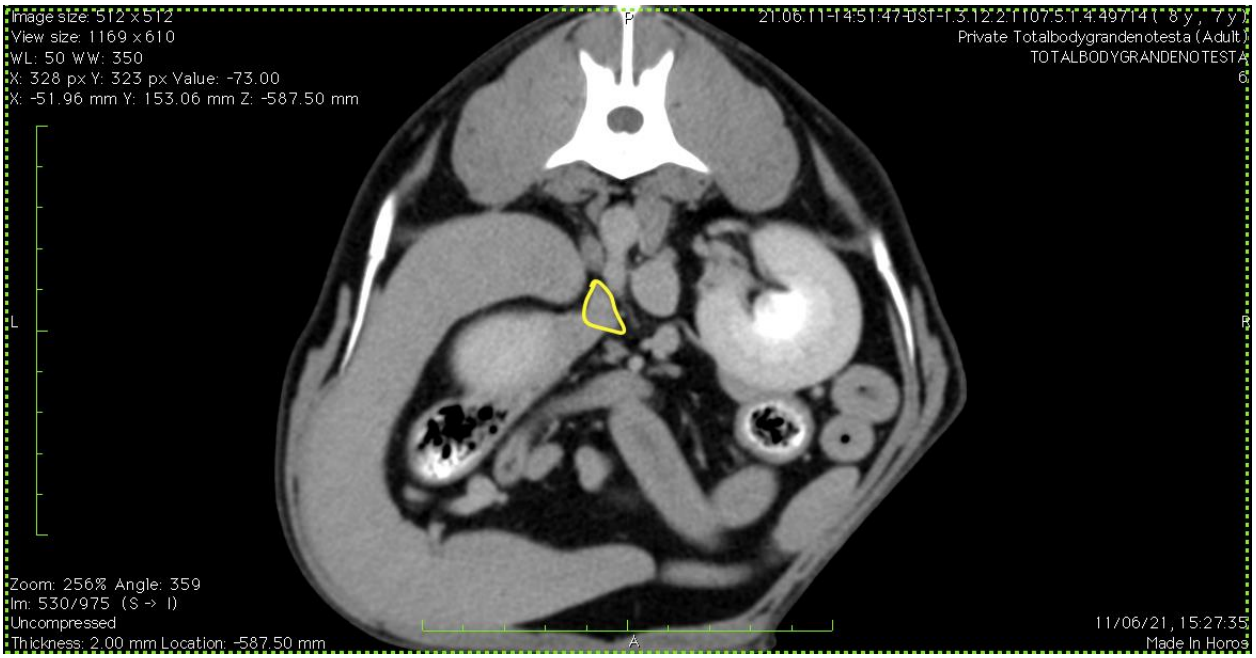

FIG.13: Cane maschio, 8 anni, Meticcio. Lobo sinistro del pancreas (contorno in giallo) dislocato dorsalmente nel decorso dell'arteria mesenterica craniale.

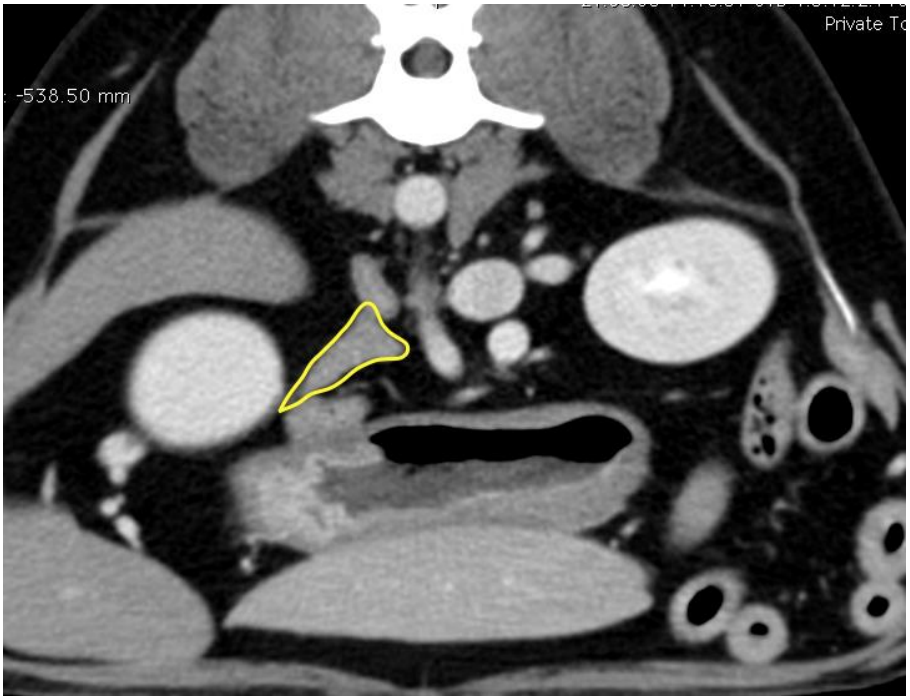

FIG.14: Cane femmina, 15 anni, Meticcio. Lobo sinistro del pancreas (contorno in giallo) dislocato dorsalmente ed in contatto con la ghiandola adrenale sinistra.

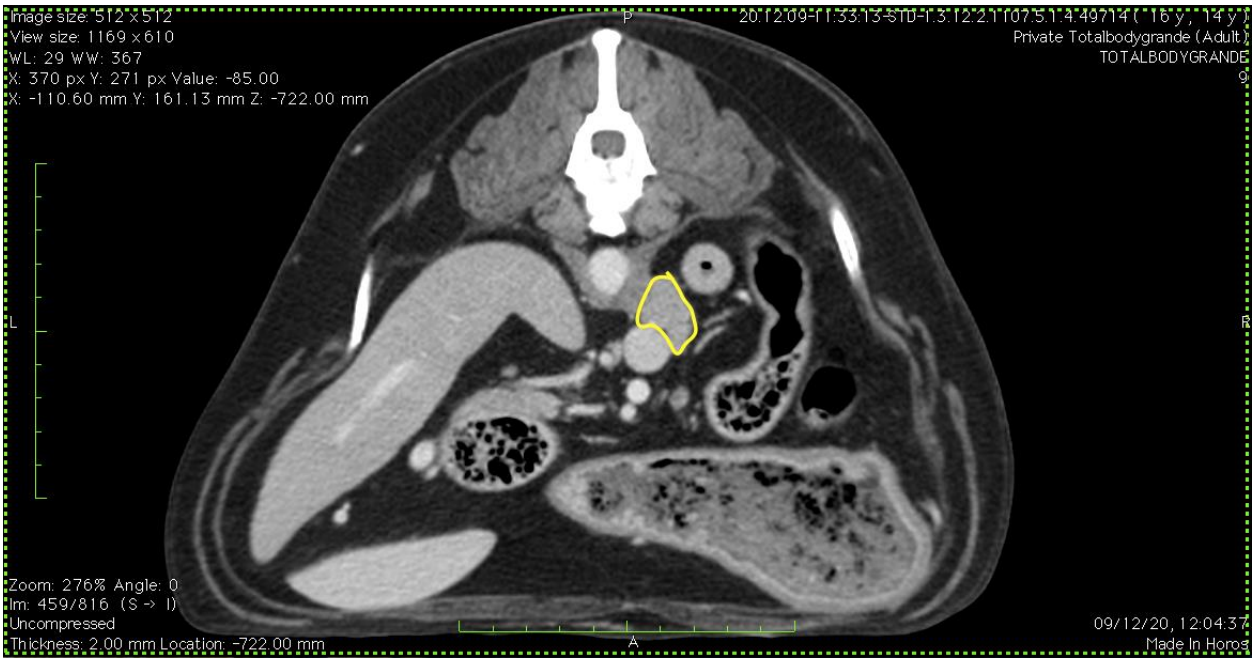

FIG.15: Cane maschio, 9 anni, Pastore Tedesco. Lobo destro del pancreas (contorno in giallo) dislocato dorsalmente ed in contatto ventromedialmente con la vena cava caudale e medialmente con i muscoli sottospinali.

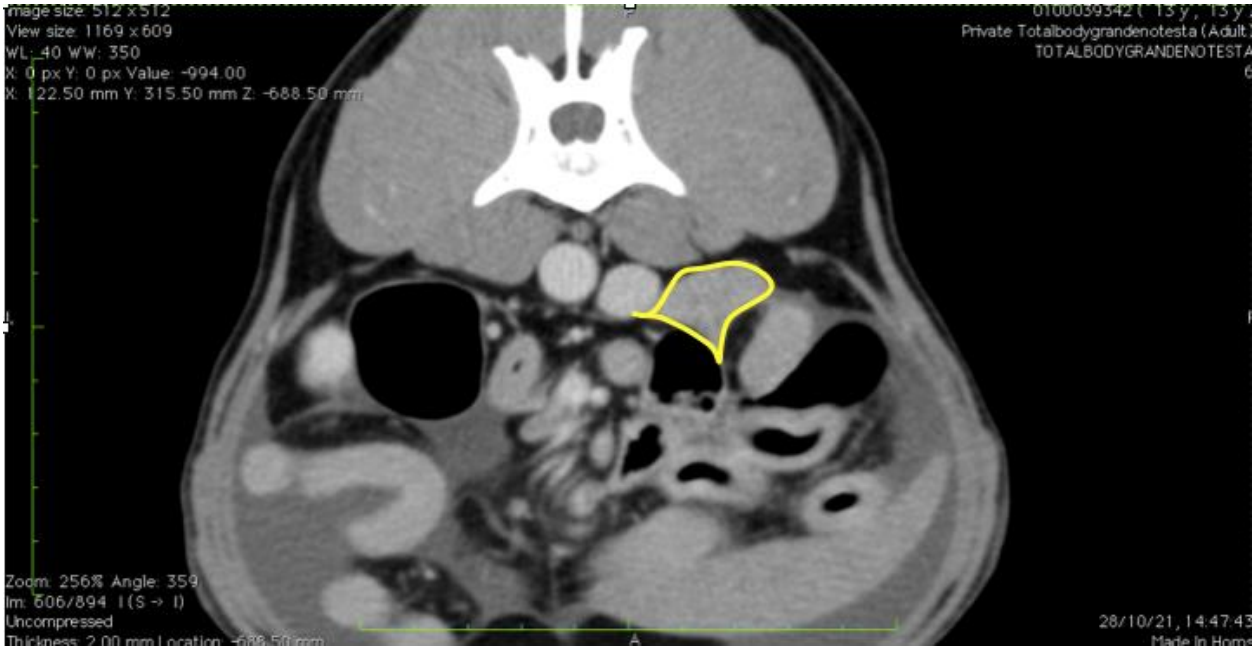

FIG.16: Cane maschio, 16anni, Meticcio. Lobo destro del pancreas (contorno in giallo) dislocato dorsalmente ed in contatto medialmente con la vena cava caudale e dorsalmente con i muscoli sottospinali, in un paziente affetto da ascite.

5.5 DISCUSSIONE

Mediante lo studio clinico effettuato, è stato possibile valutare il pancreas di un campione consistente di cani attraverso l'esame tomografico. L'elevato numero di casi visualizzati e la loro variabilità in tema di sesso, età, razza e quindi taglia e conformazione del tronco ha portato a risultati che confermano ed allo stesso tempo smentiscono i dati bibliografici presenti relativamente all'anatomia ed alla topografia del pancreas studiata mediante esame tomografico, poiché i rapporti citati in letteratura sono stati riscontrati all'interno dello studio ma nessuno di esso ha una valenza assoluta. Inoltre, sono stati osservati dei rapporti mai citati in bibliografia.

Il corpo del pancreas è confermato essere la componente anatomica del pancreas con la maggiore stabilità nei rapporti, vista l'alta percentuale di contatti riscontrati con la vena porta, il colon trasverso e la curvatura craniale del duodeno, che sono rapporti citati in letteratura (1, 2, 3, 4, 9) . Tuttavia, mentre in bibliografia la vena porta è definita come il miglior punto di riferimento per l'individuazione del corpo del pancreas durante l'esame tomografico a discapito della curvatura craniale del duodeno (3), nello studio si è osservato che la percentuale di rapporto tra corpo del pancreas e vena porta è inferiore a quella tra curvatura craniale del duodeno e corpo del pancreas, che è prossima al 100%. La percentuale di rapporto tra corpo del pancreas e vena porta rimane comunque elevata, determinando che la vena sia a tutti gli effetti un ottimo punto di repere per l'individuazione del corpo del pancreas.

Dall'analisi statistica effettuata, è stato osservato che non ci sono differenze significative dettate dal peso per quanto riguarda il rapporto tra corpo del pancreas e vena porta, mentre per quanto riguarda la conformazione del torace dei soggetti è stato osservato che cani con il torace profondo hanno una maggiore frequenza di contatto tra corpo del pancreas e vena porta rispetto a quelli con il torace a botte. E' stato osservato poi che ci sono differenze significative per quanto riguarda il contatto del colon trasverso con il corpo del pancreas in base alla categoria peso ovvero i cani di peso inferiore a 20kg hanno una percentuale più bassa di non contatto con il colon trasverso rispetto a quelli di peso superiore ai 20kg, ossia i cani di piccola taglia tendono ad avere più frequentemente il corpo del pancreas in contatto con il colon trasverso rispetto a quelli di taglia grande. Non sono state fatte osservazioni significative nell'associazione del contratto tra colon trasverso e torace.

Non ci sono dati significativi rispetto al contatto tra corpo del pancreas e curvatura craniale del duodeno.

Il lobo destro del pancreas è stato osservato avere una forte connessione al duodeno, data dal suo sviluppo all'interno del mesoduodeno. I dati in bibliografia generano delle controversie tra loro

circa la collocazione spaziale del lobo destro in rapporto al duodeno nel corso del loro sviluppo caudale (1, 2, 3) ; dai risultati ottenuti nello studio, tali controversie vengono sciolte alla luce del fatto che tutti i rapporti tra lobo destro e duodeno citati in bibliografia sono stati riscontrati, seppur in percentuali diverse. Oltre alla conferma di questi, sono stati riscontrati rapporti tra i due organi non citati in bibliografia con delle percentuali non trascurabili, come l'andamento ventrale, ventromediale e ventrolaterale del lobo destro del pancreas rispetto al duodeno e soprattutto è stata riscontrata l'assenza di rapporto tra duodeno e lobo destro del pancreas, che invece segue in stretto contatto il colon ascendente. E' stata confermata la presenza in un numero significativo di soggetti della curvatura mediale del lobo destro a livello della curvatura caudale del duodeno. Infine, sono stati confermati i rapporti del lobo destro del pancreas con colon ascendente anche quando il lobo pancreatico segue il duodeno, e con il processo caudato del lobo caudato del fegato, entrambi in elevata percentuale, e con minore frequenza con la faccia ventrale del rene destro.

Dall'analisi statistica emerge che non ci sono dati significativi associabili a peso e conformazione del torace per quanto riguarda il contatto del lobo destro con duodeno, fegato e rene destro mentre è stata riscontrata una significatività per quanto riguarda il contatto con il colon ascendente in quanto i cani con peso inferiore ai 20kg avevano una frequenza maggiore di contatto con il colon ascendente rispetto ai cani con peso superiore ai 20kg. Di questi, confrontando altre tabelle di contingenza sviluppate a seconda del contatto, contatto parziale o non contatto con il colon ascendente, è stato osservato che i cani con peso inferiore ai 20kg avevano più frequentemente un contatto parziale con esso rispetto ai cani di peso superiore ai 20kg. Tra i soggetti con completa aderenza al colon ascendente, era statisticamente superiore la percentuale di chi non aveva nessun contatto con il duodeno.

Sempre riguardo al contatto tra colon ascendente e lobo destro del pancreas, non sono stati riscontrati dati significativi per quanto riguarda la tipologia di torace.

Come già ricordato più volte, il lobo sinistro del pancreas rappresenta la componente della ghiandola con una maggiore variabilità nei rapporti con gli altri organi del cavo addominale. Nello specifico, dai dati presenti in bibliografia la maggiore variabilità nei rapporti del lobo sinistro è data dal contatto con il rene sinistro, presente secondo alcuni autori ed assente per altri, e dal contatto secondo alcuni con la milza e secondo altri con il tratto gastrico compreso tra piloro e fondo dello stomaco (1, 2, 3, 4, 9). Dai dati ottenuti nello studio, vengono confermate tutte le asserzioni in bibliografia, seppur con percentuali diverse di incidenza; in 137 soggetti il lobo sinistro si trova in contatto con almeno una porzione di stomaco ed in 57 è separato dallo stomaco mediante l'interposizione dell'estremità dorsale della milza, con la quale è in contatto. In 31 casi il lobo sinistro si trova a contatto sia con l'estremità dorsale della milza che con lo stomaco.

Per quanto riguarda il rapporto con il rene sinistro, in questo studio sono 70 i casi totali in cui il lobo sinistro del pancreas termina a contatto con esso, soprattutto a livello del polo craniale, mentre nei restanti casi vi terminava cranialmente senza prendere contatti. Da ciò si evince che effettivamente il rene sinistro non sia un punto di repere ottimale per l'individuazione del lobo sinistro del pancreas, al contrario del colon discendente che, mediante i suoi rapporti più o meno estesi con il lobo sinistro del pancreas, rappresenta l'organo con la maggiore frequenza di contatti con il lobo sinistro della ghiandola (177 casi).

Dall'analisi statistica, non emergono dati significativi per quanto riguarda il contatto tra lobo sinistro del pancreas e stomaco e fegato, mentre per quanto riguarda il contatto con la milza è stata osservata una differenza significativa a seconda del peso dei soggetti: i cani di peso inferiore ai 20kg hanno una percentuale inferiore di contatto tra lobo sinistro del pancreas e milza rispetto ai cani di peso superiore ai 20kg.

Per quanto riguarda il contatto con il rene sinistro, sono state anche qui trovate differenza significative a seconda della categoria peso, in quanto i cani di peso inferiore ai 20kg hanno una percentuale maggiore di contatto tra lobo sinistro del pancreas e rene sinistro rispetto a quelli di peso superiore ai 20kg.

Infine, è stata riscontrata una significativa differenza in base alla conformazione del torace per quanto riguarda il contatto tra lobo sinistro e colon discendente data dal fatto che il gruppo di cani con torace a botte aveva una percentuale più alta di contatto tra lobo pancreatico e colon discendente.

La rilevazione di 46 casi in cui almeno una componente del pancreas è dislocata dorsalmente nello spazio retroperitoneale contrasta con il fatto che il pancreas è considerato essere intraperitoneale nel cane. Nella maggior parte dei casi le dislocazioni sono rappresentate da singoli o multipli invaginamenti dorsali che raggiungono le strutture retroperitoneali sopracitate, mentre in pochi casi si è osservata la dislocazione di un tratto esteso o addirittura di un intero lobo a livello retroperitoneale.

I casi di dislocazione più frequentemente osservati sono a carico del lobo sinistro, a conferma del fatto che sia la componente del pancreas più libera, ed in particolare sono rappresentati dal contatto tra tale lobo pancreatico e la ghiandola adrenale sinistra.

Il contatto tra tale ghiandola, così come con tutti gli altri organi retroperitoneali presi in considerazione quali muscoli sottospinali, arteria mesenterica craniale e celiaca, margine dorsolaterale e dorsale della vena cava caudale, mette in evidenza la presenza di una anomalia anatomica del pancreas, che in letteratura non è descritto avere contatti con questi organi, poiché interamente compresi nello spazio retroperitoneale.

Dall'analisi statistica è emerso che ci sono differenze significative a seconda del tipo di torace dei soggetti: i cani con torace a botte hanno presentato una percentuale inferiore di localizzazione di almeno una componente pancreatica nel retroperitoneo. In altre parole, i cani con torace profondo avevano una percentuale superiore di localizzazione in sede retroperitoneale del pancreas rispetto a quelli a botte.

LIMITI DELLO STUDIO

Lo studio clinico effettuato, seppur eseguito su un numero significativo di soggetti, presenta dei limiti dati diversi fattori come la valutazione unicamente eseguita sul decubito sternale (che potrebbe generare dislocazione di organi addominali a causa della pressione ventrale, seppur essa sia meno evidente rispetto alla pressione generata durante il decubito dorsale e laterale), la mancanza di valutazione oggettiva per torace a botte e torace profondo, ma solo per valutazione della razza, e la valutazione per categorie di peso limitate a due sole categorie, ovvero inferiori o superiori a 20kg. Non da meno, è da sottolineare che si tratta di uno studio svolto esclusivamente mediante diagnostica per immagini, senza l'ausilio di diagnostica esplorativa.

Da ciò si evince come siano necessari ulteriori studi per valutare un effettivo ruolo delle variazioni anatomiche del pancreas su condizioni cliniche come pancreatiti, nefropatie, colopatie ed altre patologie a carico di organi addominali.

5.5 CONCLUSIONE

In conclusione, lo studio clinico eseguito su un campione numeroso di soggetti, ha messo in evidenza dei rapporti anatomici dell'organo che corrispondono a ciò che viene indicato in alcuni studi presenti in bibliografia ed ha mostrato altri rapporti mai citati prima. Infatti, la bibliografia riguardo lo studio dell'anatomia del pancreas del cane mediante esame tomografico è carente, e per lo più fondata su studi eseguiti su pochi soggetti.

Ciò che si evince da questo studio è come il pancreas, considerato essere un organo intraperitoneale, manifesti una notevole variabilità in materia di anatomia e topografia di soggetto in soggetto al punto tale da smentire in alcuni casi il fatto che sia un organo intraperitoneale.

Dall'analisi statistiche sono emersi dati che fanno pensare a predisposizioni di razza e di morfologia del cane per le variazioni anatomiche della posizione del pancreas.

Tale studio, potrebbe rappresentare il punto di partenza per studi clinici sulla connessione tra variazioni anatomiche del pancreas e patologie pancreatiche, renali, retroperitoneali o carico di altre strutture anatomiche addominali.

6. BIBLIOGRAFIA

1. Robert Barone - Anatomia comparata dei mammiferi domestici. Vol. 3: Splancnologia: apparecchio digerente, apparecchio respiratorio. Capitolo VII, Sezione II - Pancreas, pp 472-485.
2. Ana V. Càceres, Allison L. Zwingenberger et al. - Helical computed angiography of the normal canine pancreas. Vet Radiol Ultrasound 2006. Veterinary Radiology & Ultrasound, Vol. 47, No. 3, 2006, pp 270–278.
3. Alexander Probst, Sibylle Kneissl. - Computed tomographic anatomy of the canine pancreas. Veterinary Radiology & Ultrasounds, Vol. 42, No.3, 2001, pp 226-230.
4. Silke Hecht, Dr.med.vet., DACVR, DECVDI, and George Henry, DVM, DACVR - Sonographic evaluation of the normal and abnormal pancreas. Clin Tech Small Anim Pract 22:115-121 © 2007 Elsevier Inc.
5. Lamb CR, Simpson KW: Ultrasonographic findings in cholecystokinin- induced pancreatitis in dogs. Vet Radiol Ultrasound 36:139-145, 1995
6. Williams DA: The pancreas, in Guilford WG, Center SA, Strombeck DR, et al (eds): Strombeck's Small Animal Gastroenterology (ed 3). Philadelphia, PA, WB Saunders, 1996, pp 381-410
7. Hecht S, Penninck DG, Keating JH: Imaging findings in pancreatic neoplasia and nodular hyperplasia in 19 cats. Vet Radiol Ultrasound 48:45-50, 2007.
8. Bailiff NL, Norris CR, Seguin B, et al: Pancreatolithiasis and pancreatic pseudobladder associated with pancreatitis in a cat. J Am Anim Hosp Assoc 40:69-74, 2004.
9. Federica Morandi: The pancreas. BSAVA Manual of canine and feline abdominal imaging.
10. T. Spillman, H. Schnell-Kretschemer, M. Dick, K.A. Grøndal, T.C.W. Lenhard, S.K.Rust: Endoscopic retrograde cholangio-pancretography in dogs with chronic grastrintestinal problems. Veterinary Radiology & Ultrasound, Vol. 46, No. 4, 2005, pp 293–299.
11. Steiner JM. Diagnosis of pancreatitis. Vet Clin North Am Small Anim Pract 2003;33:1181–1195
12. Robben JH, Pollak YW, Kirpensteijn J, et al. Comparison of ul- trasonography, computed tomography, and single-photon emission com- puted tomography for the detection and localization of canine insulinoma. J Vet Intern Med 2005;19:15–22.

13. T.Iseri, K.Yamada, K.Chijiwa, R.Nishimura et al.; Dynamic computed tomography of the pancreas in normal dogs and in a dog with pancreatic insulinoma. Veterinary Radiology & Ultrasound, Vol. 48, No. 4, 2007, pp 328–331.
14. Jaeger JQ, Mattoon JS, Bateman SW, et al. Combined use of ultrasonography and contrast enhanced computed tomography to evaluate acute necrotizing pancreatitis in two dogs. Veterinary Radiology & Ultrasound, Vol. 44, No. 1, 2003, p p 72-79.
15. Robert Barone - Anatomia comparata dei mammiferi domestici. Vol.4: Splancnologia: apparecchio uro-genitale, feto e i suoi annessi, peritoneo e topografia addominale. Parte III - Peritoneo e Topografia addominale, Capitolo I - Peritoneo, Sezione III - Cavità addomino-pelvica e peritoneo parietale.
16. Francisco Llabrés-Diaz: The retroperitoneum. BSAVA Manual of canine and feline abdominal imaging. Edited by Robert O'Brien and Francess Barr. ©BSAVA 2009.
17. Radioanatomy of the retroperitoneal space - A. Coffin*, I. Boulay-Coletta, D. Sebbag-Sfez, M. Zins Radiology department, Paris Saint-Joseph Hospitals. © 2014 Éditions fran¸caises de radiologie. Published by Elsevier Masson SAS.
18. Assessment of Canine Pancreas-Specific Lipase and Outcomes in Dogs with Hemodialysis-Dependent Acute Kidney Injury - K. Takada , C.A. Palm , S.E. Epstein, and L.D. Cowgill. J Vet Intern Med 2018;32:722–726
19. Interrelationship of Renal and Pancreatic Disorders - H. Meshkinpour, N.D. Vaziri. Department of medicine, divisions of gastroenterology and nephrology, University of California, Irvine medical center, Irvine, California. Dig Dis 1989;7:221-229.
20. Contour variations of the body and tail of the pancreas: evaluation with MDCT - Ahmad Khalid Omeri, Shunro Matsumoto, Maki Kiyonaga, Ryo Takaji, Yasunari Yamada, Kazuhisa Kosen, Hiromu Mori, Hidetoshi Miyake. Jpn J Radiol (2017) 35:310–318.
21. CT of the Pancreas Tail. - C.H.Neumann, S.J.Hessel. Department of Radiology, Harvard Medical School, and Peter Shattuck St. , Boston, Bent Brigham Hospital, 25 MA 02115. AJR 135: 741-745, October 1980.