UNIVERSITÀ DI PARMA

DIPARTIMENTO DI SCIENZE MEDICO-VETERINARIE

Corso di Laurea Magistrale a ciclo unico in Medicina Veterinaria

ENTEROPATIE CRONICHE DEL CANE: SINTOMI SIMILI PER DIVERSI SCENARI, CAPIRLI PER GESTIRLI

CHRONIC ENTEROPATHIES IN DOGS: SIMILAR SYMPTOMS FOR DIFFERENT SCENARIOS, UNDERSTAND THEM TO TREAT THEM

Relatore: Chiar.ma Prof.ssa Serena CROSARA

Correlatore: Dott. Gabriele Costantino MELIS

Laureanda:

Elena Reggiani

ANNO ACCADEMICO 2018-2019

Sommario

Abstract ..... - 1 -

INTRODUZIONE ..... - 2 -

FISIOLOGIA DEL TRATTO GASTROENTERICO ..... - 4 -

Orofaringe ..... - 4 -

Esofago ..... - 5 -

Stomaco ..... - 5 -

Intestino tenue ..... - 6 -

Funzioni dell'intestino tenue: ..... - 8 -

Intestino crasso ..... - 10 -

Funzioni dell'intestino crasso ..... - 11 -

Ghiandole annesse al tratto intestinale ..... - 15 -

Pancreas ..... - 15 -

Fegato ..... - 17 -

MALATTIE CRONICHE PICCOLO INTESTINO ..... - 21 -

Caratteristiche cliniche delle malattie dell'intestino tenue ..... - 22 -

Eziologia ..... - 26 -

Alterazione luminale ..... - 26 -

Patologie dell'orletto a spazzola ..... - 26 -

Danni alla membrana microvillare ..... - 27 -

Disfunzione degli enterociti ..... - 27 -

Distruzione della barriera epiteliale ..... - 27 -

Atrofia dei villi ..... - 28 -

Alterata motilità ..... - 28 -

Infiammazione della mucosa ..... - 28 -

Ipersensibilità ..... - 29 -

Neoplasia ..... - 29 -

Insufficiente apporto di nutrienti ..... - 30 -
DIAGNOSI DIFFERENZIALE DI ENTEROPATIE CRONICHE ..... - 31 -
Corretto iter diagnostico ..... - 31 -
Infezioni e infestazioni ..... - 35 -
Reazioni avverse al cibo ..... - 37 -
Small Intestinal Bacterial Overgrowth (SIBO) e Antibiotic-Responsive Diarrhea (ARD) ..... - 40 -
Inflammatory Bowel Disease (IBD) ..... - 45 -
Enterite linfoplasmacellulare (LPE) ..... - 53 -
Enterite eosinofilica (EE) ..... - 55 -
Enterite neutrofilica ..... - 57 -
Enterite granulomatosa ..... - 57 -
Enterite proliferativa ..... - 57 -
Forme di IBD razza-specifica ..... - 57 -
Linfangectasia ..... - 59 -
Neoplasie del piccolo intestino ..... - 62 -
Linfoma intestinale ..... - 62 -
Adenoma e adenocarcinoma intestinale ..... - 64 -
Tumori della muscolatura liscia ..... - 64 -
TERAPIA ..... - 66 -
Terapia specifica ..... - 66 -
Antielmintici ..... - 66 -
Antibiotici ..... - 68 -
Terapia dietetica ..... - 69 -
Terapia probiotica ..... - 72 -
Terapia immunosopressiva ..... - 73 -
Terapie innovative ..... - 76 -

Trapianto fecale ..... - 76 -
Cellule staminali allogeniche ..... - 77 -
Nuovi farmaci immunosoppressivi derivati dalla medicina umana ..... - 78 -
Terapia non specifica - terapia sintomatica ..... - 79 -
FOLLOW-UP - PROGNOSI ..... - 81 -
CONCLUSIONI ..... - 83 -

Abstract

Chronic enteropathies have different pathogenesis in dog, despite similar clinical presentation, for this reason the course that leads to their diagnosis is insidious.

Main characteristics of every chronic enteropathies and the best method to achieve a diagnosis have been highlighted.

Differential diagnosis aren't few and diagnostics procedure can be long and expensive for the dog's owner, however they are necessary to find a definitive diagnosis.
The aim of the study is focused on the symptomatology and etiopathogenesis of every pathology to be able to manage in the appropriate way immediately.

It's appropriate to proceed in stages: at first, excluding the common causes like intestinal parasites, then understand the effect of nutrition and progressively diagnostics procedure in lab and exams like ultrasonography and then continue with more invasive technique like endoscopy, thanks to which is possible take biopsy samples and carry out histological analysis to formulate definitive diagnosis.

The treatment can be symptomatic or specific and provides for a use of different drugs, even combined, to be able to reach the remission of symptoms in short time, however it is not always possible.

More studies should be performed in order to assess new biochemical tests in the context of veterinary gastroenterology and new therapeutic treatments for chronic enteropathies in patients who have shown no improvement with conventional therapy.

INTRODUZIONE

L'apparato gastroenterico è composto da numerosi organi che insieme formano un complesso meccanismo che garantisce il benessere e il sostentamento dell'animale, infatti grazie all'apparato digerente l'animale è in grado di ricavare energia, inoltre è il più grande organo immunologico del corpo.

Quando questo complesso equilibrio viene meno si hanno sintomatologie cliniche importanti e spesso sovrapponibili.
Nella pratica quotidiana i disturbi gastroenterici rappresentano oggi una delle problematiche più comuni con le quali il medico veterinario si trova a rapportarsi: in particolare quelle a carattere cronico manifestano sintomi simili, ma nascondono diversi scenari, che devono essere capiti per essere trattati nella maniera più appropriata.

Da un punto di vista patogenetico, le enteropatie croniche prevedono un'eziologia multifattoriale, si manifestano quindi in soggetti geneticamente predisposti, ma con un'interazione con componenti dietetici, fattori ambientali, alterazioni del microbiota intestinale e il sistema immunitario associato all'apparato gastroenterico. Tuttavia, in molti casi, l'eziopatogenesi, ad oggi, rimane sconosciuta.

Negli ultimi anni si sono compiuti notevoli miglioramenti sia in campo clinico che in campo diagnostico. Sono stati sviluppati indici grazie ai quali si può uniformare il più possibile la sintomatologia clinica e di conseguenza valutare l'effetto terapeutico; oltre a questi si possono utilizzare anche markers di infiammazione gastrointestinale. È importante anche valutare l'ultrasonografia come mezzo diagnostico non invasivo che sempre più risulta importante nella diagnosi preliminare.
Ad oggi per la diagnosi definitiva di enteropatie croniche il *gold standard* rimane l'analisi istologica eseguita su campioni bioptici prelevati per via endoscopica o laparotomica da uno o più tratti dell'intestino.

Da un punto di vista clinico è quindi importante capire i sintomi e qual è il processo che porta a queste manifestazioni per poter intraprendere il miglior percorso

diagnostico e dar loro un nome, per poter somministrare la miglior terapia possibile.

Purtroppo il processo che porta alla diagnosi di queste patologie è spesso lungo e dispendioso per il proprietario, tuttavia necessario.

Il seguente studio permette di confrontare la sintomatologia spesso sovrapponibile di ogni enteropatia cronica con l'eziologia, per poter essere in grado di scegliere il miglior percorso diagnostico e terapeutico.

FISIOLOGIA DEL TRATTO GASTROENTERICO

Il tratto gastroenterico ha come principale funzione quella di essere la via d'ingresso attraverso cui acqua, elettroliti, vitamine e nutrienti possono essere assorbiti all'interno dell'organismo.
Affinché questo si realizzi sono richiesti:

- Mescolamento del cibo con le secrezioni digestive;
- Movimento del cibo attraverso il canale alimentare;
- Circolazione sanguigna attraverso gli organi del tratto digestivo per immettere nel circolo le sostanze assorbite;

Il controllo di queste funzioni avviene attraverso sistemi ormonali e nervosi che agiscono sia localmente che a distanza.
Ogni tratto del canale alimentare è adatto alle sue specifiche funzioni.

Orofaringe

L' orofaringe è un passaggio comune sia per la via respiratoria che per quella digerente, fornisce una connessione tra le cavità nasali e quella orale rispettivamente verso la trachea e l'esofago ed è fondamentale nel dirigere aria, cibo, e fluidi nel sistema corretto.

Le funzioni più importanti della cavità orale e dell'orofaringe sono la prensione, la masticazione e la deglutizione.
Prensione e manipolazione del cibo e dell'acqua, nel cane, sono ottenute primariamente dalla lingua, dai denti e dalla mandibola. La masticazione è il processo che riduce il cibo in piccoli parti e, allo stesso tempo lo mescola con la saliva, che ha la funzione di iniziare la digestione (soprattutto dell'amido), di proteggere la cavità orale dai batteri e di lubrificare il bolo, preparandolo così alla deglutizione, che è il trasporto del bolo dalla bocca allo stomaco.
La deglutizione è composta da quattro fasi, le prime due (preparazione orale e orale) sono volontarie, mentre le due successive (faringea ed esofagea) sono involontarie. (Taney, 2013)

Esofago

L'esofago convoglia il cibo, dopo la deglutizione, dalla faringe allo stomaco. Il flusso del materiale alimentare è regolato dall'azione coordinata di due sfinteri: uno sfintere esofageo superiore ed uno inferiore, detto cardia.

Stomaco

Lo stomaco, posto prima dell'intestino tenue, si comporta come un "contenitore" del cibo prima e il suo ruolo è quello di iniziare la digestione di proteine e grassi attraverso l'azione dei succhi gastrici.

Lo stomaco è composto da tre regioni anatomiche: fondo, corpo e antro.
Nello stomaco il cibo viene digerito e convogliato gradualmente nel primo tratto del piccolo intestino. Il cardia e il piloro, regolano l'avanzamento del cibo nel primo tratto dell'apparato digerente; il cardia, evita il reflusso del bolo nell'esofago, mentre il piloro regola la progressione del cibo nel duodeno, primo tratto dell'intestino tenue.
Un importante funzione fisiologica dello stomaco è data dalla regolazione della secrezione acida, infatti la distensione gastrica e la presenza di peptidi sono lo stimolo primario per la secrezione di ioni H^+, secreti dalle cellule parietali. Esistono anche meccanismi endocrini (gastrina), neurocrini (acetilcolina) e paracrini (istamina) per la stimolazione alla secrezione di acidi.
La somatostatina, ormone secreto da pancreas, ipotalamo e tratto gastroenterico, viene rilasciata in risposta a livelli di pH gastrico inferiore a 3, fornisce un feedback negativo e diminuisce gastrina, istamina e secrezione acida.

Lo stomaco è protetto dai danni dell'acido dalla barriera della mucosa gastrica, data dalle cellule epiteliali strettamente connesse fra loro coperte da uno strato mucoso ricco di bicarbonato. (Lain, Takeuchi, & Tarnawski, 2008) (Ham & Kaunitz, 2008)
La produzione locale della prostaglandina (PGE2) è importante nel modulare il flusso sanguigno, la secrezione di bicarbonato e il rinnovamento delle cellule epiteliali.

La normale motilità gastrica è il risultato dell'interazione di stimoli neuronali e ormonali. Sulla motilità gastrica, e quindi sulla velocità di svuotamento gastrico,

influiscono diversi fattori come la dimensione delle particelle di cibo e l'eventuale presenza di grassi. (Simpson, Stomach, 2013)

Intestino tenue

L'intestino tenue è l'interfaccia tra l'ambiente esterno e il resto dell'organismo. Presenta una superficie assorbente che allo stesso tempo funge da barriera: assorbe e digerisce i nutrienti, mentre elimina gli antigeni; inoltre le scorie vengono portate all'esterno attraverso il materiale fecale. Queste attività sono il risultato di complesse interazioni intercellulari tra cellule epiteliali, immunitarie, mesenchimali e neuronali con nutrienti e microbi endoluminali. (Paulsen, Buddington, & Buddington, 2003)

L'intestino tenue presenta molteplici funzioni regolate sia a livello locale che attraverso meccanismi neuroendocrini e immunologici e sono: miscelazione e propulsione dell'alimento, secrezione, digestione, assorbimento, regolazione del flusso sanguigno, reazioni immunologiche ed eliminazione degli scarti.

Anatomicamente l'intestino tenue comunica con lo stomaco a livello del piloro e termina con la valvola ileo-colica ed è diviso in tre parti fondamentali:

1. Duodeno: rappresenta la prima parte dell'intestino tenue e riceve le secrezioni biliari e pancreatiche. I dotti biliari e il dotto pancreatico sboccano a livello di papilla maggiore.
2. Digiuno: rappresenta un tratto di collegamento tra il duodeno e l'ileo.
3. Ileo: presenta alcune caratteristiche funzionali uniche, come l'assorbimento di sali biliari e cobalamina. L'ileo termina con la valvola ileo colica, a livello della giunzione ciecocolica.

La mucosa dell'intestino tenue svolge la funzione di barriera e di assorbimento. È composta dall'epitelio colonnare, detto orletto a spazzola a causa dei microvilli (estroflessioni digitiformi della membrana plasmatica), al di sotto troviamo la lamina propria e la muscolaris mucosae; quest'ultima ospita il sistema immunitario locale ed è circondata dalla sottomucosa e da due strati muscolari, circolare il primo e longitudinale il secondo, in mezzo ai quali troviamo il plesso mioenterico. Come ultimo strato troviamo la sierosa.

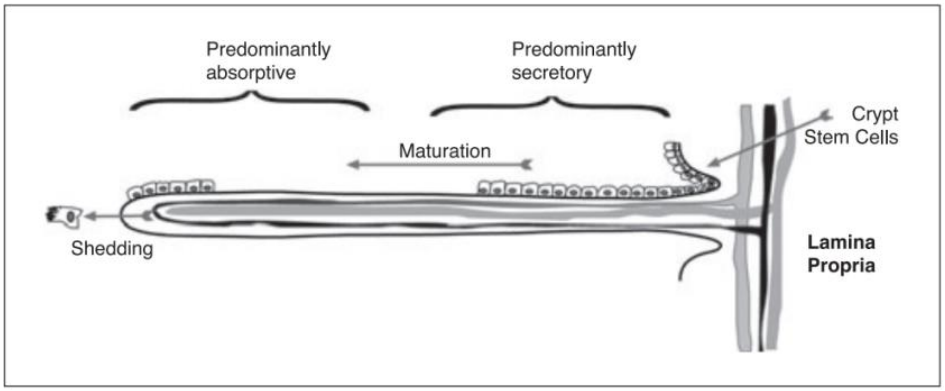

Figura 1: Rappresentazione schematica della struttura e della funzione dei piccoli villi intestinali. Le cellule epiteliali gastrointestinali (enterociti) derivano dalle cellule staminali presenti nelle cripte, quando maturano, migrano lungo la lunghezza del villo. Durante la maturazione la funzione delle cellule cambia, da prevalentemente secretoria alla base del villo a prevalentemente assorbente all'estremità. (Raux, 2008)

La più importante modificazione strutturale della mucosa è rappresentata dai villi epiteliali (figura 1), che conferiscono un significativo aumento della superficie assorbente. Le cripte e i loro villi associati costituiscono l'unità funzionale del piccolo intestino. (Pageot, Perreault, Basora, Francoeur, Magny, & Beaulieu, 2000)

La barriera mucosale, formata dall'epitelio intestinale, dipende dalle giunzioni strette intercellulari tra enterociti che impediscono il passaggio di antigeni e batteri; queste giunzioni, sono però meno forti nelle cripte, dove si ha la secrezione di liquidi.

La microflora è parte integrante dell'intestino tenue sia dal punto di vista strutturale che funzionale ed è in continua evoluzione, poiché la popolazione cambia sia in base alla dieta che a diversi fattori soggettivi. Progredendo dal piccolo intestino al grosso intestino si nota inoltre una progressiva diminuzione del numero di organismi aerobici, a favore dei microrganismi anaerobici.

A causa della biodiversità della microflora intestinale e dell'enorme quantità di antigeni cui viene continuamente messo a contatto, il tratto intestinale è il più grande organo immunologico del corpo.

All'interno dell'intestino tenue le placche del Peyer, placche circolari od ovoidali, ciascuna costituita da noduli linfatici che occupano la lamina propria e la sottomucosa, fungono da siti induttivi e sono coperti da un epitelio specializzato

contenente cellule che campionano gli antigeni luminali. I linfociti attivati migrano attraverso i linfonodi mesenterici e poi entrano in circolazione.

Funzioni dell'intestino tenue:

Digestione

I principali componenti dietetici, per essere trasportati nel torrente circolatorio, devono essere idrolizzati dalla loro struttura polimerica iniziale in monomeri, molecole semplici a basso peso molecolare. Questo processo digestivo è ottenuto all'interno del lume intestinale attraverso distruzione meccanica, grazie anche all'azione dei sali biliari che permettono l'idrolisi enzimatica di polisaccaridi, proteine e trigliceridi. (Buddington, Elnif, Malo, & al, 2003)

Digestione dei carboidrati: l'amido e il glicogeno sono i carboidrati principali nella dieta e devono essere idrolizzati completamente in glucosio per l'assorbimento.
Il saccarosio, componente inusuale della dieta dei carnivori, è idrolizzato dall'orletto a spazzola in glucosio; anche il lattosio, e negli animali lattanti il galattosio, vengono idrolizzati a glucosio. Con lo svezzamento l'attività della lattasi diminuisce, per questo motivo animali adulti possono manifestare intolleranza al lattosio.

Digestione delle proteine: segue un modello simile alla digestione dei carboidrati. La secrezione degli enzimi pancreatici è influenzata dal contenuto proteico della dieta.
La digestione inizia con la denaturazione acida e dall'attività proteolitica della pepsina nello stomaco. La digestione luminale con un pH più neutro è continuata nel piccolo intestino dalle proteasi pancreatiche, che inizialmente vengono escrete in forma inattivata. La proteolisi provoca anche una miscela di oligo-, tri- e di-peptidi come aminoacidi liberi.

Digestione dei lipidi: inizia nello stomaco grazie all'azione della lipasi gastrica, successivamente i movimenti gastrici emulsionano il grasso in piccole goccioline e l'ulteriore miscelazione con bile e succo pancreatico nel tenue provocano la formazione di micelle miste, sulla cui superficie il trigliceride viene idrolizzato dalla lipasi pancreatica la cui stimolazione è provocata da una dieta ricca di acidi grassi.

Il grasso nella dieta inoltre agisce negativamente sullo svuotamento gastrico e sull'assorbimento di tutti i nutrienti.

Assorbimento

Gli zuccheri semplici, gli aminoacidi, gli oligopeptidi, i lipidi e gli acidi grassi vengono assorbiti attraverso la mucosa dai vasi linfatici e vengono rilasciati nel corpo attraverso il flusso sanguigno. (Fyfe, Madsen, Hojrup, & al, 2004) (Hirayama, Loo, Díez-Sampedro, & al., 2007)

L'assorbimento avviene mediante diffusione passiva o mediante meccanismi di trasporto. L'endocitosi di peptidi antigenici è di scarso significato, se non per l'assorbimento di anticorpi colostrali nelle prime ore di vita, cruciali per la risposta immunitaria.

Motilità

Le contrazioni lente, peristaltiche e segmentali dell'intestino tenue sono generate dalla muscolatura liscia in risposta all'attività elettrica spontanea, modulata da neurotrasmettitori. Le cellule interstiziali di Cajal sono considerate cellule pacemaker. (Chiba, Thomforde, Kost, & al, 2000) (Wen, Luque-de Leon, Kost, Sarr, & Phillips, 1998)

Molte delle molecole che regolano la motilità sono coinvolte anche nella secrezione e nell'assorbimento intestinale, producendo un complesso processo coordinato per la digestione del cibo.

La motilità intestinale dei cani a digiuno, è caratterizzata da tre fasi:

1. Fase di riposo, che dura circa un'ora.
2. Fase di attività contrattile minore, che dura da 15 a 40 minuti e si ripete ogni 3 ore circa. Questa fase serve per "pulire" l'intestino da materiale non digerito, secrezioni e cellule desquamate.
3. Fase di attività contrattile maggiore, della durata di 4/8 minuti.

Se l'animale invece non è a sono presenti solo le due fasi di contrazione.

La durata della digestione è determinata dalla natura della dieta, considerando che fibre e grassi ne aumentano i tempi.

Secrezione e assorbimento di acqua ed elettroliti

La secrezione intestinale di acqua avviene per trasporto passivo, secondo gradiente osmotico dato dalla secrezione attiva di cloruro da parte della mucosa gastrica.

La capacità dell'intestino di assorbire liquidi ed elettroliti varia secondo il sito; l'acqua viene assorbita in maniera crescente procedendo distalmente grazie al trasporto passivo e segue il trasporto di soluti.

L'equilibrio del fluido intestinale è regolato da sistemi neurocrini nel plesso sottomucoso, come processo autonomo. (Hall, Small Intestine, 2013)

Intestino crasso

L'intestino crasso continua l'intestino tenue dalla giunzione cieco-colica e possiede due funzioni principali: estrarre acqua ed elettroliti dal fluido contenuto nel lume intestinale e controllare la defecazione. L'intestino crasso realizza queste funzioni grazie alla regolazione del trasporto dei liquidi, alla fermentazione batterica, alla motilità, alla sorveglianza immunitaria e al flusso sanguigno.

L'assorbimento di acqua e sodio servono per disidratare le feci prima della defecazione, le glicoproteine del muco servono per inglobare i batteri patogeni e di conseguenza prevenire la traslocazione batterica.

La regolazione della flora batterica e la risposta immunitaria ai microbi è data dalle cellule epiteliali, dai linfociti, dalla plasmacellule e dalle cellule dendritiche.

La motilità serve per facilitare l'immagazzinamento del materiale fecale.

Il grosso intestino differisce dall'intestino tenue per l'assenza di villi e i microvilli sono molto meno numerosi, al contrario le cellule caliciformi sono molto più numerose. Così come il piccolo intestino, anche il crasso è composto da mucosa, che non presenta villi, i microvilli sono molto meno numerosi, al contrario però aumentano le cellule caliciformi; al di sotto della mucosa si ha la lamina propria e la muscolaris mucosae e come ultimo strato c'è la sierosa.

Nell'intestino crasso sono comunque presenti numerose ghiandole tubulari, che si estendono dalla porzione muscolare fino alla superficie mucosa.

Così come l'intestino tenue, anche l'intestino crasso è diviso in porzioni:

- Cieco: poco sviluppato nei carnivori;
- Colon: rappresenta la maggior parte dell'intestino crasso ed è a sua volta diviso in parte ascendente, trasversa e discendente;

- Retto: termina con l'apertura anale.

Funzioni dell'intestino crasso

Secrezione mucosa

Uno strato di muco, lubrificante, forma una barriera fisiologica molto importante tra la mucosa colica e il contenuto luminale. Il muco è un mix di secrezioni e cellule epiteliali esfoliate in continuo cambiamento, i principali determinanti delle quali sono glicoproteine o mucine ad alto peso molecolare. (Forstner & Fostner, 1994)

Assorbimento di acqua

Il colon assorbe circa il 90% del volume di acqua che vi arriva, questo assorbimento è provocato dal gradiente osmotico creato dall'assorbimento di ioni sodio e cloruro attraverso la mucosa intestinale.
Questa capacità assorbente del colon è in grado di prevenire eventuali stati diarroici solo se l'afflusso di acqua proveniente dall'intestino tenue non cambia in maniera significativa.

Trasporto di elettroliti

L'intestino crasso regola la composizione fecale di acqua ed elettroliti.
Sono presenti differenze nel meccanismo di trasporto degli elettroliti tra il colon ascendente e discendente, ma in generale il colon assorbe acqua, sodio e cloro, mentre secerne potassio e bicarbonato. (Binder, Heterogeneity of intestinal transport, 1998) (Rolfe, 1999)

Per molte caratteristiche intestino tenue e crasso hanno meccanismi simili di assorbimento ed escrezione, ma allo stesso tempo presentano anche importanti differenze; nel colon l'assorbimento di glucosio e aminoacidi non è massivo come nel piccolo intestino, fatta eccezione nella prima fase del periodo neonatale. L'intestino crasso differisce anche nella risposta ai mineralcorticoidi, infatti l'aldosterone ha un notevole effetto sull'aumento del trasporto del sodio nel colon, ma ha solo un effetto modesto nel piccolo intestino. L'assorbimento del cloro nel colon ha sia sistemi attivi che passivi. La secrezione di bicarbonato è un'importante caratteristica del colon, infatti aiuta a neutralizzare gli acidi prodotti dalla fermentazione batterica. La parte discendente del colon possiede la capacità di secernere potassio sia attivamente che passivamente, questi processi sono

regolati dalla composizione luminale e da meccanismi mediati da ormoni; il movimento complessivo netto del potassio rappresenta l'equilibrio di questi meccanismi di trasporto. (Rolfe, 1999) (Binder, Electrolyte transport in the mammalian , 1994)

Immunosorveglianza

Il colon contiene una vasta gamma di cellule immunitarie, inclusi linfociti B e T, plasmacellule, macrofagi, cellule dendritiche, cellule presentanti l'antigene, mastociti, eosinofili e neutrofili. Le cellule immunitarie si trovano nell'epitelio, nella lamina propria e nella sottomucosa del colon. L'interazione appropriata tra queste cellule determina una risposta immunitaria o una tolleranza per ogni antigene.

Nella normale mucosa del colon, si mantiene un equilibrio tra le popolazione di linfociti T-helper e T-suppressor, il ché consente una risposta specifica dell'antigene, evitando iperreattività.
(Spinato, Barker, & Houston, 1990) (German, Hall, & Day, Analysis of leucocyte subsets in the canine intestine, 1999) (Jergens, Gamet, Niyo, & al, 1998) (Sonea, Jergens, Sacco, & al, 2000) (Stonehewer, Simpson, Else, & al, 1998) (Roth L, 1992) (Van der Gaag, 1988) (Willard, Number and distribution of IgM cells and IgA cells in colonic tissue of conditioned sex- and breed-matched dogs, 1982) (German, Hall, & Day, Chronic intestinal inflammation and intestinal disease in dogs, 2003) (Hall & German, Diseases of the small intestine, 2010) (Sethi & Sarna, 1995)

Motilità

Il colon si è evoluto per svolgere due importanti funzioni: l'estrazione di acqua ed elettroliti dal contenuto luminale nel colon ascendente e trasverso e del controllo della defecazione nel colon discendente. Questa differenza di specializzazione delle funzioni è attribuita alle differenze della motilità colica. Nella prima parte del colon le onde ritmiche sono più lente, favorendo quindi l'estrazione di acqua dalla massa fecale e le contrazioni antiperistaltiche facilitano la miscelazione del contenuto luminale; contrariamente, nella parte distale sono presenti potenti contrazioni che facilitano la progressione della massa fecale verso il retto.

La muscolatura liscia del colon genera almeno quattro tipi di contrazioni che differiscono per frequenza e forza applicata alla muscolatura per eseguire le funzioni miscelazione e propulsione.
(Krevsky, Somers, Maurer, & al, 1988) (Sarna, Condon, & Cowles, Colonic migrating and nonmigrating motor complexes in dogs, 1984) (Karaus & Sarna, 1987) (Sarna, Prasad, & Lang, giant migrating contraction of the canine cecum, 1988) (Peranzi & Lehy, 1984) (Sethi & Sarna, 1995)

Fermentazione batterica

Il colon contiene la più grande concentrazione di batteri di tutto l'apparato gastrointestinale. La microflora del colon gioca un ruolo importante nella nutrizione dell'animale, grazie alla produzione di acidi grassi a corta catena, i quali sono rapidamente assorbiti dalla mucosa del colon e prontamente metabolizzati dalle cellule epiteliali, con vari effetti fisiologici; tra questi ricordiamo lo stimolo alla proliferazione e alla differenziazione dei colonociti, all'assorbimento di acqua ed elettroliti oltre al fornire all'animale dal 7% al 10% dell'energia complessiva richiesta; la microflora riesce inoltre a modificare la motilità del tratto gastrointestinale. (Roediger & Rae, 1982) (McManus, Michel, Simon, & al, 2002) (Bergman, 1990)

La flora del colon è influenzata da molti fattori come l'ospite, la specie, la razza, la fase di sviluppo, la storia dietetica e ambientale, le condizioni in cui vive, da malattie pregresse, concomitanti e l'eventuale assunzione di farmaci.
Nel colon del cane predominano i batteri anaerobi, durante lo sviluppo la flora microbica intestinale cambia significativamente, diventando sempre più preponderanti gli anaerobi obbligati rispetto agli altri batteri, soprattutto nell'ultimo tratto. Anche la dieta ha un forte impatto sul numero e sul tipo di batteri che vi si riscontrano. (Buddington, Postnatal changes in bacterial populations in the gastrointestinal tract of the dogs, 2003) (Willard, Simpson, Cohen, & al, 2000) (Washabau, Large Intestine, 2013)

L'ultimo tratto dell'intestino crasso è formato dal retto e dall'ano, le strutture che lo compongono sono responsabili della conservazione distale ed evacuazione volontaria delle feci. Queste funzioni sono controllate da complesse interazioni tra il sistema nervoso intrinseco ed estrinseco e includono la coordinazione di

muscoli, nervi e tessuti di supporto che compongono questa zona. La continenza fecale è la funzione più importante di questo tratto intestinale.
L'ano-retto consiste di: retto, canale anale, sfintere interno ed esterno, muscoli e strutture perineali. Il retto è un corto segmento del tratto gastrointestinale distale che inizia all'ingresso pelvico come continuazione del colon distale e termina nel canale anale.
Il retto si distingue principalmente dal canale anale per l'epitelio colonnare che riveste la superficie della mucosa. Il retto è circondato dal perineo, che comprende i tessuti che compongono il confine dell'uscita pelvica. I muscoli che circondano il canale anale sono fondamentali per controbilanciare l'aumento della pressione intraddominale. In questa zona sono presenti anche arterie, vene e nervi che servono il tratto gastrointestinale distale.
Come estensione del colon, il retto presenta la stessa stratigrafia, tuttavia ci sono due principali differenze tra la mucosa colica e quella rettale: la presenza di una grande quantità di linfonodi solitari e la presenza di pliche nel canale anale, inoltre alla giunzione tra retto e ano, l'epitelio della mucosa viene sostituito in epitelio squamoso.

La porzione terminale del tratto alimentare, si estende dal retto all'apertura anale. I muscoli lisci involontari dello sfintere anale interno e i muscoli striati volontari dello sfintere anale esterno sono i principali muscoli che controllano il canale anale. La mucosa del canale anale è divisa in tre zone: colonnare, intermedia e cutanea. (Evans, 1993)
Nei cani sono presenti sacche anali che si trovano ventrolateralmente all'ano nella zona cutanea interna, tra lo sfintere anale interno e quello esterno. Queste sacche contengono ghiandole apocrine, sudoripare e sebacee. I dotti che svuotano i sacchi anali si aprono nella zona intermedia. (Zoran, 2013)

Ghiandole annesse al tratto intestinale

Pancreas

Il pancreas è una ghiandola con struttura bilobata, il lobo destro si trova a livello del mesoduodeno in stretta apposizione col duodeno prossimale e si estende dal piloro al cieco. Il lobo sinistro si trova nel grande omento e giace in stretta apposizione con il colon trasverso e con lo stomaco.
Nel cane, il pancreas ha due dotti pancreatici che comunicano all'interno della ghiandola: uno dorsale e uno ventrale. Il dotto ventrale è il più largo e scarica il lobo pancratico destro, mentre quello dorsale drena il lobo sinistro.

Il pancreas esocrino è una ghiandola tubulo alveolare con una divisione di funzione tra le cellule acinose, che secernono enzimi digestivi, e cellule del dotto, che aggiungono acqua, bicarbonato, cloruro, fattore intrinseco e proteine antibatteriche.
Nel parenchima pancreatico sono isolati gruppi di cellule che formano le isole di Langerhans; queste isole contengono quattro tipi principali di cellule endocrine che sintetizzano e secernono glucagone (cellule A), insulina (cellule B), somatostatina e gastrina (cellule D) e polipeptide pancreatico (cellule PP). Oltre ai normali effetti fisiologici, hanno anche importanti attività endocrine e paracrine sugli acini del pancreas.

Le secrezioni pancreatiche esocrine hanno quattro funzioni principali:

- Iniziare la digestione di proteine, carboidrati e lipidi attraverso gli enzimi digestivi;
- Neutralizzare l'ambiente duodenale con bicarbonato, cloruro e acqua;
- Facilitare l'assorbimento della vitamina B12 nell'ileo distale;
- Regolare la flora batterica intestinale attraverso la secrezione di proteine antibatteriche.

Acqua, anioni e cationi sono secreti principalmente dalle cellule del condotto pancreatico. Il bicarbonato è fondamentale per neutralizzare l'acido gastrico che viene riversato nell'intestino tenue durante lo svuotamento gastrico, che altrimenti danneggerebbe la mucosa intestinale e, alzando il pH, fa in modo che gli enzimi secreti abbiano un'attività ottimale, in particolare la lipasi.

La concentrazione di bicarbonato varia in rapporto all'afflusso di cibo imbibito di secrezioni acide che derivano dallo stomaco, in modo tale da mantenere la somma degli anioni costante. Le cellule del dotto pancreatico secernono il fattore intrinseco, che è il meccanismo principale per il legame della cobalamina con il recettore intestinale, oltre a diversi tipi di proteine antibatteriche che regolano il microbiota endogeno.

Le cellule acinose del pancreas secernono enzimi proteolitici sia in forma di precursore (detto zimogeno), che in forma attiva, questi enzimi nel liquido pancreatico hanno capacità di idrolizzare l'amido, i grassi, le proteine e gli acidi nucleici.
L'azione dell'enterochinasi, enzima secreto dalla mucosa duodenale, attiva il tripsinogeno (zimogeno) in tripsina (forma attiva) che agisce in modo autocatalitico per attivare altri proenzimi proteolitici.
Le cellule pancreatiche acinose si proteggono dall'attivazione intraacinaria del tripsinogeno attraverso diversi meccanismi:

- Gli enzimi digestivi potenzialmente dannosi sono sintetizzati sottoforma di proenzimi nel reticolo endoplasmatico ruvido;
- Gli zimogeni vengono trasportati nel complesso del Golgi, in cui vengono sottoposti a glicosilazione selettiva. Le idrolasi lisosomiali vengono infine confezionate in lisosomi e sono separati dai precursori, destinati all'esportazione attraverso il complesso del Golgi; l'imballaggio di zimogeni, fa si che questi non entrino in contatto con altre frazioni subcellulari;
- L'inibitore della secrezione di tripsina pancreatica è incorporato nei granuli del proenzima in maturazione;
- A seguito di stimolazione, granuli di zimogeno maturi vengono rilasciati dalla cellula dentro il lume duttale;
- I proenzimi vengono attivati solo una volta entrati nel lume duodenale.
- Regolazione della secrezione: le secrezioni pancreatiche esocrine sono regolate durante le fasi cefalica, gastrica e intestinale della digestione, attraverso meccanismi ormonali, neuronali e paracrini.

(Washabau, Pancreas, 2013)

Fegato

L'unità anatomica del fegato è il lobulo epatico, mentre l'acino epatico rappresenta l'unità funzionale. Nel fegato il flusso sanguigno venoso e arterioso portale sono centripeti, cioè verso la vena centrale, mentre la bile scorre in senso centrifugo.

Gli epatociti estraggono nutrienti dalla perfusione portale e ossigeno da quella arteriosa e producono acidi biliari e altri costituenti della bile che vengono trasportati dagli epatociti in canali biliari, dottuli e dotti.
Gli elementi di base del tratto biliare sono i canalicoli epatici, i dottuli epatici, i dotti intralobulari e interlobulari, i dotti epatici, il dotto cistico, la cistifellea e il dotto biliare comune. (Dawson, 2006)

Nel fegato risiedono diverse tipologie cellulari:

- Epatociti: contribuiscono ad una vasta gamma di attività metaboliche, sintesi di fattori della coagulazione, secrezione biliare e sorveglianza immunitaria. (Grisham, 2009) (Simon, 2009) Sono organizzati in placche separate da canali vascolari, i sinusoidi e sono separati dalle cellule endoteliali dallo spazio di Disse, che drena la linfa.
- Colangiociti: anche conosciuti come cellule epiteliali biliari. Secernono acqua, bicarbonato e cationi nella bile allo stato fisiologico, ma possono anche partecipare alla risposta immunitaria come cellule presentanti l'antigene in caso di malattia. A differenza degli epatociti in cui la secrezione è costante e poco controllata, sono in grado di modificare la composizione della bile attraverso processi di secrezione e assorbimento finemente regolati. (Simon, 2009) (Masyuk, Masyk, & LaRusso, 2006)
- Cellule del Kupffer: conosciuti anche come macrofagi stellati. Sono localizzati nei sinusoidi. In condizioni fisiologiche sono coinvolte nel metabolismo dell'emoglobina eritrocitaria, infatti durante la perfusione del fegato, i globuli rossi senescenti vengono fagocitati dalle cellule del Kupffer e la molecola di emoglobina viene ulteriormente metabolizzata al suo interno. In caso di patologia queste cellule producono mediatori infiammatori. (Senoo, Yoshikawa, Morii, & al, 2010)
- Cellule stellate: anche chiamate cellule di Ito. Si pongono tra le cellule parenchimali e quelle endoteliali dei sinusoidi. Immagazzinano vitamina A

sottoforma di palmitato di retinile, in goccioline lipidiche nel citoplasma e svolgono un ruolo chiave nella regolazione della sua omeostasi. (Senoo, Yoshikawa, Morii, & al, 2010) (Rojkind & Rayes-Gordillo, 2009) (Cheng, She, Han, & al, 2008) (IJzer, Roskams, Molenbeek, & al, 2006)

- Cellule Natural Killer (NK): servono come meccanismo di sorveglianza immunitaria nei sinusoidi epatici.
- Cellule endoteliali.
- Cellule muscolari lisce: si trovano principalmente nell'arteria epatica, nella vena porta e nei loro tributari. Il loro compito principale è quello di regolare la microcircolazione epatica.
- Cellule staminali: cellule indifferenziate che hanno capacità di auto-rinnovarsi e si trovano in forma mitoticamente quiescente.

Per quanto riguarda il metabolismo, il fegato è coinvolto in numerosi aspetti del metabolismo intermedio. (Grisham, 2009)

Carboidrati: il fegato si occupa del mantenimento della normoglicemia. Il glucosio è una fonte indispensabile di energia per i mammiferi e diventa disponibile grazie all'assorbimento intestinale e al rilascio di glucosio da organi come il fegato e il rene.

Proteine: aminoacidi e proteine assorbiti dall'intestino o prodotti nel corpo vengono consegnati al fegato che deamina gli aminoacidi e li converte in carboidrati e lipidi, i quali possono essere utilizzati come energia o per la sintesi di monosaccaridi e acidi grassi. Il fegato è inoltre in grado di sintetizzare molte proteine, tra cui albumina, fibrinogeno e la maggior parte delle globuline. È in grado di produrre anche fattori della coagulazione e molti enzimi sierici. (Bermingham, Thomas, Morris, & al, 2001) (Morris & Rogers, 1978) (MacDonald, Rogers, & Morris, 1984) (Rogers & Morris, 1977)

Lipidi: metabolismo e trasporto dei metaboliti sono organizzati in tre sistemi di trasporto di base:

- Trasporto esogeno: associato al metabolismo dei lipidi esogeni (dietetici);
- Trasporto endogeno: associato al metabolismo dei lipidi endogeni;
- Trasporto inverso: associato al trasporto di lipidi dalla periferia al fegato.

Acidi nucleici: soprattutto Pirimidina.

Porfirine: intermedi della via biosintetica dell'eme. Il fegato e il tratto biliare servono come via escretoria per le porfirine.
Vitamine: importante in quanto grazie alla bile si ha l'assorbimento di vitamine liposolubili.
Metalli: il fegato immagazzina ferro, che può essere tossico in quantità eccessive. La quantità di ferro nel corpo è in gran parte determinata dalla regolazione del suo assorbimento nell'intestino tenue. Il fegato ha una grande capacità di conservazione.

Secrezione della bile

Le secrezioni biliari forniscono una fonte di acidi biliari per la digestione e l'assorbimento dei grassi, una via escretoria per metaboliti e xenobiotici e bicarbonato aggiuntivo per tamponare l'acidità nel duodeno.
Gli acidi biliari sono i principali componenti della bile, che contiene anche acqua, elettroliti, colesterolo, fosfolipidi, ormoni, proteine e bilirubina. I componenti biliari vengono sintetizzati, immagazzinati e secreti dagli epatociti nei dotti biliari e nella cistifellea. (Esteller, 2008)

In assenza di input ormonale o neuronale la cistifellea è rilassata e lo sfintere del dotto biliare terminale è contratto e la bile rimane immagazzinata nella cistifellea. Durante l'alimentazione, meccanismi ormonali e neuronali attivano la contrazione della colecisti e il rilasciamento dello sfintere duttale permettendo lo svuotamento della bile nel duodeno.

Fattori della coagulazione

Il fegato gioca un ruolo importante nel mantenimento dell'emostasi, producendo proteine pro coagulanti, anticoagulanti e fibrinolitiche e rimuovendo i fattori di coagulazioni normali e anormali dalla circolazione. (Prins, Schellens, van Leeuwen, & al, 2010)

Detossificazione

Il fegato è in grado di detossificare agenti xenobiotici grazie ad una superfamiglia di enzimi, quella del citocromo P450, che catalizzano l'ossidazione di queste sostanze e che rendono possibile il metabolismo di moltissime sostanze esogene. Queste reazioni possono però anche trasformare sostanze innocue in metaboliti tossici per l'organismo.

È importante ricordare che il fegato detossifica anche l'ammoniaca che è un importante sottoprodotto del metabolismo degli aminoacidi. Gli organismi che non possono rimuovere facilmente e rapidamente l'ammoniaca devono convertirla in qualche sostanza meno tossica, come l'urea o l'acido urico, nei mammiferi questo metabolismo avviene a livello epatico. L'apparato gastroenterico, e in particolar modo il colon, è la fonte principale di ammoniaca, grazie all'azione dell'ureasi batterica e delle amine alimentari, questa ammoniaca entra nel circolo portale e viene trasportata al fegato per la trasformazione attraverso il ciclo dell'urea.

Anche ormoni endogeni come i mineralcorticoidi, i glucocorticoidi e gli steroidi sessuali sono metabolizzati dal fegato.

Sorveglianza immunitaria

Le molteplici funzioni fisiologiche del fegato richiedono una risposta immunitaria regolata localmente. I microorganismi patogeni devono essere efficacemente eliminati, mentre, al contrario, un gran numero di antigeni derivati dal tratto gastrointestinali deve essere tollerato.
(Washabau, Liver, 2013)

MALATTIE CRONICHE PICCOLO INTESTINO

L'intestino tenue si occupa della digestione e dell'assorbimento dei nutrienti e allo stesso tempo protegge l'organismo da una serie di minacce ambientali. Per questo motivo il piccolo intestino, oltre ad essere il principale organo della digestione, è anche l'organo immunologico più grande e più complesso del corpo. Proprio considerando la sua complessità, piccole variazioni giornaliere della qualità e quantità di feci devono essere considerate normali.

Le malattie del piccolo intestino possono essere acute o croniche.
Per quanto riguarda le malattie acute esse insorgono nel giro di poche ore o giorni, mentre le patologie croniche hanno un'insorgenza più graduale. La diarrea viene considerata cronica se ha durata superiore alle tre settimane. (Marks, Diarrhea, 2013) L'infiammazione cronica comporta inoltre l'infiltrazione tissutale da parte delle cellule infiammatorie mononucleate, con produzione di una vasta gamma di mediatori pro infiammatori, citochine e chemochine.

L'infiammazione del tratto alimentare può essere riconosciuta clinicamente, ma solo la biopsia può valutare e classificare l'infiammazione, in base anche alla principale popolazione cellulare infiltrata nel tessuto.
L'interpretazione dell'infiammazione della mucosa dell'apparato digerente è resa più complessa dalla reazione intrinseca tra la risposta immunitaria e infiammatoria, infatti la mucosa del tratto gastroenterico è normalmente popolata da un gran numero di leucociti coinvolti nella risposta immunitaria innata e adattativa.
Per rendere la diagnostica istologica il più standardizzata possibile la WSAVA (World Small Animal Veterinary Association) ha proposto linee guida sull'interpretazione istologica di questi campioni.
(German, Bland, Hall, & Day, 1998) (German, Hall, & Day, Analysis of leucocyte subsets in the canine intestine, 1999) (German A. , Hall, Moore, & al, 1999) (Waly, Gruffydd-Jones, Stokes, & Day, 2001) (Day, Bilzer, Mansell, & al, 2008) (Day, Gastrointestinal Inflammation, 2013)

Caratteristiche cliniche delle malattie dell'intestino tenue

Nella maggior parte dei casi le patologie del piccolo intestino sono acute, autolimitanti e non necessitano di una diagnosi definitiva, ma di un trattamento di supporto, tranne in casi gravi in cui è presente diarrea emorragica accompagnata da segni clinici sistemici.

La diarrea è il sintomo più tipico delle malattie del piccolo intestino. Per diarrea si intende un aumento del contenuto, della fluidità e del volume delle feci. (Hernot, Biourge, LJ, & al, 2005) (Norsworthy, Estep, Kiupel, & al, 2013)
Frequentemente le malattie prolungate del piccolo intestino sono accompagnate anche da una diarrea dell'intestino crasso. È importante però considerare che non sempre, in caso di malattia del piccolo intestino, si ha una diarrea di tipo acquoso, poiché il colon è in grado di assorbire una grande quantità di acqua e talvolta le feci possono apparire di forma e consistenza normali.

Possono essere presenti anche altri sintomi correlati alla malattia del piccolo intestino come vomito (stimolato dall'infiammazione e dalla distensione intestinale), disoressia, pica, perdita di peso, ematemesi, melena, dolore/malessere addominale, borborigmi associati a flatulenza e distensione addominale.
Un aumento del numero di defecazioni, soprattutto se acquose si verifica anche disidratazione e polidipsia compensatoria e, nei casi gravi, soprattutto se si ha perdita di proteine, si possono osservare anche edemi periferici e ascite, fino ad arrivare allo shock ipovolemico.
La perdita di peso è comprensibile nei pazienti anoressici, ma se si verifica anche nei pazienti in cui l'appetito è conservato, può essere sinonimo di malassorbimento e/o di perdita di proteine. (Hall, Small Intestine, 2013)

Oltre alla consistenza e alla frequenza della defecazione è importante valutare anche altri aspetti che aiutano ad individuare in quale distretto dell'intestino è localizzato il problema:

- Frequenza: la normalità si attesta attorno ai 2/3 eventi al giorno.
- Muco: patina gelatinosa collocata sopra alle feci.
- Flatulenza: emissione di gas, causati da fermentazione intestinale anomala.

- Sangue: scuro e maleodorante se digerito, rosso vivo se derivante dall'ultimo tratto intestinale.
- Tenesmo: difficoltà nella defecazione, si manifesta con posture propedeutiche all'atto, ma che esitano nell'emissione di scarse quantità di materiale fecale. Spesso questo stimolo si protrae anche senza l'emissione di feci.
- Dolore nella defecazione.

Per malassorbimento si intende l'insufficiente assorbimento di un costituente dovuto all'interferenza con i processi digestivi e/o di assorbimento della molecola. L'alterazione può presentarsi nella fase luminale, mucosale o di trasporto. Le manifestazioni cliniche del malassorbimento, come diarrea, perdita di peso e alterazioni dell'appetito, sono in gran parte il risultato della mancata assunzione delle sostanze nutritive e/o della loro perdita tramite le feci. (Owens & Greenson, 2007)

La presenza di sangue scuro, ossidato, catramoso è una condizione denominata melena ed è la conseguenza di ingestione di sangue o di un'emorragia nel primo tratto dell'apparato gastroenterico.
In presenza di melena, prima di cercare una causa primaria gastroenterica, è necessario escludere la diatesi emorragica, l'ingestione di sangue proveniente da altre lesioni, l'intossicazione da farmaci o altri disordini metabolici come l'ipocorticosurrenalismo.
Molto utile è l'aiuto dell'ecografia, che permette di valutare la presenza di eventuali masse nel tratto gastroenterico o l'ispessimento della parete. (Gilson, Parker, & Twedt, 1990)

L'ingestione di aria e soprattutto la fermentazione batterica causano flatulenza, espulsione di gas enterici superiore rispetto alla norma, e borborigmi, rumori addominali provocati dalla propulsione di gas all'interno dell'apparato gastrointestinale. (Sahakian, Jee, & Pimentel, 2010)

Perdita di peso o difficoltà di sviluppo accompagnati da diarrea sono sintomi di malassorbimento e l'approccio diagnostico è lo stesso della diarrea cronica.

Quando la malattia del piccolo intestino è molto grave si ha una perdita di proteine superiore alla loro sintesi, di conseguenza si istaura una condizione di ipoproteinemia.
Se è presente diarrea cronica con ipoproteinemia, è necessario effettuare una biopsia intestinale per definire la causa della PLE (Protein-Losing Enteropathy – enteropatia proteino-disperdente). Le cause più comuni di PLE sono linfangectasia, linfoma alimentare e IBD (Inflammatory Bowel Disease – Infiammazione Cronica Intestinale).
All'enteropatia proteino-disperdente si associano anche altri segni clinici, come diarrea, perdita di peso, vomito, edema, ascite e versamento pleurico. È importante ricordare che pazienti con ipoproteinemia sono maggiormente predisposti a tromboembolia secondaria. (Dossin & Lavoue, Protein-losing enteropathies in dogs., 2011) (Lecoindre, Chevallier, & Guerret, Protein-losing enteropathy of non neoplastic origin in the dog: a retrospective study of 34 cases, 2010) (Goodwin, Goggs, Chan, & al, 2011)

Il sintomo più comune nelle patologie del piccolo intestino rimane la diarrea, ma è importante riconoscere e differenziare la diarrea del piccolo intestino da quella del grosso intestino, questo può essere fatto valutando alcuni segni clinici e l'aspetto delle feci (tabella 1). (Marks, Diarrhea, 2013)

Tabella 1: principali differenze tra diarrea del piccolo e del grosso intestino.

SEGNO/ SINTOMO	DIARREA DEL PICCOLO INTESTINO	DIARREA DEL GROSSO INTESTINO
Frequenza delle defecazioni	Normale/ leggermente aumentata	Notevolmente aumentata
Volume fecale	Normale/ leggermente aumentato	Diminuito
Muco nelle feci	Normalmente assente	Spesso presente
Sangue nelle feci	Melena	Ematochezia
Tenesmo	Assente	Comune
Urgenza	Assente	Comune
Vomito	Può essere presente	Può essere presente
Steatorrea	Può essere presente	Assente
Dischezia	Assente	Spesso presente
Perdita di peso	Comune	Non comune

Eziologia

I meccanismi patogenetici che portano a disfunzione del piccolo intestino sono molti e alcuni possono presentarsi contemporaneamente.

Alterazione luminale

L'assenza di enzimi pancreatici o l'aumentata distruzione per ipersecrezione acida, o ancora un' ipercrescita batterica, una modificazione della popolazione batterica intestinale, provocano una mancata digestione.

Il microbiota è l'insieme di tutti i batteri, funghi e virus che popolano l'apparato intestinale, ha un forte impatto sulla salute dell'ospite, aiutando a controllare le risposte infiammatoria e immunitaria. Il normale microbiota può essere modificato da diversi fattori, come la disbiosi, l'uso di antibiotici, improvvisi cambi alimentari, possono intervenire anche fattori endogeni come infiammazioni o mancata immunocompetenza mucosale inoltre alcuni batteri competono per i nutrienti e producono metaboliti che possono alterare la secrezione intestinale. Tuttavia, le specifiche interazioni tra microbiota e ospite sono ancora difficili da dimostrare. La combinazione del microbiota, inoltre, cambia lungo il tratto gastrointestinale in funzione del microambiente locale e alla disponibilità di nutrienti. (Coelho, Kultima, Costea, & al, 2018) (Tizard, 2018)

L'interruzione della normale circolazione enteroepatica e la mancanza di sali biliari provocano il malassorbimento dei grassi. La carenza di sali biliari vede cause extraintestinali, come una marcata disfunzione epatica o l'ostruzione del dotto biliare, oppure una deconiugazione batterica o malattie dell'ileo. (Ramadan, Xu, Laflamme, & al, 2014) (Ritchie, Steiner, & Suchodolski, 2008) (Suchodolski, Foster, Sohail, & al, 2015)

Patologie dell'orletto a spazzola

Le malattie primarie dell'orletto a spazzola sono anomalie biochimiche, che si verificano anche in assenza di danni strutturali evidenti. La mancanza di un enzima digestivo fondamentale porta a mal digestione e malassorbimento, con conseguente diarrea osmotica e perdita di peso. (Xu & Fyfe, 2000)

Danni alla membrana microvillare

I microvilli sono danneggiati quando si vedono ovvi danni istologici alla mucosa, ma possono risultare danneggiati anche se istologicamente non si riscontrano anomalie. La crescita batterica eccessiva è associata a lievi, ma specifici danni alla membrana, in quanto i batteri anaerobi sono molto efficaci nel degradare le glicoproteine delle membrane. (Franzin & Sircili, 2015)

Disfunzione degli enterociti

Gli enterociti possono essere danneggiati dalle tossine batteriche senza però manifestare danni istologici evidenti. Altri danni epiteliali possono essere dati da malnutrizione o ischemia.

Distruzione della barriera epiteliale

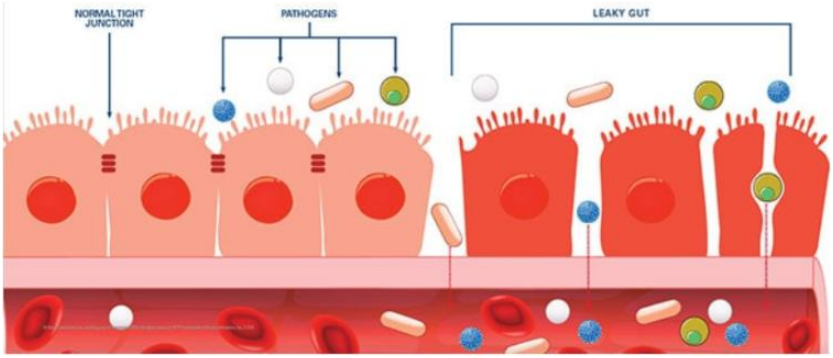

Figura 2 : differenza tra una mucosa sana e una mucosa con barriera epiteliale distrutta.

L'integrità della barriera epiteliale è fondamentale per il mantenimento della tolleranza orale e per escludere i patogeni. L'epitelio integro prevede giunzioni strette tra le cellule (figura 2). Le cause naturali della ridotta funzione della barriera includono fattori endoluminali aggressivi come medicinali (farmaci citotossici, antinfiammatori non steroidei) endotossine, infezioni enteriche, radiazioni e mediatori infiammatori endogeni come sali biliari, malnutrizione, ischemia e danno da riperfusione; altri fattori che vanno ad incidere negativamente sulla barriera epiteliale sono l'infiammazione intestinale, con la migrazione di neutrofili, i mediatori dei mastociti e l'interferon-gamma. Altri fattori che portano a danni della barriera epiteliale sono masse neoplastiche.

I danni alla barriera possono portare all'ingresso di antigeni e di conseguenza creare reazioni allergiche e/o infiammatorie oltre alla traslocazione di batteri nel torrente circolatorio. I farmaci antinfiammatori non steroidei (FANS) danneggiano la barriera aumentando la permeabilità intestinale.

La perdita di liquido ricco di proteine riveste una notevole importanza clinica in quanto è causa di enteropatia proteino-disperdente. (De Medina, Romero-Calvo, Mascaraque, & al, 2014) (Kobayashi, Ohno, Uetsuka, & al, 2007) (Monnig & Prittie, 2011) (Satoh, Hara, Murakawa, & al., 2010) (Xu, Chen, Xu, & al, 2014)

Atrofia dei villi

L'atrofia dei villi causa perdita della superficie mucosale, di conseguenza l'assorbimento dei nutrimenti risulta diminuito, con conseguente malassorbimento. L'atrofia si verifica o per la diminuzione della produzione di enterociti o per l'aumento del tasso di perdita degli stessi.
Le cause che portano ad atrofia villare sono numerose, e se la causa scatenante viene eliminata, l'atrofia risulta reversibile.

I danni possono essere diretti all'apice del villo, come nel caso di agenti infettivi, e la manifestazione clinica è una diarrea lieve/moderata, oppure possono colpire le cripte, come nel caso di farmaci citotossici o infezioni da parvovirus, in questi casi il danno è devastante e la sintomatologia è molto grave, di conseguenza anche la rigenerazione del villo sarà più difficile e impiegherà più tempo. (Welsh, Farmery, MacLennan, & al, 1998) (Chappell, Thompson, Jeschke, & al, 2003)

Alterata motilità

Le alterazioni della motilità intestinale sono poco riportate nei piccoli animali, infatti sono spesso secondarie a ostruzioni intestinali, ileo paralitico o enteropatie infiammatorie/infettive.
Nel malassorbimento, i soluti non assorbiti causano distensione intestinale e ipermotilità riflessa.

Infiammazione della mucosa

L'infiammazione è una risposta cellulare e vascolare a cause che disturbano la barriera mucosa.

Modelli sperimentali di infiammazione hanno permesso una migliore comprensione della patogenesi dell'infiammazione delle mucose e dei meccanismi che la scatenano.

Vari disturbi del sistema immunitario mucosale possono portare a risposte infiammatorie croniche simili dal punto di vista istologico. Le perturbazioni dell'omeostasi mucosale possono essere indotte in tre modi:

- Attraverso l'interazione della microflora endogena;
- Attraverso l'interferenza con la barriera mucosa;
- Attraverso la deregolazione del sistema immunitario delle mucose.

Che ci sia un'alterazione della barriera mucosa o una disfunzione del sistema immunitario, la presenza di una flora enterica è essenziale per l'espressione dell'infiammazione, questo suggerisce che gli individui sani sono tolleranti alla propria microflora intestinale, ma nei pazienti con malattia infiammatoria intestinale idiopatica, la tolleranza è rotta. (Cave, Chronic inflammatory disorders of the gastrointestinal tract of companion animals, 2003) (Duchmann, Kaiser, Hermann, & al, 1995) (Yu, Sitaraman, & Gewirtz, 2004)

Ipersensibilità

La sensibilizzazione di un paziente ad un antigene alimentare può provocare una reazione allergica IgE-mediata quando l'animale viene esposto a tale allergene.

Il rilascio di numerosi mediatori dai mastociti può avere effetti sistemici generalizzati come anafilassi, effetti remoti come prurito, orticaria e otite oppure solo effetti locali sull'intestino, inducendo rapidi cambiamenti nell'assorbimento, nella secrezione di muco, nella permeabilità epiteliale ed endoteliale e nella motilità intestinale. (Ho, Wong, & Chang, Clinical spectrum of food allergies: a comprehensive review, 2014) (Sicherer & Sampson, Food allergy: epidemiology, pathogenesis, diagnosis, and treatment, 2014)

Neoplasia

A causare disfunzioni del piccolo intestino possono essere anche tumori diffusi che si infiltrano nella mucosa, come il linfoma. Le cellule maligne vanno ad occludere i vasi sanguigni o linfatici, di conseguenza la funzione eritrocitaria viene meno, la mucosa potrebbe dunque presentare atrofia dei villi o ulcere causate dall'ischemia.

I tumori solitari causano invece ostruzione parziale, con conseguente stasi delle ingesta e proliferazione batterica secondaria; solitamente in questi casi sono evidenziabili anche segni di sanguinamento e cachessia tumorale.
Se le neoplasie compromettono l'integrità della parete, può verificarsi peritonite.

Insufficiente apporto di nutrienti

Dopo l'assorbimento i nutrienti sono trasportati attraverso il sangue e la linfa. Le malattie linfatiche intestinali provocano malassorbimento, che può essere associato a linfangite, infiammazione dei vasi linfatici.
(Dossin & Lavoue, Protein-losing enteropathies in dogs, 2011; Lecoindre, Chevallier, & Guerret, Protein-losing enteropathy of non neoplastic origin in the dog: a retrospective study of 34 cases, 2010)

DIAGNOSI DIFFERENZIALE DI ENTEROPATIE CRONICHE

Quando si parla di enteropatie croniche, si intendono animali che presentano sintomi persistenti e ricorrenti di malattia intestinale, correlati a lesioni istopatologiche specifiche.
Nel caso delle enteropatie croniche, con sintomi che perdurano per un tempo superiore alle tre settimane, è opportuno agire per gradi seguendo un percorso diagnostico fino ad arrivare alla diagnosi di IBD idiopatica (diagnosi per esclusione).

Corretto iter diagnostico

La corretta gestione dell'iter diagnostico prevede la successione di diversi passaggi che permettono di valutare con precisione il tipo di enteropatia cronica che si sta affrontando.
Il procedere per gradi è un fattore importante che permette di escludere o confermare patologie via via sempre meno comuni, e per evitare al paziente, e al proprietario, di affrontare esami diagnostici invasivi qualora non siano fondamentali per raggiungere la diagnosi.

Il primo step che bisogna affrontare è l'anamnesi clinica, ambientale, dietetica e farmacologica sia recente che passata. Particolare attenzione all'anamnesi clinica: l'insorgenza del disturbo, la durata, le caratteristiche e le evoluzioni che il proprietario ha notato; bisogna informarsi anche se il paziente vive a contatto con altri animali e se questi manifestano sintomi simili, in che ambiente vive e se sono state apportate variazioni ambientali.
Un ruolo di primaria importanza riveste l'anamnesi dietetica, quindi la tipologia di cibo, la composizione e le eventuali modificazioni. È importante chiedere al proprietario se ha somministrato farmaci all'animale e qual è stata la risposta alla terapia.

Il segnalamento può aiutare il clinico ad indirizzare il sospetto diagnostico verso le patologie riconosciute più frequentemente all'interno della stessa razza, infatti è stato dimostrato che alcune razze come il Weimaraner, il Rottweiler, il Pastore Tedesco, il Border Collie e il Boxer sono quelle più predisposte a sviluppare malattie infiammatorie croniche dell'intestino. (Kathrani, Werling, & Allenspach,

Canine breeds at high risk of developing inflammatory bowel disease in the south-eastern UK., 2011)

La visita deve continuare con l'esame fisico completo con particolare attenzione alla presenza di febbre, edemi declivi, valutare la crescita e lo sviluppo scheletrico dell'animale, lo stato di idratazione, la condizione fisica e il BCS (Body Condition Score), punteggio che va da 0 a 9 e serve per valutare la condizione corporea dell'animale, valutando se c'è stato dimagramento, l'MCS (Muscolar Condition Score), che valuta il trofismo muscolare. Un altro punto molto importante che riguarda la visita è rappresentato dal Bristol Stool Chart (scala delle feci di Bristol), che è un punteggio che va da 1 a 7 e viene attribuito un numero in base alla consistenza delle feci, la normalità si aggira intorno ai valori 3 e 4, si ha un punteggio maggiore in caso di diarrea, minore in caso di costipazione (tabella 2).

Tabella 2: Scala delle feci di Bristol

PUNTEGGIO	CARATTERISTICHE	TIPO DI FECI
1	Molto dure e secche, espulse con fatica, a forma di noci o nocciole.	Stipsi grave
2	Grumi uniti tra loro, solide, ma non dure.	Lieve stitichezza
3	Piccole segmentazioni, lasciano residui sul terreno, ma mantengono la forma una volta raccolte.	Normale
4	Molto umide, lasciano residui sul terreno.	Normale
5	Molto umide, si presentano impilate piuttosto che in segmenti.	Feci inconsistenti
6	Pezzi flocculari o informi, bordi irregolari.	Diarrea lieve
7	Acquose, liquide, senza parti solide.	Diarrea grave

Si esegue quindi un esame del cavo orale e della faringe, del collo, passando poi alla palpazione e all'auscultazione addominale che permettono di valutare se è presente distensione, presenza di liquido o di aria, se si notano organi aumentati di volume o l'eventuale presenza di masse, la dolorabilità e rumori intestinali anomali, i borborigmi.

Dopo l'esame fisico, si passa all'esame delle feci, che può essere effettuato tramite uno striscio a fresco, un esame fecale per flottazione, un esame citologico, un test per la ricerca di *Giardia* o un colturale (da valutare con cognizione in quanto potrebbe essere fuorviante visto il ricco microbiota).

Andando avanti con l'iter diagnostico è necessario procedere con gli esami ematochimici completi e l'esame delle urine. Gli esami ematobiochimici permettono di valutare indirettamente l'assorbimento intestinale (proteine sieriche, colesterolo e trigliceridi), di indagare patologie extra-intestinali che abbiano dei sintomi compatibili come patologie epatiche, pancratiche, renali, endocrinopatie (ipocortisolismo) e di valutare la presenza di malattie concomitanti; la valutazione del TLI (test sierico specifico per valutare la funzione del pancreas esocrino) permette di indagare la presenza di un quadro di Insufficienza Pancreatica Esocrina EPI (Exocrine Pancreatic Insufficiency) così come la misurazione della cobalaminemia permette di valutare l'assorbimento intestinale della vitamina in questione e la necessità di integrare la stessa.
L'esame delle urine permette invece di valutare la capacità renale nel concentrare le urine e la presenza di proteinuria (particolarmente importante in presenza di ipoproteinemia, segno clinico spesso presente nelle enteropatie croniche). (Dandrieux J. , Inflammatory bowel disease versus chronic enteropathy in dogs: are they one and the same?, 2016) (Johnston, 1999) (Papasouliotis, Sparkes, Werrett, & al, 1998)

L'esame ultrasonografico risulta importante per valutare se sono presenti masse tumorali o anomalie ad altri organi, inoltre permette di verificare la stratigrafia dell'intestino o se la patologia ha portato ad una sua perdita; inoltre, grazie a questo esame, è possibile capire se la problematica è diffusa o limitata ad un solo tratto intestinale.

Lo step successivo che potrebbe far parte del percorso diagnostico, ma soprattutto nel percorso terapeutico, è rappresentato dal trial dietetico, che prevede l'utilizzo di diete ad esclusione, monoproteiche o idrolizzate. È importante però che il paziente non presenti anoressia.

Se, dopo questo percorso non invasivo non è stato possibile arrivare ad una diagnosi, è opportuno procedere con una metodica diagnostica più invasiva come l'endoscopia, attraverso la quale è possibile osservare macroscopicamente l'aspetto della mucosa e prelevare campioni bioptici grazie ai quali è possibile effettuare l'esame istologico.

Mediante lo studio istologico dei campioni prelevati è possibile determinare quali siano le popolazioni cellulari predominanti nella mucosa e se sono presenti alterazioni dell'architettura tali da poter definire con certezza una diagnosi. Questa metodica è il gold standar per la diagnosi di tutte le enteropatie croniche.

Questi passaggi non sono obbligatori per tutti, ma ogni paziente merita un'attenta valutazione per capire quale sia il protocollo più opportuno da attuare.

Infezioni e infestazioni

Le infezioni virali si presentano solitamente come manifestazioni acute, di conseguenza possono essere escluse dalla lista delle diagnosi differenziali.

Le infezioni batteriche causate da *Campylobacter jejuni*, *Salmonella spp*. ed *Escherichia Coli*, possono essere patogene ed essere associate a diarrea acuta, soprattutto in animali giovani e immunocompromessi, tuttavia possono essere isolati anche in animali sani e in soggetti con enteropatia cronica, quindi il loro ruolo nella patogenesi di malattie croniche non è del tutto chiaro.
Per molti anni si è creduto che l'enterite granulomatosa facesse parte delle IBD idiopatiche, ma ora è stato riconosciuta come un'infezione intracellulare da *E. coli*, si verifica più frequentemente nei cani di razza Boxer e Bulldog francese e nei i brachicefali in genere; colpisce sia la mucosa dell'intestino crasso che dell'intestino tenue.
Risulta comunque importante effettuare un trattamento antibiotico, data anche la potenzialità zoonotica di questi batteri. La conferma della presenza di batteri enteroinvasivi si ha attraverso isolamento, test biochimici e PCR. (Sokolow, Rand, Marks, & al, 2005) (Marks, Rankin, Byrne, & al, 2011) (Paris, Wills, Balzer, & al, 2014) (Weese, 2011) (Dogan, Volkmann, Oh, & al., 2012)

L'infestazione da elminti è comune e la maggior parte di questi interessa il piccolo intestino, alcune specie sono patogene soprattutto se presenti in gran numero o in animali giovani.
È importante quindi verificare la loro presenza attraverso esame parassitologico delle feci e, in caso di positività, effettuare il trattamento più adeguato. (Mateus, Castro, Ribeiro, & al, 2014) (Smith, Semeniuk, Kutz, & al, 2014)

Anche le infestazioni da coccidi danno una sintomatologia enterica, soprattutto in pazienti giovani o immunocompromessi e infezioni da *Giardia* possono essere clinicamente significative. Anche queste infestazioni sono diagnosticabili attraverso esame delle feci.

La prototechosi è una rara infezione che colpisce uomini, cani e gatti ed è causata da Prototeca, un alga priva di clorofilla, onnipresente negli ambienti naturali e ospitata nella flora intestinale dove può comportarsi da patogeno opportunista in

presenza di compromissione del sistema immunitario. (Miura, Kano, Ito, Suzuki, & Kamata, 2019)

Reazioni avverse al cibo

Per reazione avversa al cibo si intende l'insorgenza ripetibile di sintomi gastroenterici, all'assunzione di un determinato componente alimentare. Le reazioni possono essere allergiche, con una vera e propria risposta immunitaria IgE-mediata, oppure reazioni non immunologiche, classificate come intolleranze alimentari.
Sebbene la loro eziologia sia differente, i segni clinici sono simili e l'approccio al trattamento è il medesimo e prevede l'esclusione degli alimenti allergizzanti dalla dieta.

Nel caso di allergie e intolleranze alimentari i segni clinici coinvolgono principalmente la cute o il tratto gastrointestinale. Sono sintomi non patognomonici e comprendono vomito, diarrea, tenesmo, dolore addominale, flatulenza, borborigmi, perdita di peso per quanto riguarda i sintomi gastroenterici e prurito alle parti distali delle zampe, al muso, alle orecchie e al ventre per quanto riguarda i sintomi cutanei. Una diagnosi diretta è difficile da realizzare, in quanto non esistono test specifici, ma si può arrivare gradualmente a definire quali siano gli alimenti che causano disturbi all'animale, attraverso una dieta ad esclusione. (RS & Olivry, 2018) (Mueller & Unterer, Adverse food reactions: Pathogenesis, clinical signs, diagnosis and alternatives to elimination diets, 2018)
Esistono altre patologie, come l'insufficienza pancreatica esocrina, la linfangectasia, la pancreatite e le infiammazioni croniche intestinali che reagiscono a cambi alimentari, per questo motivo la diagnosi di intolleranza/allergia alimentare risulta ancora più difficoltosa.
Sono state effettuate ricerche per valutare se vi sia una metodologia migliore rispetto alla dieta ad esclusione per valutare eventuali reazioni allergiche nei confronti di componenti alimentari, ad esempio analizzando i valori di IgA, IgM e IgE contenuti nella saliva, ma i risultati non sono stati. (Udraite Vovk, Watson, Dodds, Klinger, Classen, & Mueller, 2019)

Attualmente si pensa che l'allergia alimentare avvenga attraverso una combinazione di meccanismi che portano alla rottura della tolleranza orale: microbioma anormale, barriera mucosa inadeguata o disfunzione del sistema immunitario; queste ipotesi potrebbero spiegare sia una suscettibilità genetica

all'allergia che il suo sviluppo dopo un insulto gastrointestinale primario che danneggia la barriera mucosa. La modulazione della risposta dipende anche dalla composizione del microbioma.

(Ho, Wong, & Chang, Clinical spectrum of food allergies: a comprehensive review, 2014) (Sicherer & Sampson, Food allergy: epidemiology, pathogenesis, diagnosis, and treatment, 2014) (Gaschen & Merchant, 2011) (Ohtsuka, 2015) (Turnbull, Adams, & Gorard, 2015) (Valenta, Hochwallner, Linhart, & al, 2015) (Bischoff, Food intolerances, 2014) (Bischoff, Barbara, Buurman, & al, 2014) (Canani, Gilbert, & Nagler, 2015) (Gershwin, 2015) (Inoue & Shimojo, 2015)

Gli allergeni più frequentemente segnalati nelle allergie alimentari dei cani sono, in ordine decrescente: carne bovina, prodotti lattiero caseari, pollo, grano e agnello; altre fonti di cibo incriminate ma meno comunemente riportate sono la soia, il mais, le uova, il maiale, il pesce ed il riso. Questi risultati possono aiutare, durante l'anamnesi, a identificare se il paziente può presentare un enterite cronica da allergia/intolleranza alimentare e può essere un aiuto nella successiva formulazione della dieta. (Mueller, Olivry, & Prélaud, Critically appraised topic on adverse food reactions of companion animals (2): common food allergen sources in dogs and cats. , 2016)

Il microbiota intestinale è unico per ogni paziente e dipende da numerosi fattori come gestione dietetica, genetica, somministrazione di antibiotici e fattori ambientali, per questo motivo può essere fortemente influenzato dalla dieta, soprattutto in caso di allergia/intolleranza, controllando anche la risposta infiammatoria. Cambiamenti nel microbiota (disbiosi) influenzano lo sviluppo di molte malattie, tra le quali, le più importanti sono le malattie gastrointestinali croniche. (Tizard, 2018) (Coelho, Kultima, Costea, & al, 2018)

Alcune patologie alimentari sono state dimostrate, come l'enteropatia da glutine del Setter Irlandese. Gli animali che presentano questa intolleranza si presentano con scarso aumento di peso e diarrea cronica intermittente.
All'analisi istologica, le lesioni, includono una parziale atrofia del villo e l'infiltrazione di linfociti e plasmacellule. La patologia è molto simile alla celiachia dell'uomo, tuttavia, istologicamente, i danni risultano di minore entità.

La patogenesi sembra coinvolgere l'immunità cellulo-mediata, e la trasmissione di questa patologia è a carattere autosomico recessivo.
(Biagi, Maimaris, Vecchiato, Costetti, & Biagi, 2019)

Small Intestinal Bacterial Overgrowth (SIBO) e Antibiotic-Responsive Diarrhea (ARD)

Storicamente una diarrea cronica del cane per la quale non si trovava nessuna causa sottostante e che risulta completamente sensibile al trattamento antibiotico, veniva chiamata SIBO. Questo nome implicava che la patogenesi della condizione dipendesse dal numero di batteri nell'intestino tenue, tuttavia, ad oggi è preferibile il nome alternativo, ARD. (Hall, Antibiotic-responsive diarrhea in small animals, 2011)

La popolazione batterica normale del piccolo intestino è controllata da diversi meccanismi e la crescita eccessiva è il risultato della proliferazione incontrollata di questi batteri piuttosto che da una specifica infezione.
L'eccessiva crescita batterica è definita come un aumento del numero di batteri nell'intestino tenue, ed è maggiore durante lo stato di digiuno, soprattutto se prolungato.

Le cause di ARD sono molto diverse e comprendono:

- fattori ambientali, quali l'igiene e la dieta;
- componenti batteriche, la competizione per i substrati e per i siti di legame, produzione antimicrobici endogeni, l'interazione con le cellule epiteliali e l'immunomodulazione;
- fattori legati all'ospite, come la secrezione acida gastrica, i movimenti di peristalsi, le proteasi digestive, le secrezioni intestinali, pancreatiche e epatiche con attività antibatterica e la secrezione di IgA o altre immunoglobuline.

I limiti fisiologici del numero di batteri nell'intestino sono riportati dalla medicina umana, ma valori che sono oltre il range di normalità nell'uomo sono comuni in animali sani. Il conteggio dei batteri viene fatto attraverso la raccolta del succo duodenale e successiva la coltura, tuttavia il conteggio del numero di organismi nel duodeno è tecnicamente impegnativo e incline a errori significativi, inoltre il prelievo è difficoltoso.
Una vera e propria SIBO potrebbe verificarsi quando si hanno ostruzioni parziali che causano un ristagno del contenuto luminale, come nel caso di adenocarcinoma intestinale focale anulare.

Un’eccessiva crescita batterica è stata descritta nel 100% dei casi di insufficienza pancreatica esocrina.
(Hall, Antibiotic-responsive diarrhea in small animals, 2011) (German, Day, Ruaux, & al, Comparison of direct and indirect tests for small intestinal bacterial overgrowth and antibiotic-responsive diarrhea in dogs., 2003) (Marks, Editorial: Small Intestinal Bacterial Overgrowth in Dogs—Less Common Than You Think?, 2003) (Quigley, 2014) (Rana & Bhardwaj, 2008)

Anche se la SIBO idiopatica non può essere confermata, nei cani è riconosciuta una sindrome caratteristica nella quale non si riesce a ritrovare nessuna causa di fondo per i segni gastrointestinali, che però viene controllata con l’utilizzo di antibatterici.
Esistono diverse ipotesi sulla causa dell’ARD idiopatica, originariamente si basavano sulla convinzione che vi fosse una SIBO sottostante mentre le ipotesi più recenti si basano sulle interazione tra ospite e batteri, oppure sui difetti della barriera mucosa o a sue risposte aberranti, oppure sulla combinazione di questi meccanismi. I difetti nella barriera mucosa sono supportati da studi che documentano la permeabilità anormale e la presenza di difetti enzimatici dell’orletto a spazzola, ma è più probabile che questi siano l’effetto della malattia piuttosto che la causa.
Un'altra ipotesi è data dalla carenza di secrezione di IgA, ma gli studi che hanno documentato queste basse concentrazioni sono stati ritenuti irrilevanti, in quanto la secrezione di IgA non ne riflette la concentrazione sierica; solo nel Pastore Tedesco potrebbe esserci un effettiva deficienza di secrezione di IgA, in quanto possiedono una mutazione del genoma che potrebbe comprometterne la funzione.

Nei cani con ARD si è notato un aumento del numero di cellule CD4+ nella lamina propria e un aumento dell’espressione di alcune citochine, suggerendo una disfunzione immunitaria e quindi una perdita di tolleranza nei confronti della popolazione batterica endogena e il fatto che i comuni antibiotici raccomandati abbiano anche proprietà immunomodulanti sostiene questa ipotesi.
Altri studi hanno evidenziato che Pastori Tedesco che hanno presentato ARD in giovane età sono maggiormente predisposti a sviluppare IBD in seguito.

Un vero aumento del numero di batteri nel piccolo intestino può causare diarrea e malassorbimento attraverso diversi meccanismi: la concorrenza per i nutrienti, la produzione di metaboliti batterici (sali biliari deconiugati e acidi grassi idrossilati) e/o danni diretti all'orletto a spazzola della mucosa; questi meccanismi possono tuttavia non essere rilevanti nell' ARD, perché non è presente un aumento del numero di batteri, ma sono presenti dei cambiamenti nell'attività enzimatica che rispondono agli antibiotici. In particolare, in assenza di cambiamenti microscopici della mucosa, sono stati notate modificazioni dell'espressione di enzimi dell'orletto a spazzola, che si sono normalizzate con successo dopo il trattamento antibiotico. (Hall, Antibiotic-responsive diarrhea in small animals, 2011) (Allenspach, Suchodolski, McNeill, & al, 2008) (Brandtzaeg, 2013) (Garcia-Mazcorro, Suchodolski, Jones, & al, 2012) (Lee, Kathrani, Priestnall, & al, 2015) (Maeda, Ohno, Fujiwara-Igarashi, & al., 2014) (Olsson, Frankowiack, Tengvall, & al, 2014)

La flora batterica è costituita da batteri aerobi e anaerobi che sono normali commensali e si ritrovano in tutto l'apparato gastroenterico, per questo motivo la coltura di batteri fecali non può essere utilizzata per raggiungere una diagnosi. I cani affetti da sovracrescita batterica mostrano segni di diarrea cronica intermittente accompagnata da perdita di peso e/o crescita stentata, spesso si associano anche eccessiva produzione di gas intestinali, che si manifesta con borborigmi e flatulenza, sono riportati anche vomito e segni di colite; l'appetito è variabile: la maggior parte dei cani colpiti presentano polifagia, pica e/o coprofagia, altri invece possono risultare anoressici, anche se questa condizione è riferibile probabilmente alla carenza acquisita di cobalamina.
La condizione clinica migliora se si sottopongono i pazienti ad una terapia antibiotica, mentre si ha un peggioramento con la somministrazione di corticosteroidi. Le principali diagnosi differenziali sono EPI e IBD.

L'intermittenza dei segni clinici può essere giustificata dalla diarrea stessa, che induce un parziale svuotamento dell'intestino dai batteri in eccesso. È stato dimostrato l'aumento del numero di batteri intestinali in caso di EPI e si è notato che con il trattamento della malattia principale con sostituzione enzimatica si ha un miglioramento anche della SIBO secondaria, per questo motivo, nei casi di EPI è

opportuno aggiungere contestualmente alla terapia causale anche una copertura antibiotica.

La diagnosi di ARD e SIBO risulta quindi controversa, in quanto la coltura quantitativa del succo duodenale non è affidabile e una diagnosi presuntiva di ARD idiopatica può essere fatta escludendo altre condizioni e dimostrando una risposta agli antibiotici. A questo proposito risulta molto importante condurre un'indagine approfondita per eliminare le cause della SIBO secondaria prima di trattare l'animale con antibiotici.

Per facilitare la diagnosi di SIBO senza l'utilizzo della coltura del succo duodenale, sono stati proposti diversi test biochimici indiretti:

- Concentrazione sierica di folato e cobalamina: i batteri possono sintetizzare il folato e prevenire l'assorbimento di cobalamina, pertanto in caso di SIBO si potrebbe registrare un aumento della concentrazione sierica di folato e/o una diminuzione della concentrazione di cobalamina. Studi hanno dimostrato il limitato valore nella diagnosi di ARD idiopatica. (Berghoff, Parnell, Hill, & al, 2013)
- Idrogeno respiratorio: teoricamente la SIBO dovrebbe causare un aumento dell'idrogeno respiratorio o almeno un picco precoce di escrezione di idrogeno dopo l'ingestione di carboidrati. Purtroppo questa tecnica è costosa e il risultato potrebbe essere falsato, in quanto anche il malassorbimento di carboidrati e un aumento del tasso di transito intestinale causano un aumento dell'idrogeno respiratorio. (Hall, Antibiotic-responsive diarrhea in small animals, 2011)
- Concentrazioni sieriche di acidi biliari non coniugati: aumentate nelle SIBO a causa della deconiugazione batterica dei sali biliari, ma non sono né sensibili né specifiche per la diagnosi di ARD idiopatico. (German, Day, Ruaux, & al, Comparison of direct and indirect tests for small intestinal bacterial overgrowth and antibiotic-responsive diarrhea in dogs, 2003)
- Permeabilità intestinale: misurata con Cr-EDTA o assorbimento differenziale di zucchero, può essere anormale in caso di ARD e può migliorare dopo il trattamento antibatterico, tuttavia questi risultati non sono

patognomonici né per SIBO, né per ARD idiopatica. Un altro limite di questo test è la non facile praticabilità.

- Marker del metabolismo batterico: la misura dei prodotti del metabolismo batterico può essere effettuata con esami del sangue o delle urine. Potenzialmente fornisce un valido strumento per la rilevazione di SIBO, ma non è rilevante per l'ARD se il numero di batteri non è aumentato.
- Le biopsie intestinali spesso sono normali o presentano lievi anomalie in caso di ARD, tuttavia tali risultati non possono essere diagnostici perché anche altre condizioni producono risultati simili, come l'allergia alimentare. Ciononostante questo test può essere molto utile per escludere altre problematiche del piccolo intestino che si possono diagnosticare mediante l'osservazione di modificazione istologica.

Attualmente il metodo diagnostico definitivo per ARD idiopatico è la risposta alla terapia empirica con antibiotici, tuttavia questa risposta non è specifica, infatti un miglioramento clinico dopo l'utilizzo di antibiotici si può verificare anche in caso di IBD, diarrea da infezione batterica e in caso di patologie non enteriche, come anormalità porto sistemiche, inoltre la risposta agli antibiotici non differenzia un'ARD idiopatica da una SIBO secondaria.
Il trattamento antibiotico, però, è appropriato solo dopo approfonditi studi diagnostici che hanno eliminato tutte le altre cause di reattività antibatterica.

In conclusione, sono quattro i criteri suggeriti per una diagnosi di ARD idiopatica:

1. Risposta clinica positiva ad un trattamento antibiotico;
2. Recidiva dopo interruzione del trattamento antibiotico;
3. Remissione alla reintroduzione del trattamento antibiotico;
4. Eliminazione di altre cause sulla base dei risultati di altri test diagnostici e della valutazione istopatologica.

(Hall, Antibiotic-responsive diarrhea in small animals, 2011) (German, Day, Ruaux, & al, Comparison of direct and indirect tests for small intestinal bacterial overgrowth and antibiotic-responsive diarrhea in dogs, 2003)

Inflammatory Bowel Disease (IBD)

Inflammatory Bowel Disease, Malattia Infiammatoria Intestinale in italiano, è un termine collettivo che descrive i disturbi del tratto gastrointestinale caratterizzati da segni persistenti o ricorrenti associati a prove istologiche di infiammazione intestinale.

Il termine IBD è utilizzato in medicina umana per definire due diverse patologie croniche dell'intestino, caratterizzate dall'infiammazione della mucosa intestinale: il morbo di Crohn e la retto colite ulcerativa. Come gli uomini, anche i cani sviluppano enteropatie i cui segni clinici si protraggono per un tempo superiore alle tre settimane e caratterizzato da sintomi clinici come vomito, diarrea, borborigmi, anoressia, dolore addominale, nausea e/o perdita di peso. La malattia ha comunque poche somiglianze cliniche e istologiche con l'IBD umana, ma potrebbe avere somiglianze eziologiche.

Le variazioni nell'aspetto istologico dell'infiammazione suggeriscono che l'IBD idiopatica non sia una singola entità e la nomenclatura rifletta semplicemente la distribuzione anatomica e il tipo di cellula predominante. L'infiammazione può essere limitata al piccolo intestino o diffusa a tutto il tratto gastroenterico. L'enterite linfoplasmacellulare è la forma istologica più comune; enterite e gastroenterite eosinofilica sono meno comuni, mentre l'enterite granulomatosa è rara. (Cerquetella, Spaterna, Laus, & al, 2010) (Allenspach & Gaschen, Canine chronic enteropathies: a review, 2003) (German, Hall, & Day, Chronic intestinal inflammation and intestinal disease in dogs, 2003) (Jeon, Kwon, Cena, & al, 2014)

La vera incidenza di questa patologia è sconosciuta e molto probabilmente sovra diagnosticata a causa dei sintomi molto comuni. La malattia ha una maggiore prevalenza in animali di mezza età, con segni e sintomi che si presentano in maniera intermittente, sono rare le forme giovanili. L'IBD può manifestarsi in qualsiasi razza, con maggiore prevalenza in alcune, come il Weimaraner, il Rottweiler, il Pastore Tedesco, il Border Collie e il Boxer. L'attuale concetto è che un'infiammazione idiopatica si sviluppa in un paziente geneticamente predisposto ed è innescata da interazioni tra componenti alimentari, fattori ambientali e microbiota intestinale. (De Souza & Fiocchi, 2016)

I sintomi più comuni, come già detto, sono vomito e diarrea e risultano da una infiammazione incontrollata, ma ogni paziente può manifestare anche altri segni la cui natura è strettamente correlata al tratto gastrointestinale interessato.
A volte un evento scatenante come un forte stress, il cambiamento alimentare, una gastroenterite acuta, è presente nella storia clinica del paziente.
In presenza di malattie più gravi come enterite eosinofilica o gastroenterite eosinofilica è possibile ritrovare sangue nel vomito e/o nella diarrea.

IBD gravi sono associate a perdita di peso e ad enteropatia proteino-disperdente, con conseguente ipoproteinemia, ascite ed edema generalizzato.
La PLE è associata a numerose malattie, ma ci sono numerosi meccanismi attraverso i quali le proteine plasmatiche vengono perse nel tratto gastrointestinale:

- Ostruzione linfatica, che porta ad una fuoriuscita di linfa;
- Rilascio di mediatori cellulari che influenzano la permeabilità vascolare;
- Infiammazione mucosale.

Il liquido ricco di proteine si accumula quindi nell'interstizio e passa nel tratto gastrointestinale e viene perso con le feci.
L'enteropatia proteino-disperdente può anche essere asintomatica e potrebbe mettere in pericolo la vita dell'animale, tuttavia i sintomi possono essere di entità variabile, inoltre le difese immunitarie diminuiscono a causa della perdita di linfociti, globuline, ferro, calcio e altri componenti sierici. (Craven & Washabau, 2019)

L'appetito è variabile, possono essere presenti polifagia, anoressia o pica e il dolore postprandiale può essere accentuato anche in assenza di altri sintomi. (Allenspach, Wieland, Grone, & al, 2007) (De Majo, Pugliese, Garufi, & al, 2012) (Kathrani, Werling, & Allenspach, Canine breeds at high risk of developing inflammatory bowel disease in the south-eastern UK, 2011)

L'eziologia alla base dell'IBD nei piccoli animali è sconosciuta, ma sono stati fatti confronti con l'IBD umana; a questo proposito si ritiene che la rottura della tolleranza immunologica agli antigeni luminali (batteri e componenti dietetici) sia critica, forse derivante dalla rottura della barriera mucosa, disregolazione del sistema immunitario o disturbi del microbioma, con un aumento dei TLRs (Toll-

Like Receptor), proteine che giocano un ruolo chiave nella difesa dell'organismo, in particolare nell'immunità innata.

Fattori di crescita intestinali provenienti dalle cellule caliciformi potrebbero essere sottoregolati in pazienti con IBD e impedirebbero la riparazione della mucosa.
Gli antigeni derivanti dalla microflora endogena sono importanti nella patogenesi della malattia e un potenziale ruolo dei fattori legati all'alimentazione è suggerito dal beneficio clinico della terapia dietetica in casi di IBD. Per questo motivo l'interazione tra microbiota, dieta, immunità mucosale e genetica del soggetto sono implicate nella patogenesi dell'IBD canina. (Atherly, Rossi, White, & al, 2019)

Nell'uomo l'IBD è considerata un'enteropatia autoimmune, mentre nel cane non ci sono prove riguardo la natura autoimmune dell'IBD. Un'infezione non diagnosticata rimane una possibile alternativa diagnostica, considerando l'identificazione recente dell' *E. Coli* nella colite granulomatosa del Boxer, precedentemente considerata IBD idiopatica. Anche la presenza di lieviti potrebbe essere correlata a diagnosi di IBD, in quanto sono stati riportati miglioramenti clinici dopo la somministrazione di nistatina. È probabile che siano coinvolti nella patogenesi dell'IBD anche fattori genetici, dimostrati in alcune razze canine e già riscontrati nell' IBD dell'uomo. (Ohta, Takada, Sunden, & al., 2014) (Schmitz, Garden, Werling, & al, 2012) (Wilke, Nettleton, Wymore, & al., 2012) (Allenspach, House, Smith, & al, 2010) (Catchpole & Allenspach, 2012) (Dumusc, Ontsouka, Schnyder, & al, 2014) (Heilmann, Otoni, Jergens, & al, 2014) (Jergens, Young, Moore, & al., 2014) (Masia, Peyton, Lauwers, & al, 2014) (Schmitz, Hill, Werling, & al., 2013)

La biopsia intestinale è necessaria per la diagnosi di infiammazione intestinale cronica, ma la diagnosi di IBD idiopatica che deve essere limitata ai casi in cui si evidenzia istologicamente un'infiammazione e non si riesce a trovare una causa sottostante, quindi devono essere escluse tutte le altre eziologie. Per questo motivo prima di effettuare biopsie intestinali, che prevedono una metodica invasiva, bisogna effettuare indagini laboratoristiche e di diagnostica per immagini seguite da "prove diagnostiche" specifiche; tra queste ultime ricordiamo: la somministrazione di una terapia antiparassitaria, il cambio di dieta verso una dieta monoproteica/idrolizzata, la somministrazione di una specifica terapia antibiotica.

Questi test sono finalizzati a escludere altre cause note di infiammazione intestinale o altre malattie che danno la medesima sintomatologia. Attraverso la diagnostica per immagini, oltre a valutare altri organi addominali, le cui anomalie potrebbero portare dei sintomi analoghi, permette di valutare se l'infiammazione è focale o diffusa e di conseguenza fornisce dati al clinico per poter scegliere il miglior modo di effettuare le biopsie per quel paziente. (Simpson & Jergens, Pitfalls and progress in the diagnosis and management of canine inflammatory bowel disease, 2011)

Negli animali con infiammazione intestinale cronica è opportuno procedere con un esame emocromocitometrico, un profilo biochimico completo con anche la misurazione degli elettroliti ed un esame completo delle urine. Occasionalmente si nota neutrofilia con/senza spostamento a sinistra. L'anemia, generalmente moderata, può riflettere l'infiammazione cronica o la perdita di sangue cronica. La trombocitopenia, moderata, è riportata raramente mentre si riscontra più frequentemente trombocitosi in caso di sanguinamento cronico gastrointestinale. (Ridgway, Jergens, & Niyo, 2001)
Per quanto riguarda il profilo biochimico completo non si notano cambiamenti patognomonici nell'IBD, ciononostante è di notevole importanza per riconoscere o escludere altre patologie a carico di altri organi o apparati. Si può notare anche che l'ipocolesterolemia suggerisce malassorbimento insieme a ipocalcemia e basse concentrazioni di magnesio. Ipoalbuminemia e ipoglobulinemia sono, in assenza di mancata produzione o aumentata perdita o consumo in altre sedi, caratteristiche della PLE, l'ipoalbuminemia è anche correlata ad una prognosi più sfavorevole. Nei cani, le infiammazioni intestinali possono causare "epatopatie reattive" con un aumento della concentrazione sierica degli enzimi epatici. (Allenspach, Wieland, Grone, & al, 2007)

Nei cani con IBD le concentrazioni sieriche di 4 aminoacidi (metionina, prolina, serina e triptofano) sono significativamente inferiori rispetto ai cani sani. In particolare la concentrazione di serina è correlata negativamente con il punteggio CCECAI (Canine Chronic Enterpathy Clinical Activity Index), che è un indice di attività clinica delle enteropatie croniche del cane, quindi la concentrazione

plasmatica di questo aminoacido potrebbe rappresentare un nuovo marcatore dell'IBD canina. (Tamura, Ohta, & Kagawa, 2019)
Esistono anche biomarcatori che riflettono il rischio di sviluppare IBD e permettono di valutare la funzione gastrointestinale e possono essere utili nell'indicare l'attività o la gravità della malattia. I biomarcatori con potenziale utilità clinica che sono stati valutati sono funzionali, biochimici e genomici.
I biomarcatori funzionali includono la concentrazione sierica e fecale dell'inibiotore della proteinasi α1 (α1PI), la concentrazione sierica di folato (vitamina B_9) e cobalamina (vitamina B_{12}), che valutano la permeabilità e la funzione adsorbitiva dell'apparato digerente può essere valutata anche la concentrazione fecale di IgA.

I biomarcatori di infiammazione più adatti alla valutazione dell'attività infiammatoria a livello intestinale sono la proteina C reattiva (PCR), un marker non specifico di infiammazione; perinuclear anti-neutrophil cytoplasmic antibodies (pANCA), autoanticorpi sierici contro i componenti dei neutrofili che hanno anche una sospetta cross-reattività nei confronti degli antigeni batterici gastrointestinali; 3-bromotirosina sierica (3-BrY), metabolita stabile della per ossidasi eosinofilica, rilasciato dagli eosinofili dopo la loro attivazione e degranulazione, è un marcatore delle infiammazioni eosinofiliche; N-metistamina (NMH), prodotto stabile del metabolismo dell'istamina, biomarcatore dell'attivazione e della degranulazione dei mastociti, può essere misurato in siero, urina e campioni fecali. (Heilmann & Steiner, Clinical utility of currently available biomarkers in inflammatory enteropathies of dogs, 2018)
Attraverso l'esame ematico si può valutare anche la concentrazione sierica di vitamina D, infatti nei casi di IBD può verificarsi ipovitaminosi D associata ad una minore concentrazione di ioni calcio. (Maunder, Day, Hibbert, & al, 2012) (Bishop, Xenoulis, Suchodolski, & al, 2007) (Lalor, Schwartz, Titmarsh, & al, 2014) (Silva & Hall, 2009)(Heilmann & Steiner, Clinical utility of currently available biomarkers in inflammatory enteropathies of dog

Anche l'esame delle feci è un esame poco costoso e non invasivo ed è importante per eliminare altre cause di infiammazione della mucosa, come nematodi, tricuridi, *Giardia*, e batteri patogeni, inoltre esistono anche biomarcatori come la calprotectina, espressa e rilasciata dai macrofagi e neutrofili attivati che gioca un

ruolo fondamentale nell'infiammazione acuta e cronica, e la calgranulina C che vengono misurati direttamente da campioni fecali. (Fetz, Steiner, Broussard, & al, 2005) (Grellet, Heilmann, Lecoindre, & al, 2013) (Heilmann, Nestler, Schwarz, & al, 2019)

La diagnostica per immagini, associata ai sintomi clinici aiutano il clinico alla scelta della metodica più appropriata per la biopsia. La radiografia può essere utile per ritrovare anomalie anatomiche, ma è insignificante nel caso delle IBD, anche studi con contrasto raramente aggiungono maggiori informazioni. L'esame ultrasonografico può documentare se la patologia è limitata ad un tratto dell'apparato gastroenterico oppure è diffusa, inoltre è in grado di identificare se sono coinvolti altri organi, permette la valutazione dello spessore delle pareti intestinali e l'eventuale coinvolgimento dei linfonodi mesenterici. Il riscontro dell'aumento dello spessore della parete intestinale è segno di infiammazione, ma non è un segno patognomonico di IBD. L'eterogeneità della mucosa è in linea con l'infiammazione o con ascessi criptici, mentre la striatura è riferibile alla dilatazione linfatica.
(Gladwin, Penninck, & Webster, 2014) (Gaschen, Kircher, Stuessi, & al, 2008) (Gaschen & Kircher, Two-dimensional grayscale ultrasound and spectral Doppler waveform evaluation of dogs with chronic enteropathies, 2007) (Gaschen, Kircher, & Wolfram, Endoscopic ultrasound of the canine abdomen, 2007)

La biopsia è necessaria per documentare l'infiammazione intestinale ed è essenziale per diagnosticare l'IBD.
L'endoscopia è la metodica più sicura per ottenere le biopsie, è infatti mininvasiva, permette biopsie multiple e il tempo di convalescenza è minimo, però presenta alcune limitazioni, come la necessità di sottoporre l'animale ad anestesia generale. I campioni possono essere raccolti solo nel segmento prossimale e non sono a tutto spessore. Per questa metodologia diagnostica, inoltre, è necessaria anche una strumentazione costosa e la necessità di operatori altamente specializzati.
In alcuni casi, è necessaria la biopsia chirurgica a tutto spessore, anche se la procedura è più invasiva e la deiscenza può essere problematica, soprattutto se è presente un'ipoproteinemia grave.

La valutazione istopatologica del materiale della biopsia rimane il *gold standard* per la diagnosi di infiammazione intestinale e in base alle lesioni riscontrate si può dare un nome specifico all'IBD. Tuttavia i limiti dell'interpretazione istopatologica delle biopsie intestinali sono riconosciuti: la qualità dei campioni può variare, possono esserci pareri contrastanti tra patologi, oppure è difficile differenziare il linfoma dalla grave infiltrazione infiammatoria. Sono stati suggeriti schemi di classificazione istologica e criteri standardizzati, per cercare di eliminare questi potenziali errori di interpretazione. Un sistema di punteggio endoscopico è stato pubblicato dal WSAVA GI Standardization Group (World Small Animal Veterinary Association GastroIntestinal) per cercare di ottenere affidabilità nella valutazione soggettiva di eritema mucosale, irregolarità, e friabilità, (Day, Bilzer, Mansell, & al, 2008) simile al sistema standardizzato di classificazione istologica per l'IBD del piccolo e grosso intestino nell'uomo. Queste linee guida sono un modello che consente di confrontare in maniera oggettiva i singoli risultati con un punto di riferimento, inoltre sono destinati a consentire studi comparativi e prospettici per identificare quali cambiamenti sono importanti nella definizione istologica dell' IBD e quindi comprendere la correlazione tra gravità clinica e istologica.
È importante notare che l'infiammazione delle mucose nelle biopsie endoscopiche è ampiamente descritta, sottolineando sia i cambiamenti architettonici, sia il numero di cellule infiammatorie nella lamina propria. Questo aumento della cellularità potrebbe essere una risposta reattiva, ma l'evidenza di danni della mucosa è necessaria per confermare l'infiammazione. (Casamian-Sorrosal, Willard, Murray, & al, 2010) (Irom, Sherding, Johnson, & al, 2014) (Jones, Maddox, Ridgway, & al, 2013) (Slovak, Wang, Morrison, & al, 2014) (Procoli, Motskuela, Keyte, & al, 2013) (Lopez, Planellas, Majo, & al, 2013) (Jergens, Evans, Ackermann, & al, 2014)

Gli indici di attività clinica, CIBDAI (Canine Inflammatory Bowel Disease Activity Index) e CCECAI (Canine Chronic Enteropathy Clinical Activity Index) (tabella 3) aiutano a quantificare la gravità dell'IBD e mostrano correlazioni con i risultati ecografici. Essi aiutano i ricercatori a valutare la risposta al trattamento e confrontare gli studi.
L'indice di attività dell'IBD è correlato alla gravità istologica e alle concentrazioni sieriche delle proteine di fase acuta, come la proteina C-reattiva. La misurazione

delle proteine di fase acuta potrebbe essere utile anche nel monitoraggio della risposta al trattamento. Il CCECAI è una modificazione del CIBDAI che include la concentrazione sierica di albumina, la presenza di ascite e prurito. (Gaschen, Kircher, Stuessi, & al, 2008) (Allenspach, Wieland, Grone, & al, 2007) (Rychlik, Nieradka, Kander, & al, 2012)

Il sistema di punteggio semplificato mostra una maggiore utilità nella correlazione delle caratteristiche istopatologiche con l'attività clinica dell'IBD. (Allenspach, Mochel, Du, & al., 2019)

Tabella 3: indici per la valutazione obiettiva della gravità dell'IBD

funzione	CIBDAI	punteggio	CCECAI	punteggio
attività	normale	0	normale	0
	leggera diminuzione	1	leggera diminuzione	1
	moderata diminuzione	2	moderata diminuzione	2
	severa diminuzione	3	severa diminuzione	3
appetito	normale	0	normale	0
	leggera diminuzione	1	leggera diminuzione	1
	moderata diminuzione	2	moderata diminuzione	2
	severa diminuzione	3	severa diminuzione	3
vomito	no	0	no	0
	1/settimana	1	1/settimana	1
	2-3 /settimana	2	2-3 /settimana	2
	>3/settimana	3	>3 /settimana	3
consistenza delle feci	normale	0	normale	0
	soffici, con sangue e/o muco	1	soffici, con sangue e/o muco	1
	molto morbide	2	molto morbide	2
	diarrea acquosa	3	diarrea acquosa	3
frequenza delle evacuazioni	normale	0	normale	0
	2-3/giorno	1	2-3/giorno	1
	4-5/giorno	2	4-5/giorno	2
	>5/giorno	3	>5/giorno	3
perdita di peso	normale	0	normale	0
	leggera (<5%)	1	leggera (<5%)	1
	moderata (5-10%)	2	moderata (5-10%)	2
	severa (>10%)	3	severa (>10%)	3
albumina sierica			> 20 g/l	0
			15-19,9 g/l	1
			12-14,9 g/l	2
			< 12 g/l	3
ascite o edema periferico			no	0
			leggero	1
			moderato	2
			severo	3
prurito			no	0
			occasionale	1
			stop durante il sonno	2
			risvegli dati dal prurito	3
punteggio finale	clinicamente insignificante	0-3	clinicamente insignificante	0-3
	IBD lieve	4-5	IBD lieve	4-5
	IBD moderata	6-9	IBD moderata	6-9
	IBD grave	≥9	IBD grave	≥9

Enterite linfoplasmacellulare (LPE)

L'enterite linfoplasmocitaria è la manifestazione istologica più comune di infiammazione intestinale, caratterizzata dall'infiltrazione diffusa di linfociti e cellule plasmatiche nella lamina propria della mucosa del piccolo intestino associata a cambiamenti architettonici della stessa.

La causa definitiva di questa malattia rimane sconosciuta, ma le ipotesi più comuni sono:

- Immunomediata;
- Parassitaria;
- Cause alimentari.

Al giorno d'oggi, le interazioni tra il sistema immunitario delle mucose, suscettibilità genetica dell'ospite e fattori ambientali sono implicati come causa di infiammazione intestinale.

Questa patologia si riscontra spesso in alcune razze di cani e provoca un'enteropatia proteino-disperdente che colpisce prevalentemente gli animali anziani ed è molto rara in soggetti di età inferiore ai due anni. (da Silva, da Silva, Araujo, & al, 2010) (Milena, Krstic, Krstic, & al, 2012)

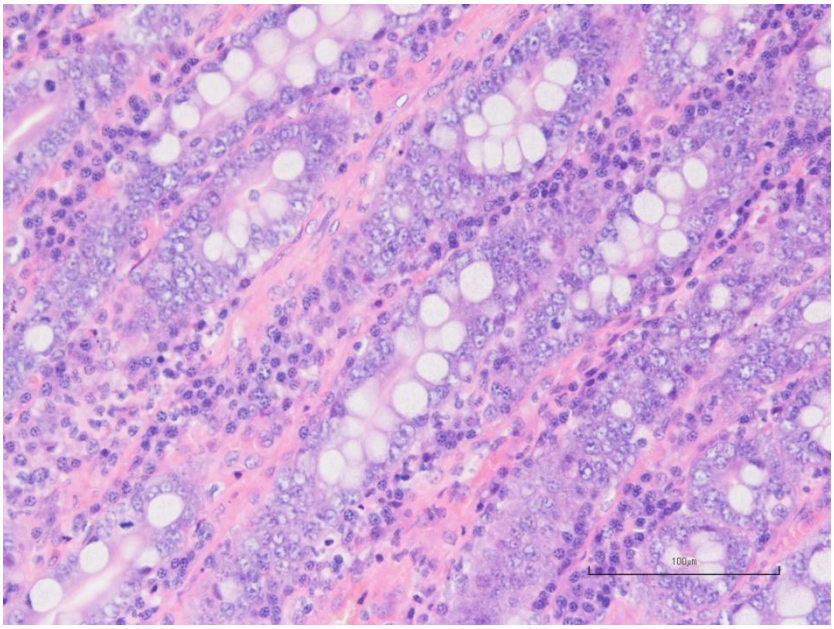

Figura 3: Enterite Linfoplasmacellulare (E-E, 20X) (Anatomia Patologica Veterinaria-Parma).

Le alterazioni cellulari nell' LPE riguardano un aumento dei linfociti T, di plasmacellule, di macrofagi e di granulociti nella lamina propria (figura 3); l'entità di queste alterazioni variano in rapporto alla gravità della malattia stessa.
Sono state dimostrate anche diversità dell'espressione genica di citochine e chemochine tra pazienti affetti da IBD e animali sani. I valori di proteine di fase acuta che rientrano dopo il trattamento sono indice di una risposta infiammatoria. Può essere presente anche fibrosi mucosale. (Peters, Helps, Calvert, & al, 2005) (Waly, Peters, Day, & al, 2014)

I segni clinici di LPE non sono patognomonici e includono diarrea cronica e perdita di peso. Può essere presente anche vomito cronico, generalmente biliare, essendo secondario alla gastrite data dal reflusso duodeno gastrico e all'incompetenza del piloro, probabilmente provocato dall'infiammazione del piccolo intestino. (García-Sancho, Rodríguez-Franco, Sainz, & al, 2005)
Nel caso in cui vi sia anche perdita di proteine, si possono riscontrare anche i sintomi ad essa riferibili, come ascite e edema periferico.

L'approccio diagnostico all'LPE è uguale a quello ogni enteropatia cronica, ma la diagnosi definitiva è data dall'istopatologia, che evidenzia un aumento del numero di linfociti e plasmacellule in associazione a cambi dell'architettura della mucosa, senza però mettere in evidenza una causa sottostante. In alcuni casi può essere presente una parziale o completa atrofia dei villi, con loro fusione e ascessi criptici.

La distinzione tra grave LPE e linfoma alimentare risulta a volte difficile, possono esserci differenze anche tra biopsie endoscopiche e campioni post-mortem dello stesso soggetto. Tali discrepanze possono verificarsi in quanto le due condizioni possono essere presenti in concomitanza e perché l'infiammazione intestinale cronica può esitare in una trasformazione maligna oppure perché un linfoma non molto grave inizialmente potrebbe essere diagnosticato in maniera errata.

Enterite eosinofilica (EE)

La seconda causa più comune di IBD idiopatica è rappresentata dall'enterite eosinofilica. L'infiammazione spesso coinvolge anche lo stomaco (gastroenterite eosinofilica) e/o il colon. Di solito la malattia si manifesta in maniera diffusa, ma sono riportati anche casi di sola enterite eosinofilica.
Istologicamente si può notare un disturbo dell'architettura mucosale (ad esempio atrofia dei villi) con un aumento dell'infiltrato infiammatorio, soprattutto eosinofili senza nessuna causa nota che giustifichi la presenza di tale infiltrato.

Questa malattia potrebbe essere sovradiagnosticata a causa della notevole variabilità del numero di eosinofili nei cani, anche sani. Come per altre cause di IBD idiopatica, questa deve essere diagnosticata solo dopo aver escluso altre eziologie, in questo caso devono essere escluse malattie che causano un aumento del numero di eosinofili, come le parassitosi o le enteropatie alimentari. (Hebert, 2001) (Lyles, Panciera, Saunders, & al, 2009)

L'enterite eosinofilica si può riscontrare in cani di qualsiasi razza ed età, con maggior frequenza in animali giovani. Boxer, Dobermann e Patore Tedesco sono maggiormente predisposti e soprattutto il Pastore Tedesco può presentare anche disordini eosinofilici sistemici.

I sintomi clinici dipendono dal tratto dell'apparato gastroenterico colpito e includono vomito, diarrea del piccolo e del grosso intestino. L'erosione e l'ulcerazione mucosale associata ad emorragie compare più frequentemente nei casi di enterite eosinofilica rispetto alle altre forme di IBD, quindi ematemesi, melena ed ematochezia si possono riscontrare, in casi gravi si associa anche perdita di proteine e, seppur raramente, perforazioni spontanee del tratto gastroenterico.

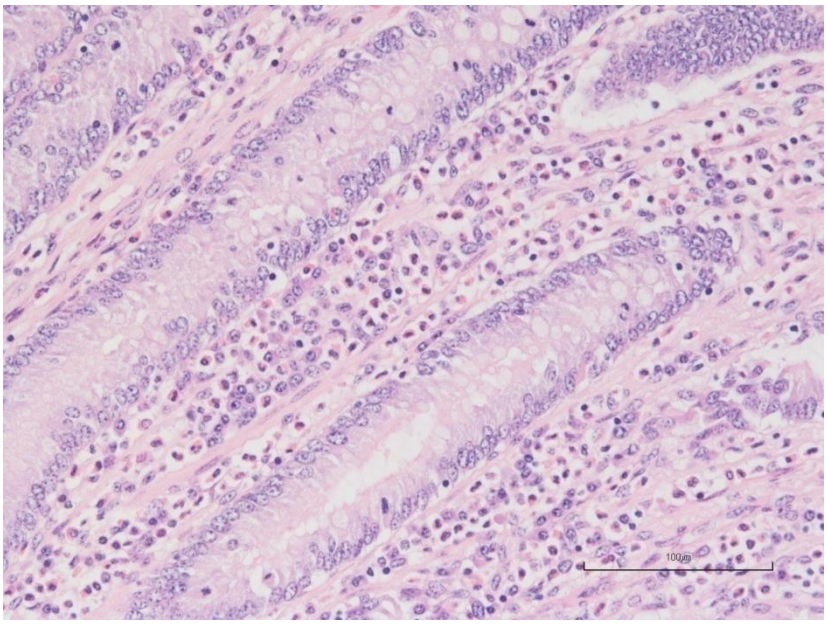

Figura 4: Enterite eosinofilica (E-E, 20X) (Anatomia Patologica Vetetrinaria- Parma).

L'infiltrato eosinofilico (figura 4) può essere attribuito a sensibilità alimentari, endoparassiti oppure può essere idiopatico ed è probabilmente il risultato della produzione locale e sistemica di citochime e chemochine, come IL-5, ed eotassine, prodotte delle cellule Th2. Questo infiltrato può anche essere considerato un effetto paraneoplastico di tumori mastocitari e, a volte, di linfoma.
Gli eosinofili sono granulociti multifunzionali che, dopo l'attivazione, giocano un ruolo critico nel determinare il rilascio di citochine e chemochine. Le proteine granulari rilasciate in corso di infiammazione sono citotossiche e possono contribuire al danno e alla disfunzione dei tessuti. (Bastan, Rendahl, Seelig, & al, 2018)

Anche in questo caso la diagnosi si basa sui reperti istopatologici e sull'esclusione di altre cause che possono dare iperproduzione di eosinofili a livello mucosale.
La prognosi nei casi di enteropatia eosinofilica idiopatica è riservata, poichè nonostante un possibile primo miglioramento terapeutico, le ricadute sono frequenti.

Enterite neutrofilica

Sebbene i neutrofili siano presenti normalmente nella mucosa intestinale, e nell'uomo siano le prime cellule che infiltrano la mucosa di pazienti affetti dal morbo di Crohn, l'enterite neutrofilica nel cane è rara.

Normalmente quando si ritrova una predominanza di neutrofili nella mucosa intestinale all'esame istologico, si agisce con un trattamento antibiotico prima del trattamento immunosoppressivo, data la potenziale causa infettiva; recenti studi hanno infatti dimostrato che è presente una correlazione tra enterite neutrofilica e infezioni di *C. jejuni* e *Salmonella* nei cani. (Poppert, Haas, Yildiz, & al, 2008) (German, Hall, & MJ, Immune cell populations within the duodenal mucosa of dogs with enteropathies, 2001)

Enterite granulomatosa

Una rara forma di IBD è l'enterite granulomatosa, caratterizzata dall'infiltrazione di macrofagi nella mucosa, che esitano nella formazione di granulomi. La distribuzione di questa infiammazione può essere irregolare ed è spesso associata all'attacco e all'invasione di *E. Coli*. Questa condizione è probabilmente la stessa dell'enterite regionale nella quale sono stati riportati granulomi ileali. (Romanucci, Malatesta, Guardiani, & al., 2008) (Simpson, Dogan, Rishniw, & al, 2006)

Enterite proliferativa

L'enterite proliferativa è caratterizzata da ipertrofia segmentale della mucosa intestinale, è una condizione rara nei cani ed è possibile riscontrare un' eziologia infettiva sottostante.

Forme di IBD razza-specifica

Forme di IBD idiopatica sono riscontrabili in tutti i cani di razza, con maggior predisposizione per alcune razze.

Mentre la stessa eziopatogenesi di infiammazione intestinale potrebbe essere valida per tutti i cani, alcune disfunzioni genetiche/immunitarie proprie di alcune razze possono aumentare il rischio di malattia, ad esempio, nel Pastore Tedesco, è stato dimostrato il polimorfismo nei geni di codificano i TLRs, suggerendo quindi una base genetica.

Rottweiler, Yorkshire Terriers e Lundehunds sono predisposti a infiammazioni intestinali che di solito sono associate a dilatazione dei capillari linfatici, quindi

classificate come linfangectasie primarie. Anche altre razze di cani sono inclini a infiammazioni intestinali idiopatiche, ma le caratteristiche delle loro condizioni non permettono di formulare la diagnosi di una IBD universalmente riconosciuta. (Ohmi, Ohno, Uchida, & al, 2011)

Enteropatia del Basenji

È forma ereditaria di grave enterite linfoplasmacellulare. Il metodo di trasmissione non è ancora totalmente noto. È stato paragonato alla malattia immunoproliferativa del piccolo intestino dell'uomo, perché entrambe le condizioni prevedono un'intensa infiammazione intestinale, inoltre è associata a gammopatia e predispone al linfoma. Le lesioni intestinali sono caratterizzate dall'aumento di linfociti T. I sintomi più comuni sono diarrea cronica e progressiva emaciazione; può verificarsi, anche se raramente, una perforazione spontanea dell'intestino. In aggiunta all'enteropatia può verificarsi anche gastrite linfoplasmacellulare con ipergastrinemia e iperplasia della mucosa. Spesso si registrano ipoalbuminemia e perdita di proteine.

L'approccio diagnostico è lo stesso delle IBD idiopatiche e dipende dall'esame istopatologico dei campioni bioptici.

Il trattamento è in genere infruttuoso, anche se in alcuni casi si raggiunge la remissione se la terapia viene impostata in maniera precoce e intensiva. (Breitschwerdt, 1992)

Enterite linfoplasmacitaria e ipocobalaminemia nello Shar-Pei

È stato riconosciuto che questa razza è predisposta all'enterite linfoplasmocitaria e spesso, ad essa, si associa una grave ipocobalaminemia. Si sospetta una causa genetica, che tuttavia non è ancora stata dimostrata. (Gruetzner, Heilmann, Cranford, & al, 2015)

Linfangectasia

La linfangectasia intestinale è una notevole dilatazione associata a disfunzione dei vasi linfatici intestinali; la loro rottura comporta perdita di linfa ricca di proteine all'interno del lume intestinale, con conseguente enteropatia proteino-disperdente e ipoproteinemia. Nello stesso momento si ha perdita di linfociti che porta ad immunodeficienza e di conseguenza aumenta la probabilità di contrarre malattie e lo sviluppo di forme neoplastiche.

Le predisposizioni di razza supportano una suscettibilità genetica nel Soft Coated Wheaten Terrier, nel Norwegian Lundehund, nello Yorkshire Terrier, nel Maltese e nello Shar-Pei.

La linfangectasia è spesso considerata una patologia congenita, sebbene i segni clinici non siano presenti alla nascita. (Craven & Washabau, 2019) La linfangectasia può essere una malattia primaria o può svilupparsi secondariamente a ostruzione linfatica.
La linfangectasia primaria è solitamente limitata all'intestino, sebbene possa far parte di un'anomalia linfatica più diffusa. A volte, alla linfangectasia, è associata l'infiammazione delle mucosa, poiché la linfa è presumibilmente un irritante del tessuto locale e questo può portare anche a formazione di granulomi. Non è chiaro quale sia l'evento principale, se la perdita di linfa causi infiammazione e formazione di granulomi oppure se la linfangite causi ostruzione linfatica.
La linfangectasia secondaria è causata da ostruzione linfatica intestinale, che a sua volta potrebbe essere causata da:

- Infiltrazione/ostruzione dei linfatici a causa di un processo infiammatorio, fibroso o neoplastico;
- Ostruzione del dotto toracico;
- Insufficienza cardiaca destra a causa di insufficienza cardiaca congestizia o tamponamento cardiaco.

(Lecoindre, Chevallier, & Guerret, Protein-losing enteropathy of non neoplastic origin in the dog: a retrospective study of 34 cases, 2010) (Simmerson, Armstrong, Wunschmann, & al, 2014) (Rodriguez-Alarcon, Beristain-Ruiz, Perez-Casio, & al, 2012) (Watson VE, 2014)

Le manifestazioni cliniche della linfangectasia sono in gran parte attribuibili agli effetti della perdita linfatica a livello enterico e della conseguente ipoproteinemia, mentre le altre funzioni intestinali rimangono invariate.
È solito ritrovare diarrea, steatorrea, perdita di peso associate a polifagia, occasionalmente si verificano vomito, letargia e anoressia. I segni e i sintomi non sono sempre facilmente riconoscibili a causa del carattere fluttuante e intermittente.

La linfangectasia è stata associata a epatopatia granulomatosa, a gastrite cronica e a carcinoma gastrico. (Brooks, 2005)

La diagnosi si basa sugli esami ematici che mostrano panipoproteinemia, ipocolesterolemia e linfopenia a causa della loro perdita, dato che la linfa è ricca di lipoproteine e linfociti. Sono inoltre segnalate ipomagnesiemia e ipocalcemia, che potrebbero suggerire un malassorbimento di vitamina D e calcio e potrebbero essere coinvolte nella perdita di proteine leganti la vitamina D.
Ecograficamente si possono notare striature iperecogene nella mucosa. I risultati macroscopici dell'endoscopia includono la presenza di essudato bianco latteo e goccioline lipidiche bianche o rigonfiamenti della mucosa, che probabilmente sono il risultato della distensione della punta del villo con il chilo (figura 5).

Figura 5: aspetto endoscopico del duodeno di un cane con linfangectasia. Si notano i vasi linfatici di colore bianco.

Alla laparotomia esplorativa, la maggior parte dei cani mostra anomalie gravi, tra cui intestino tenue ispessito, linfatici dilatati (nel mesentere e nella sierosa intestinale) e, occasionalmente, aderenze.
Anche i linfonodi mesenterici possono essere aumentati di volume e vi si osservano spesso masse nodulari giallo-bianche dentro e attorno, queste masse sono lipogranulomi, costituiti da accumuli di macrofagi carichi di lipidi che sembrano derivare da uno stravaso perilinfatico di chilo o sono associati a linfangite.

La diagnosi definitiva più affidabile è data dalla biopsia a tutto spessore, ma i rischi associati ad una chirurgia esplorativa in cani malnutriti e ipoproteinemici sono molto alti.
I cambiamenti istopatologici caratteristici comprendono la dilatazione dei linfatici sia a livello mucosale che nella sottomucosa. La linfangectasia vera deve essere distinta dalla normale dilatazione postprandiale dei linfatici e dalla dilatazione secondaria notata occasionalmente in caso di IBD.
(Simmerson SM, 2014) (Pollard, Johnson, Pesavento, & al, 2013) (Larson, Ginn, Bell, & al, 2012)

Neoplasie del piccolo intestino

L'adenocarcinoma, i tumori della muscolatura liscia e altri tumori delle cellule stromali sono comuni nei cani, mentre sono rari i fibrosarcomi intestinali, lo shwannoma e i tumori neuroendocrini.

Come nel caso delle enteropatie croniche, anche nei tumori i sintomi sono simili, si può riscontrare perdita di peso, soprattutto se il tumore è maligno, oppure anoressia, diarrea, melena, vomito, dolore/fastidio addominale, versamento addominale e anemia. Altre conseguenze sono più rare, come intussuscezione, perforazione o altri effetti paraneoplastici.

Ecograficamente si riscontra una perdita della normale stratigrafia delle pareti intestinali. Gli esami citologici effettuati mediante agoaspirato mostrano una specificità circa del 70% in riferimento alla valutazione istologica.

La diagnosi si basa sulla ricerca di masse intestinali o di ispessimenti che si possono valutare alla palpazione, ma anche attraverso la diagnostica per immagini. La diagnosi definitiva è sempre da rimandare alla biopsia e alla valutazione istologica. (Frgelecova, Skoric, Fictum, & al, 2013)

Linfoma intestinale

Il linfoma è la neoplasia più comune nel cane e il tratto gastrointestinale è il sito extranodale più comune.

Il linfoma intestinale è caratterizzato da un' infiltrazione nella mucosa, sottomucosa e nell'epitelio di linfociti neoplastici che invadono l'intestino in modo diffuso o focale. L'infiltrazione focale può essere nodulare o circonferenziale, ma la distribuzione diffusa è la più comune. Le forme focali possono causare ostruzione, mentre quelle diffuse causano più frequente malassorbimento e PLE. (Yamamoto & Schiestl, 2014) (Gieger, 2011)

Per i patologi differenziare IBD e simili condizioni non neoplastiche da linfoma intestinale a piccole cellule è molto difficile in quanto istologicamente le patologie possono essere molto simili, se non addirittura sovrapponibili, per questo motivo per la diagnosi è necessario utilizzare l'immunoistochimica, metodo complesso e altamente specifico per la rilevazione di determinati antigeni presenti nel tessuto o nelle cellule da esaminare. (Couto, Moore, Zwingenberger, Willcox, & Skorupski, 2018)

I soggetti più colpiti sono cani di mezza età o anziani, prevalentemente maschi.
Le caratteristiche comuni sono la perdita di peso, la diarrea cronica e la progressiva inappetenza, si possono notare anche vomito, ematemesi e melena. Alla palpazione addominale si può notare un ispessimento intestinale diffuso, linfadenopatia mesenterica e dolore alla palpazione. Una concomitante epatospenomegalia e linfadenopatia generalizzata sono indicativi di linfoma multicentrico. Possono essere presenti anche segni riferibili alla perdita di proteine se il linfoma è molto sviluppato. (Ozaki, Yamagami, Nomura, & al., 2006) (Sobczynska-Rak, Polkowska, Smiech, & al, 2008)
Così come nei casi di malassorbimento e enteropatie proteino-disperdenti, anche nel caso di linfoma alimentare può verificarsi una perforazione intestinale, con conseguente peritonite.
Nei soggetti affetti da linfoma alimentare è comune riscontrare anemia e neutrofilia, nelle sindromi paraneoplastiche si riscontra anche eosinofilia. Nei cani è spesso riscontrabile panipoproteinemia, sebbene il linfoma possa causare iperglobulinemia da gammopatia monoclonale. (Marchetti, Benetti, Citi, & al, 2005) (Cook, Wright, Suchodolski, & al, 2009) (Ederli, Rocha, Guidi, & al, 2009)
L'ecografia può dimostrare un ispessimento focale o diffuso della parete intestinale, con o senza la perdita della stratigrafia propri dell'intestino, e la linfadenopatia mesenterica inoltre facilita il prelievo citologico mediante ago aspirato. È anche comune riscontrare la presenza di strisce iperecogene ed effusioni, comuni anche nel caso di linfangectasia e enteropatie proteino-disperdenti. (Couto, Moore, Zwingenberger, Willcox, & Skorupski, 2018)
Endoscopicamente non sempre si riescono a distinguere le lesioni da IBD da quelle di linfoma alimentare, è sempre necessaria l'analisi istopatologica. (Frances, Lane, & Lenard, 2013) Per la diagnosi è preferibile un campione istologico a tutto spessore, anche se questa metodologia è spesso pericolosa per questi pazienti, già molto debilitati.
Nonostante la diagnosi istopatologica sia considerata il "*gold standard*", ci sono notevoli difficoltà nel differenziare un linfoma alimentare da una grave enteropatia proteino-disperdente, soprattutto se la biopsia è stata effettuata per via endoscopica.

Adenoma e adenocarcinoma intestinale

Nel cane sia l'adenoma che l'adenocarcinoma si riscontrano più frequentemente nel grosso intestino e nel piccolo intestino hanno maggiore predilezione per il duodeno.

Gli adenocarcinomi sono più frequenti nei cani anziani e sono più facilmente riscontrabili sottoforma di placche o lesioni stenotiche anulari, mentre gli adenomi sono più facilmente polipoidi. (Bowen, Mundy, Tivers, & al, 2012) (Fernandes, Zardo, de Sousa, & al, 2011) Gli adenocarcinomi sono localmente infiltranti e possono estendersi alla sierosa e al mesentere, oltre che metastatizzare ai linfonodi locali e alla cavità peritoneale, anche per via ematogena.

I segni clinici riguardano l'ostruzione parziale o la peritonite in caso di perforazione, possono essere presenti melena e anemia nel caso in cui vi siano ulcerazioni significative. Alla palpazione addominale si può rilevare un ispessimento focale dell'intestino. La diagnostica per immagini può delineare l'eventuale lesione, che poi può essere campionata attraverso agoaspirato, anche se il miglior modo per raggiungere la diagnosi, anche in questo caso, rimane la biopsia chirurgica. (Penninck, Smyers, Webster, & al., 2003) (Fernandes, KM, de Sousa, & al, 2011)

Tumori della muscolatura liscia

I tumori dei muscoli lisci del piccolo intestino (leiomioma e leiomiosarcoma) sono tumori non comuni nei cani, e colpiscono prevalentemente i soggetti anziani.

Si riscontrano più tipicamente nel digiuno e nel cieco. Sono normalmente tumori nodulari.

È difficile distinguere istologicamente i tumori maligni da quelli benigni, anche perché la diffusione metastatica del leiomiosarcoma a fegato e linfonodi locali è rara. (Cohen, Post, & Wright, 2003) (Maas, Ter Haar, Van Der Gaag, & al, 2007)

La presentazione clinica può variare e include vomito, diarrea, anoressia, poliuria e polidipsia, melena e perdita di peso, risultato dell'azione locale del tumore, tuttavia sono stati riportati anche effetti paraneoplastici, come l'ipoglicemia o eritrocitosi.

Per la diagnosi, radiografie e soprattutto l'ecografia possono aiutare nell'identificazione della massa tumorale. L'endoscopia non sempre riesce ad arrivare al sito di lesione e per la diagnosi è preferibile una biopsia ottenuta tramite laparotomia che si riscopre utile anche per la rimozione della massa, che è il trattamento terapeutico più adeguato. (Schwandt, 2008) (Sato, Hikasa, Morita, & al, 2002)

TERAPIA

Il raggiungimento di una diagnosi permette, una volta ottenuta la diagnosi di certezza, di formulare una terapia volta a trattare la causa del problema piuttosto che al solo sintomo, questo è necessario anche per raggiungere la remissione della malattia nel più breve tempo possibile e per un periodo il più lungo possibile.
È importante inserire il paziente in una categoria di gravità clinica e, valutando la compliace dei proprietari, dare agli stessi un indirizzo prognostico.

Terapia specifica

Una volta raggiunta la diagnosi, deve essere formulata un' appropriata terapia causale, anche se questo non è sempre possibile, come nel caso delle IBD. È importante scegliere una terapia precisa per ogni singola patologia cercando di raggiungere il minimo dosaggio utile. È importante, valutando la disponibilità del proprietario, trovare la migliore interazione possibile tra farmaci, dieta, "integratori".

Antielmintici

All'esame copromicroscopico cui sono sottoposte le feci degli animali che presentano una sintomatologia enterica cronica, possono essere ritrovati parassiti o loro uova; per questo motivo è importante effettuare una terapia antielmintica, anche in caso di negatività dell'esame stesso.
C'è un vasto numero di cestodi, trematodi e nematodi che sono associati a malattie gastrointestinali nel cane e spesso questi parassiti possono infestare anche l'uomo, per questo motivo il trattamento farmacologico è d'obbligo e ha anche una connotazione di salute pubblica.
Sono presenti una vasta gamma di antielmintici efficaci contro i nematodi e le eventuali reazioni avverse sono rare e di lieve entità.

Le principali classi di antielmintici sono:

- Benzimidazoli e probenzimidazoli: antielmintici ad ampio spettro;
- Macrolidi: che hanno effetti tossici contro i nematodi gastrointestinali e prevengono l'infestazione da *Dirofilaria immitis*, possono essere utilizzati anche contro i parassiti esterni.
- Piperazina: ha azione contro gli elminti e nelle infestazioni da ascaridi.

(Lynn, 2011) (Lappin, 2013)

Contro i coccidi, il farmaco che ha dimostrato avere maggiore efficacia nel cane è il Toltrazuril, un coccidiocida che agisce verso tutti gli stadi ed ha azione anche contro i nematodi. (Dubey, 2019)

Per le infestazioni da *Giardia*, il Metronidazolo è il farmaco più comunemente utilizzato, ma possono essere utilizzati anche il Fenbendazolo, il Nitozoxanide ed è stato recentemente valutato l'effetto del Secnidazolo, dimostrando ottimi risultati. (Cheung, Russo, Maher, Malik, & Šlapeta, 2019) (Beck & Arndt, 2014)

Antibiotici

Nelle diarree croniche i sintomi e i segni clinici non sono generalmente correlabili a infezioni, contrariamente a quanto succede nelle forme acute.

Gli antibiotici sono spesso utilizzati come una delle componenti principali del trattamento sequenziale per cani con enteropatie croniche.
Il ruolo del trattamento antibiotico nelle enteropatie croniche è soprattutto quello di contrastare gli effetti della disbiosi microbica, che iniziano e guidano la risposta infiammatoria dell'ospite. (Makielski, Cullen, O'Connor, & Jergens, Narrative review of therapies for chronic enteropathies in dogs and cats., 2019)

I farmaci preferiti per il trattamento della diarrea sono quelli poco o per nulla assorbiti, in quanto l'obbiettivo del trattamento è quello di limitare l'effetto del farmaco al lume gastrointestinale.
È importante ricordare che l'utilizzo di antibiotici per via orale per trattare diarrea può essere causa di diarrea, in quanto possono creare disbiosi. (Bartlett, 2002) (Papich, 2013)

Negli animali con enteropatie croniche gli antibiotici maggiormente utilizzati sono:

- Metronidazolo (10-20 mg/kg PO BID) il cui ruolo è quello di diminuire i batteri patogeni a favore di una maggiore crescita di batteri benefici, quindi favorisce la salute gastrointestinale agendo sul microbiota. (Igarashi, Maeda, Ohno, Horigome, Odamaki, & Tsujimoto, 2014)
- Tilosina (5-20 mg/kg SID-BID) soprattutto in combinazione con la dieta, e per un periodo di almeno 10 giorni, ha portato ad un miglioramento della consistenza delle feci in animali con enteropatia cronica per un lungo periodo. (Westermarck, Frias, & Skrzypczak, 2005)
- Rifaximina (25 mg/kg BID) rappresenta una valida alternativa al metronidazolo per la terapia e la remissione clinica dei sintomi dell'IBD nel cane, in associazione ad altri farmaci immunomodulanti. (Menozzi, Dall'Aglio, Quintavalla, Dallavalle, Meucci, & Bertini, 2016)

Terapia dietetica

Prima di intraprendere una terapia dietetica è importante avere una corretta anamnesi circa la dieta dell'animale.

Negli animali affetti da allergia o intolleranza alimentare per arrivare alla diagnosi e definire quali siano i cibi che portano a reazioni immunologiche è necessario seguire un iter dietetico, che funge sia da prova diagnostica che da eventuale trattamento terapeutico.
Il principio di una dieta ad esclusione è quello di somministrare all'animale alimenti con i quali non sia mai entrato in contatto o almeno non recentemente, infatti i segni clinici degli animali che soffrono di IBD e allergie o intolleranze alimentari migliorano quando viene cambiata la proteina della dieta.
Il proprietario in questo periodo di verifica deve essere molto attento a somministrare all'animale solo questo cibo e a non dare farmaci, premi o giochi che contengano proteine diverse da quella prescritta.

Le diete ad esclusione possono essere casalinghe o commerciali, monoproteiche classiche o monoproteiche utilizzando proteine idrolizzate, devono essere bilanciate nei loro nutrimenti e quindi attentamente formulate.

È essenziale che le diete siano monoproteiche, quindi che l'alimento contenga una sola fonte di proteine, in quanto esse svolgono il ruolo di allergeni alimentari.
La maggior parte dei protidi alimentari vengono assorbiti nell'intestino tenue, il resto passa nell'intestino crasso, dove vengono metabolizzati da batteri che producono metaboliti, spesso indesiderati.
Le proteine hanno un ruolo importante nella dieta dei carnivori, sono necessarie per la sintesi e la riparazione dei tessuti e sono importanti anche nel metabolismo energetico, sono infatti la seconda più grande riserva di energia nel corpo, dopo il tessuto adiposo.
Il tratto gastroenterico è la principale via di ingresso di proteine, quindi l'equilibrio proteico dipende dalla quantità e qualità di proteine introdotte e dalla capacità dell'apparato digerente di digerirle e assorbirle, i disturbi che ne influenzano l'assorbimento portano infatti velocemente all'esaurimento di proteine di riserva, con conseguente malnutrizione e pesanti ripercussioni sul resto dell'organismo.

Oltre alla dieta monoproteica si può optare per diete idrolizzate, che prevedono il frazionamento delle proteine in componenti di peso molecolare inferiore a quello necessario per suscitare una risposta immunitaria, quindi per abolire completamente la risposta antigenica, i peptidi devono essere di dimensione inferiore a 1kD.
(Cave, Hydrolyzed protein diets for dogs and cats. , 2006) (Mandigers, Biourge, van den Ingh, & al., 2010) (Ricci, Granato, Vascellari, & al, 2013) (Ricci, Hammerberg, Paps, & al, 2010)

Non è stato stabilito un protocollo standardizzato per le prove dietetiche e, anche se le manifestazioni enteriche di allergia alimentare rispondono prima rispetto a quelle dermatologiche, ancora non è nota la durata ottimale di una prova dietetica ad esclusione, è comunque preferibile un periodo di almeno sei settimane.

Per quanto riguarda le diete casalinghe, queste devono essere ben bilanciate e permettere al cane di avere accesso a tutte le sostanze di cui necessitano.
Anche se i cani non hanno un fabbisogno assoluto di carboidrati, questi sono comunque una componente importante nella maggior parte delle diete, il carboidrato predominante nelle diete è l'amido, la cui digeribilità dipende dalla fonte, dal grado e dal tipo di lavorazione che subisce; se ben lavorati mais, grano, riso e orzo possono essere altamente digeribili. Ci sono carboidrati che però devono essere evitati nella dieta, a causa del loro forte potere antigenico, come il lattosio, che può causare diarrea osmotica.
La fibra è una componente essenziale nella dieta del cane, soprattutto alcune classi di fibra possono essere utilizzate per specifici effetti sul canale alimentare. La diversa natura della fibra ha portato a numerose classificazioni, tra cui per solubilità in acqua, per tasso di fermentazione, per frazione digeribile/indigeribile, per capacità di ritenzione idrica e per viscosità.
Le fibre solubili hanno maggiore capacità di trattenere acqua e possono quindi formare un gel nel tratto enterico; un'altra caratteristica importante è la fermentazione della fibra da parte dei batteri intestinali, che produce alcuni effetti benefici:

- Fonte di energia per i colonociti;
- Mantenimento dell'equilibrio normale di fluidi ed elettroliti nell'intestino;

- Mantenimento della motilità del colon e ileo;
- Miglioramento e prevenzione della proliferazione batterica patogena;
- Mantenimento della morfologia ottimale del colon;
- Miglioramento dell'infiammazione intestinale.

Nella gestione dei disturbi del tratto gastrointestinale è molto importante anche il ruolo dei grassi. Ci sono disturbi che reagiscono meglio con basse concentrazioni di grasso ed altre che hanno necessità di ampliare il contenuto lipidico della dieta, tuttavia non solo la quantità, ma anche la qualità del grasso è importante.

Con la dieta si apportano anche vitamine e minerali, le cui concentrazioni possono essere anormali in corso di patologie gastroenteriche. Con la dieta si può cercare di limitare o migliorare la situazione, tuttavia la sola dieta non è sufficiente da sola per ristabilire il normale equilibrio.

Terapia probiotica

Gli animali da compagnia hanno ecosistemi batterici molto estesi e l'equilibrio tra batteri patogeni e benefici ha un importante effetto sulla salute generale dell'animale. (Sanderson, 2013)

I probiotici sono microrganismi vivi che, somministrati in quantità adeguata, apportano un beneficio alla salute dell'ospite.

È importante anche distinguere i probiotici dai prebiotici, che sono sostanze alimentari non digeribili che possono promuovere selettivamente la crescita e/o l'attività di uno o più batteri già presenti nel tratto intestinale, o essere assunti contestualmente al probiotico, i prebiotici più importanti sono l'inulina, gli oligosaccaridi e i disaccaridi indigeribili.

I requisiti per l'utilizzo di probiotici sono: assenza di patogenicità o tossicità, assenza di resistenze ad antibiotici che possono essere trasferibili, resistenza al transito gastrico, capacità di colonizzare l'intestino, vitalità verificabile e stabilità di conservazione.

I meccanismi di azione sono la competizione diretta con i patogeni per i nutrimenti e i siti di adesione, la produzione di sostanze antimicrobiche, l'inibizione selettiva dei siti recettoriali, la modificazione della composizione delle mucine e l'idrolisi delle tossine.

L'utilizzo di probiotici e prebiotici, in medicina veterinaria ha visto una notevole espansione negli ultimi anni, grazie alla crescente conoscenza del microbiota e in parte a causa della riluttanza all'utilizzo di antibiotici per un lungo periodo. Tuttavia, i risultati delle ricerche condotte sull'utilizzo di probiotici in animali con IBD è controverso. (Dandrieux & Mansfield, 2019) (Rossi, Pengo, Caldin, & al, 2014)

Terapia immunosopressiva

La modalità di trattamento più importante nell'IBD idiopatica è l'immunosoppressione, anche se dovrebbe essere utilizzata una volta raggiunta la diagnosi di certezza. Non esistono protocolli standardizzati per la terapia immunosoppressiva, tuttavia la terapia con immunosoppressori prevede l'utilizzo di questi per almeno 6-8 settimane, cercando di ridurre gradualmente il dosaggio fino a sospenderlo; qualora questo, per recidiva dei sintomi, non sia possibile bisogna trovare il dosaggio minimo efficace dei farmaci.

La terapia immunosoppressiva prevede l'utilizzo di:

- Glucocorticoidi: nei cani è usato molto frequentemente il prednisolone, che è il farmaco di scelta in medicina veterinaria, la budesonide è utilizzata occasionalmente. Gli steroidi hanno l'effetto di ridurre l'infiltrato infiammatorio a livello enterico. Gli steroidi hanno però effetti collaterali: il cane potrebbe manifestare poliuria e polidipsia, si può manifestare più agitato o avere maggiore appetito, inoltre potrebbe dimagrire. Questi effetti potrebbero avere una conseguenza sulla compliace del proprietario.
    - Prednisolone: è indicato un dosaggio iniziale di 1-2 mg/kg SC poi PO BID per 6-8 settimane, per poi scalare, anche in base alla risposta clinica e al monitoraggio emato-biochimico. Questo dosaggio è antinfiammatorio/immunosoppressivo ed è il dosaggio di scelta, in quanto è quello che risulta avere meno effetti collaterali; nei cani oltre i 30 Kg di peso, il dosaggio viene calcolato sui m^2 (30 mg/m^2 ogni 12 ore). Nei casi gravi di IBD esso può essere somministrato per via parenterale, a causa del possibile scarso assorbimento per via orale. Il dosaggio viene poi scalato lentamente nelle settimane successive ogni 3-4 settimane. La riduzione del dosaggio viene basata sulla risposta clinica e nei confronti della tollerabilità del farmaco da parte del paziente. Nei cani segni di iperadrenocorticismo iatrogeno sono comuni inizialmente, ma tendono a scomparire una volta ridotto il dosaggio. (Jergens, Crandell, Morrison, & al, 2010)
    - Budesonide: si tratta di un corticosteroide enterico localmente attivo. Solitamente utilizzato nei pazienti con IBD che risultano refrattari o

intolleranti al trattamento con steroidi sistemici. È un glucocorticoide 15 volte più potente del prednisolone. La dose consigliata è varia: si passa da 1 mg/cane per cani di piccola mole e 2 mg/cane per cani di grande mole PO una volta al giorno, a 3 mg/m^2 PO al giorno (circa 0.5-3 mg/cane) (Dye, Diehl, Wheeler, & al, 2013) (Pietra, Fracassi, Diana, & al., 2013) La budesonide ha esercitato importanti effetti antiapoptotici in cani con diversa gravità di IBD, quindi i glucocorticoidi di nuova generazione possono essere utilizzati nel trattamento di malattie gastrointestinali caratterizzate da alti valori dell'indice apoptotico, inclusa l'IBD. (Szweda M, 2017)

Se il paziente in terapia con steroidi manifesta comunque i segni clinici o se si sviluppano importanti effetti collaterali alla terapia steroidea è opportuno inserire fin da subito ulteriori immunosopressori.

- Altri farmaci immunosopressivi: nel caso in cui i segni clinici di IBD si ripresentino costantemente al diminuire del dosaggio di corticosteroidi, si opta per un inserimento dei farmaci citotossici come:
    - Clorambucile: 4-6 mg/m_2 PO die o a giorni alterni per 1-3 settimane, fino alla remissione seguita da diminuzione del dosaggio. Associato al prednisolone è risultato essere più efficace della combinazione azatioprina-prednisolone. Il protocollo clororambucile-prednisolone è più efficace per il trattamento dell'enteropatia cronica e della PLE rispetto alla combinazione azatioprina-prednisolone. (Dandrieux, Noble, Scase, Cripps, & German, 2013)
    - Ciclosporina: 5 mg/kg PO die per un mese, poi a scalare. Ha mostrato un effetto prevedibile e promettente, data l'attività specifica del linfocita T e l'efficacia nel trattamento della fistola perianale canina, ma è molto costosa e, studi umani, hanno dimostrato tossicità e efficacia variabili. La remissione parziale o completa si ha, nella maggior parte dei casi in 4 settimane.
    - Azatioprina: 2 mg/kg PO die per 2-3 settimane, poi scalare a giorni alterni. È comunemente usata in associazione al prendisolone, soprattutto quando la risposta iniziale alla terapia è scarsa o quando gli effetti collaterali dei corticosteroidi sono marcati. Tuttavia l'azatioprina può avere un effetto ritardato (fino a 3 settimane) e,

dato il suo potenziale mielosoppressivo, è necessario un monitoraggio regolare dei parametri ematici.

- Ciclofosfamide ha pochi vantaggi rispetto l'azatioprina e viene utilizzata raramente.

(Allenspach, Rufenacht, Sauter, & al, 2006) (Viviano, 2013) (Allenspach, Rüfenacht, Sauter, & al., 2006)

Terapie innovative

Nel corso degli ultimi anni sono state formulate nuove ipotesi su nuovi trattamenti terapeutici che, come già dimostrato in medicina umana, possono portare beneficio ad animali affetti da enteropatie croniche, soprattutto se refrattarie ai classici trattamenti.

Trapianto fecale

In medicina umana è ormai consolidato il ruolo fondamentale che riveste il microbiota intestinale nella regolazione del metabolismo, nel funzionamento del sistema immunitario e nel mantenimento dell'omeostasi intestinale. Riconoscere che il microbiota gastrointestinale è strettamente coinvolto nel benessere dell'ospite, ha portato all'idea di manipolare i microorganismi intestinali per migliorare la salute .

Il trapianto del microbiota fecale (TMF - Fecal Microbiota Transplant) è un trattamento medico non farmacologico in fase sperimentale, finalizzato a ripristinare una diversità filogenetica nel microbiota.

In medicina umana è ormai consolidato l'impiego del FMT per trattare infezioni ricorrenti da Clostridium difficile e patologie legate alla disbiosi come IBD e la sindrome metabolica.

In medicina veterinaria il FMT è stato recentemente impiegato per trattare una serie di patologie gastrointestinali, non responsive alle comuni terapie mediche, quali IBD idiopatica, enteropatie croniche, colite cronica e infezioni gastrointestinali da Clostridium perfringes.

Nel trapianto del miocrobiota fecale o batterioterapia fecale, il materiale fecale dell'intestino distale viene trasferito da un donatore sano ad un paziente malato, con l'obiettivo di ripristinare una diversità filogenetica nel microbiota, la cui alterazione è fattore causativo o con-causativo di patologia enterica.

I cani donatori vengono selezionati dopo un'accurata visita clinica, attenta valutazione anamnestica recente e remota e approfonditi esami ematologici e fecali.

La soluzione per il trapianto è prodotta con feci fresche emulsionate e poi filtrate. Il trapianto può essere effettuato per via orale, attraverso capsule congelate o per via endoscopica.

Il trapianto eseguito per via endoscopica consente di instillare la soluzione contenente il microbiota fecale nel duodeno e/o nell'ileo e nel colon del paziente; la procedura ideale sarebbe eseguire il trapianto in tutti i distretti raggiungibili.
Il meccanismo che sta alla base del cambiamento e che si accompagna anche alla risoluzione dei segni clinici rimane però non del tutto chiarito.

Purtroppo, in medicina veterinaria, in questo momento, sono presenti solo comunicazioni aneddotiche sull'impiego del trapianto del microbioma fecale per il trattamento delle enteropatie croniche non responsive alle comuni terapie mediche. (Bottero, Benvenuti, & Ruggero, 2017) (Sugita, Yanuma, Ohno, & al, 2019)

Alcuni lavori in medicina umana evidenziano come sia rilevante la qualità e la composizione del microbiota del donatore e come sia variabile tra soggetto e soggetto la composizione del microbiota successivamente al trapianto, inoltre si ipotizza che il trapianto continuativo risulta più efficace del trapianto eseguito una sola volta. (Ianiro, Bibbò, Scaldaferri, & al, 2014)

Cellule staminali allogeniche

Le cellule staminali mesenchimali (MSC), cellule staminali prelevate dal tessuto adiposo addominale di un donatore, hanno dimostrato effetti immunomodulatori e antinfiammatori nella colite e promettenti risultati clinici sono stati ottenuti negli esseri umani con malattia di Crohn e colite ulcerosa.
Il trattamento con una singola infusione di cellule staminali producono effetti benefici in animali con IBD confermata, infatti i punteggi CIBDAI e CCECAI diminuiscono significativamente e la remissione clinica è stata raggiunta, inoltre risulta essere una pratica ben tollerata e non presenta effetti collaterali.
La risposta clinica è visibile dopo due settimane dall'infusione, dopo 6 settimane dal trattamento i punteggi degli indici CIBDAI e CCECAI sono diminuiti significativamente. Dalla ricerca sono risultati miglioramenti anche nell'ipoalbuminemia e nella concentrazione sierica di folati e cobalamina, tuttavia i risultati non hanno dimostrato miglioramento per il valore della proteina C-reattiva. (Pérez-Merino, Usón-Casaús, Zaragoza-Bayle, & al, 2015)

Nuovi farmaci immunosoppressivi derivati dalla medicina umana

In medicina umana sono numerosi i farmaci immunosoppressori che possono essere utilizzati nella terapia delle malattie croniche intestinali e vengono detti "farmaci biologici". Il numero delle sostanze "biologiche" per la terapia delle malattia immunomediate è in costante aumento.

- Molecole anti adesione: portano alla riduzione dell'infiltrazione infiammatoria nell'intestino in corso di flogosi cronica. I linfociti T sono una parte cruciale del sistema immunitario intestinale e il loro numero è controllato principalmente dall'equilibrio tra proliferazione e apoptosi, così come dal reclutamento cellulare della cellule T circolanti nel flusso sanguigno. Questi anticorpi bloccano le molecole di superficie sulle cellule T, regolando la loro capacità di migrare a livello intestinale.
    - Natalizumab
    - Vedolizumab

(Zundler, Becker, Weidinger, & Siegmund, 2017)

- Molecole anti interleuchina: ustekinumab è un antagonista della subunità p40 delle interleuchine IL-12 e IL-23, utilizzato per il trattamento della colite ulcerativa. (Sands, Sandborn, Panaccione, & al., 2019)
- Inibitori delle Janus chinasi: sono in corso di valutazione per il trattamento delle malattie croniche intestinali dell'uomo. Agiscono da mediatori della trasduzione del segnale per le citochine infiammatorie. (Ma, Jairath, & Vande Casteele, 2019)

Terapia non specifica - terapia sintomatica

Non sempre si arriva ad una diagnosi definitiva e di conseguenza ad una terapia causale. È comunque opportuno sottoporre l'animale a terapie non specifiche e i criteri che devono essere presi in considerazione sono:

- Diarrea cronica e/o grave;
- Diagnosi definitiva non imminente;
- Il cliente non desidera procedere nell'iter diagnostico.

(Washabau, Day, Willard, & al, 2010)

La terapia sintomatica prevede l'utilizzo di antiemetici, antidiarroici, antispastici, antimeteorici in base ai sintomi e ai segni clinici che riportati.

- Antiemetici: le principali molecole utilizzate per il controllo del vomito e della nausea in animali che presentano una sintomatologia clinica cronica sono:
    - Metoclopramide: D_2-antagonista
    - Ondansetron: 5-HT_3- antagonista. È il migliore antiemetico e antinausea.
    - Maropitant : NK_1- antagonista

  (Kenward, Elliott, Lee, & Pelligand, 2017)
- Antidiarroici: In condizioni fisiologiche, le cellule della mucosa intestinale assorbono attivamente gli ioni sodio e cloro e assorbono passivamente l'acqua, nei disturbi di malassorbimento questo non avviene. La fisiopatologia dei disturbi da malassorbimento serve come base per la terapia medica, per questo motivo sono presenti diverse tipologie di farmaci:
    - Inibitori sintetici della prostaglandina: sulfasalazina, dopo la somministrazione orale, la maggior parte viene trasportata nel tratto distale dell'apparato gastroenterico, dove viene scissa nelle sue parti fondamentali dai batteri del grosso intestino, dove viene in parte assorbita dalla mucosa e in parte rimane all'interno del lume dove inibisce la cascata infiammatoria. È un farmaco che si utilizza soprattutto per la diarrea del grosso intestino, con un dosaggio che inizia da 20/40 mg/kg PO ogni 8 ore per le prime tre settimane, che

deve poi essere scalato nelle successive settimane, mantenendo la gestione dietetica.

  - Antagonisti degli oppioidi: questi farmaci stimolano la contrazione della muscolatura liscia dell'intestino. Loperamide stimola l'assorbimento e inibisce la secrezione di fluido ed elettroliti. Viene somministrato alla dose di 0.08 mg/kg PO ogni 8 ore. Bisogna prestare attenzione agli animali affetti da mutazione del gene MDR1.
  - Antagonisti della serotonina: inibiscono la secrezione di cloro e acqua dalle cellule epiteliali intestinali. L'Ondansetron fa parte di questa classe terapeutica, viene somministrato alla dose di 0,5-1 mg/kg PO BID.
  - Agonisti α2-adrenergici: questi farmaci devono essere utilizzati con attenzione in quanto potrebbero stimolare anche il vomito. Il principio attivo più utilizzato di questa categoria è la Clonidina, alla dose di 5-10 µg/kg BID SQ/PO.

- Antimeteorici: servono per ridurre la quantità di aria prodotta dalla fermentazione all'interno dell'intestino.

Nel controllo delle diarree croniche è importante anche modulare l'esercizio fisico, infatti migliora i movimenti della muscolatura liscia intestinale e di conseguenza aiuta la normale funzione motoria gastrointestinale.
Un altro fattore importante da valutare e da modificare è il quello legato allo stress, nonostante il suo ruolo nella patogenesi e nella terapia dei disturbi gastrointestinali non sia stato molto approfondito, fattori stressanti come viaggi, trasferimenti, ansia da separazione e aggressività sono stati riportati in molti casi di pazienti affetti da patologie croniche dell'apparato gastrointestinale.
(Makielski, Cullen, O'Connor, & Jergens, Narrative review of therapies for chronic enterop-athies in dogs and cats., 2019) (Washabau, Antidiarrheal Agents, 2013)

FOLLOW-UP - PROGNOSI

Prima di procedere con le terapie è opportuno inserire il paziente in una categoria di gravità clinica, in modo da impostare il miglior programma terapeutico e di conseguenza fissare i controlli successivi. In base alla gravità della sintomatologia devono essere valutate la terapia e i controlli.

Solitamente cani con infiammazioni croniche intestinali lievi presentano una buona risposta clinica, mentre se i sintomi si presentano moderati o gravi la probabilità di guarigione e/o remissione completa dei sintomi è minore, mentre è più probabile che si manifestino segni intermittenti e un progressivo peggioramento.

Nei pazienti che rispondono male alla terapia medica bisogna rivalutare il protocollo terapeutico o valutare l'aggiunta di altri farmaci. Un altro aspetto da considerare in cani che non rispondono positivamente alla terapia è quello che i proprietari non eseguano correttamente le terapie. In alcuni casi, in caso di una mancata risposta terapeutica si rende necessario rivedere la diagnosi o indagare patologie concomitanti.

I pazienti che rispondono male alla terapia medica possono però essere vittime di patologie intercorrenti non diagnosticate oppure da diagnosi sbagliata.

Fattori prognostici che devono essere presi in considerazione:

- Età del paziente: cani anziani o di mezza età con malattia grave presentano una maggiore probabilità di richiedere trattamento steroideo, inoltre hanno anche una maggiore probabilità di andare in contro ad eutanasia a causa della malattia.
- Lesioni endoscopiche: lesioni gravi a livello duodenale sono associate ad una prognosi negativa.
- Esame istologico: il punteggio istologico non risulta associato alla prognosi.
- Ipoalbuminemia: una bassa concentrazione di albumina (< 200ng/l) è fortemente correlata ad una prognosi sfavorevole.
- Ipocobalaminemia: valori di cobalamina inferiori a 200 ng/l possono essere associati ad una prognosi infausta. Questo dato suggerisce che il ritrovamento di ipocobalaminemia sierica al momento della diagnosi può essere predittiva di refrattarietà ai trattamenti e di prognosi infausta.

(Allenspach, Wieland, Gröne, & Gaschen, 2007)

CONCLUSIONI

Le enteropatie croniche del cane sono un insieme di malattie che hanno sintomi molto spesso simili o addirittura sovrapponibili, per questo motivo il processo che porta alla loro diagnosi risulta particolarmente insidioso.

In base alla diagnosi definitiva, l'iter diagnostico può essere lungo e dispendioso per il proprietario: si passa dall'anamnesi all'esame clinico, all'analisi delle feci, ai rilievi ematochimici e alle indagini strumentali.

Nel corso degli anni sono stati sviluppati nuovi test biochimici che sono volti all'identificazione, anche precoce, dell'infiammazione intestinale, molto importante per confermare/escludere alcune patologie.
Tutto questo è opportuno che venga affiancato da rilievi di diagnostica per immagini che permettano di capire l'estensione e la gravità delle lesioni, tuttavia anche questo non è sufficiente per definire una diagnosi. Il *gold standard* per la diagnosi rimane infatti l'esame istologico dei campioni prelevati mediante biopsia durante l'endoscopia o la laparotomia esplorativa, tuttavia questi sono esami più invasivi seppur necessari.

La terapia deve essere mirata al benessere dell'animale, a ridurre o a eliminare i segni clinici, fino a raggiungere la loro remissione per il maggior tempo possibile. La terapia può essere sintomatica o specifica.
Quando si parla di terapia sintomatica si intende una cura che è volta a curare il sintomo piuttosto che la causa della patologia, per questo meno efficace e deve essere disincentivata.
Nel caso della terapia specifica esistono molti farmaci, alcuni dei quali possono essere utilizzati in combinazione per avere un effetto sinergico. Sono stati sviluppati nuovi farmaci, in medicina umana, che potrebbero risultare come un' ottima soluzione per la cura di quei pazienti refrattari alla terapia classica.

Negli ultimi due decenni sono stati valutati nuovi biomarcatori funzionali, biochimici e genomici nei cani con enteropatie croniche e sono stati compiuti grandi sforzi per aumentare l'armamentario per la diagnostica e per il monitoraggio in gastroenterologia canina, tuttavia ulteriori studi prospettici e longitudinali sono

necessari per valutare criticamente l'utilità di questi test per cani con enteropatie croniche nel contesto clinico di routine.

Un ulteriore spunto di analisi viene dalla medicina umana, dove sono stati sviluppati nuovi farmaci e nuove tecniche terapeutiche che potrebbero avere un futuro anche nel campo della medicina veterinaria, a questo proposito potrebbe essere utile condurre analisi più approfondite sulla loro efficacia per rendere queste patologie sempre più controllabili e facilmente gestibili.

Bibliografia

Allenspach, K. (2013). Diagnosis of small intestinal disorders in dogs and cats. *Veterinary Clinics of North America: Small Animal Practice* , 43:1227-1240.

Allenspach, K., & Gaschen, F. (2003). Canine chronic enteropathies: a review. *Schweizer Archiv für Tierheilkunde* , 145:209-222.

Allenspach, K., House, A., Smith, K., & al, e. (2010). Evaluation of mucosal bacteria and histopathology, clinical disease activity and expression of Toll-like receptors in German Shepherd Dogs with chronic enteropathies. *Veterinary Microbiology* , 146:326-335.

Allenspach, K., Mochel, J., Du, Y., & al., e. (2019). Correlating Gastrointestinal Histopathologic Changes to Clinical Disease Activity in Dogs With Idiopathic Inflammatory Bowel Disease. . *Veterinary Pathology* , 56(3):435-443.

Allenspach, K., Rufenacht, S., Sauter, S., & al, e. (2006). Pharmacokinetics and clinical efficacy of cyclosporine treatment of dogs with steroid-refractory inflammatory bowel disease. *Journal of Veterinary Internal Medicine* , 20:239-244.

Allenspach, K., Rüfenacht, S., Sauter, S., & al., e. (2006). Pharmacokinetics and clinical efficacy of cyclosporine treatment of dogs with steroid-refractory inflammatory bowel disease. *Vet Intern Med* , 20(2):239-244.

Allenspach, K., Suchodolski, J., McNeill, F., & al, e. (2008). Characterization of the bacterial microflora and innate immunity response in German Shepherd Dogs with antibiotic-responsive diarrhea. *Journal of Veterinary Internal Medicine* , 22:748.

Allenspach, K., Wieland, B., Grone, A., & al, e. (2007). Chronic enteropathies in dogs: evaluation of risk factors for negative outcome. *Risultati di ricerca* , 21:700-708.

Allenspach, K., Wieland, B., Gröne, A., & Gaschen, F. (2007). Chronic enteropathies in dogs: evaluation of risk factors for negative outcome. *J Vet Intern Med.* , 21(4):700-708.

Atherly, T., Rossi, G., White, R., & al, e. (2019). Glucocorticoid and dietary effects on mucosal microbiota in canine inflammatory bowel disease. *PLoS One.* , 14(12).

Bartlett, J. (2002). Antibiotic-associated diarrhea. *The New England Journal of Medicine* , 346:334-339.

Bastan, I., Rendahl, A., Seelig, D., & al, e. (2018). Assessment of eosinophils in gastrointestinal inflammatory disease of dogs. *J Vet Intern Med.* , 32(6):1911-1917.

Batt, R. (2003). Gastrointestinal disorders in the cat: are cats different from dogs? *Tijdschr Diergeneeskd* , 128:111-113.

Beck, W., & Arndt, R. (2014). Parasite prophylaxis in the dog and cat: biology clinical signs, diagnosis and therapy of Giardia spp. and Tritrichomonas foetus. *Kleintierpraxis* , 59:390-415.

Berghoff, N., Parnell, N., Hill, S., & al, e. (2013). Serum cobalamin and methylmalonic acid concentrations in dogs with chronic gastrointestinal disease. *American Journal of Veterinary Research* , 74:84-89.

Bergman, E. (1990). Energy contributions of volatile fatty acids from the gastrointestinal tract in various species. *Physiological Reviews* , 70:567.

Bermingham, E., Thomas, D., Morris, P., & al, e. (2001). energy requirements of adult cats. *British Journal of Nutrition* , 103:1083-1093.

Biagi, F., Maimaris, S., Vecchiato, C., Costetti, M., & Biagi, G. (2019). Gluten-sensitive enteropathy of the Irish Setter and similarities with human celiac disease. *Minerva Gastroenterol Dietol.* , 10.23736/S1121-421X.19.02648-5.

Binder, H. (1994). Electrolyte transport in the mammalian . In L. Johnson, *Physiology of the Gastrointestinal Tract* (p. 2134). Philadelphia: Saunders.

Binder, H. (1998). Heterogeneity of intestinal transport. *Digestion* , 59: 392.

Bischoff, S. (2014). Food intolerances. *Deutsche Medizinische Wochenschrift* , 139:1596-1598.

Bischoff, S., Barbara, G., Buurman, W., & al, e. (2014). Intestinal permeability—a new target for disease prevention and therapy. *BMC Gastroenterology* , 14:189.

Bishop, M., Xenoulis, P., Suchodolski, J., & al, e. (2007). Prevalence of cobalamin deficiency in Chinese SharPeis. *Journal of Veterinary Internal Medicine* , 21:613-614.

Bottero, E., Benvenuti, E., & Ruggero, P. (2017). Trapianto del microbiota fecale (FMT) in 16 cani affetti da IBD idiopatica . *veterinaria* , 31-45.

Bowen, E., Mundy, P., Tivers, M., & al, e. (2012). Duodenal Brunner's gland adenoma causing chronic small intestinal obstruction in a dog. *Journal of Small Animal Practice* , 53:136-139.

Brandtzaeg, P. (2013). Secretory IgA: designed for anti-microbial defense. *Frontiers in Immunology* , 4:222.

Breitschwerdt, E. (1992). Immunoproliferative enteropathy of Basenjis. *Veterinary medicine and surgery (small animal)* , 7:153-161.

Brooks, T. (2005). Case study in canine intestinal lymphangiectasia. *Canadian Veterinary Journal* , 46:1138-1142.

Buddington, R. (2003). Postnatal changes in bacterial populations in the gastrointestinal tract of the dogs. *American Journal of Veterinary Research* , 64:646.

Buddington, R., Elnif, J., Malo, C., & al, e. (2003). Activities of gastric, pancreatic, and intestinal brush-border membrane enzymes during postnatal development of dogs. *American Journal of Veterinary Research* , 64(5):627-634.

Canani, R., Gilbert, J., & Nagler, C. (2015). The role of the commensal microbiota in the regulation of tolerance to dietary allergens. *Current Opinion in Allergy and Clinical Immunology* , 15:243-249.

Casamian-Sorrosal, D., Willard, M., Murray, J., & al, e. (2010). Comparison of histopathologic findings in biopsies from the duodenum and ileum of dogs with enteropathy. *Journal of Veterinary Internal Medicine* , 24:80-83.

Catchpole, B., & Allenspach, K. (2012). Canine inflammatory bowel disease: does innate immunity fail to discriminate between friend and foe? *The Veterinary Journal* , 194:7-8.

Cave, N. (2003). Chronic inflammatory disorders of the gastrointestinal tract of companion animals. *New Zealand Veterinary Journal* , 51:262-274.

Cave, N. (2006). Hydrolyzed protein diets for dogs and cats. . *Veterinary Clinics of North America: Small Animal Practice* , 36:1251-1268.

Cerquetella, M., Spaterna, A., Laus, F., & al, e. (2010). Inflammatory bowel disease in the dog: differences and similarities with humans. *World Journal of Gastroenterology* , 16:1050-1056.

Chappell, V., Thompson, M., Jeschke, M., & al, e. (2003). Effects of incremental starvation on gut mucosa. *Digestive Diseases and Sciences* , 48:765-769.

Cheng, J., She, H., Han, Y.-P., & al, e. (2008). Wnt antagonism inhibits hepatic stellate cell activation and hepatic fibrosis. . *American Journal of Physiology-Gastrointestinal and Liver Physiology* , 294:G39-G49, 1007.

Cheung, W., Russo, C., Maher, S., Malik, R., & Šlapeta, J. (2019). Successful use of secnidazole to manage a giardiosis outbreak in a shelter. *Vet Parasitol* , 274:108911.

Chiba, T., Thomforde, G., Kost, L., & al, e. (2000). Motilides accelerate regional gastrointestinal transit in the dog. *aliment Pharmacol ther* , 14: 955.

Coelho, L., Kultima, J., Costea, P., & al, e. (2018). Similarity of the dog and human gut microbiomes in gene content and response to diet. *Microbiome.* , 6(1):72.

Cohen, M., Post, G., & Wright, J. (2003). Gastrointestinal leiomyosarcoma in 14 dogs. *Journal of Veterinary Internal Medicine* , 17:107-110.

Cook, A., Wright, Z., Suchodolski, J., & al, e. (2009). Prevalence and prognostic impact of hypocobalaminemia in dogs with lymphoma. *Journal of the American Veterinary Medical Association* , 235:1437-1441.

Couto, K., Moore, P., Zwingenberger, A., Willcox, J., & Skorupski, K. (2018). Clinical characteristics and outcome in dogs with small cell T-cell intestinal lymphoma. *Vet Comp Oncol.* , 16(3):337-343.

Craven, M., & Washabau, R. (2019). Comparative pathophysiology and management of protein-losing enteropathy. *Journal of Veterinary Internal Medicine* , 33(2): 383-402.

da Silva, J., da Silva, A., Araujo, E., & al, e. (2010). The effects of the infection caused by Toxoplasma gondii on the cat duodenal wall. *Revista brasileira de parasitologia veterinaria* , 19:55-61.

Dandrieux, J. (2016). Inflammatory bowel disease versus chronic enteropathy in dogs: are they one and the same? *J Small Anim Pract.* , 57(11):589-599.

Dandrieux, J., & Mansfield, C. (2019). Chronic Enteropathy In Canines: Prevalence, Impact And Management Strategies. *Veterinary Medicine: Research and Reports* , 203-214.

Dandrieux, J., Noble, P., Scase, T., Cripps, P., & German, A. (2013). Comparison of a chlorambucil-prednisolone combination with an azathioprine-prednisolone combination for treatment of chronic enteropathy with concurrent protein-losing enteropathy in dogs: 27 cases (2007-2010). *American Veterinary Medical Association* , 242(12):1705–1714.

Dawson, P. (2006). Bile formation and enterohepatic circulation. In L. Johnson, *Physiology of the Gastrointestinal Tract, ed 4* (p. 1438-1459). New York: Academic Press.

Day, M. (2013). Gastrointestinal Inflammation. In R. Washabau, & M. Day, *CANINE & FELINE GASTROENTEROLOGY* (p. 54). St. Louis, Missouri: ELSEVIER.

Day, M., Bilzer, T., Mansell, J., & al, e. (2008). International standards for the histopathological evaluation of gastric, duodenal, and colonic biopsies in the dog and cat: A report from the World Small Animal Veterinary Association Gastrointestinal Standardization Group. *Journal of Comparative Pathology* , 138:S1.

De Majo, M., Pugliese, M., Garufi, G., & al, e. (2012). Canine inflammatory bowel diseases: retrospective considerations on 19 cases. *Veterinaria* , 26:17-24.

De Medina, F., Romero-Calvo, I., Mascaraque, C., & al, e. (2014). Intestinal inflammation and mucosal barrier function. *inflammatory bowel disease* , 20:2394-2404.

De Souza, H., & Fiocchi, C. (2016). mmunopathogenesis of IBD: current state of the art. *Nat Rev Gastroenterol Hepatol* , 13(1):13-27.

Dogan, B., Volkmann, M., Oh, J., & al., e. (2012). Comparison of E. coli associated with granulomatous colitis of Boxer dogs and E. coli from healthy controls. *Journal of Veterinary Internal Medicine* , 26:767.

Dossin, O., & Lavoue, R. (2011). Protein-losing enteropathies in dogs. *Veterinary Clinics: Small Animal Practice* , 41:399-418.

Dossin, O., & Lavoue, R. (2011). Protein-losing enteropathies in dogs. *Veterinary Clinics of North America: Small Animal Practice* , 41:399-418.

Dubey, J. L. (2019). Coccidiosis in dogs-100 years of progress. *Vet Parasitol* , 266:34-55.

Duchmann, R., Kaiser, I., Hermann, E., & al, e. (1995). Tolerance exists towards resident intestinal flora but is broken in active inflammatory bowel disease (IBD). *Clinical & Experimental Immunology* , 102:448-455.

Dumusc, S., Ontsouka, E., Schnyder, M., & al, e. (2014). Cyclooxygenase-2 and 5-lipoxygenase in dogs with chronic enteropathies. *Journal of Veterinary Internal Medicine* , 28:1689-1691.

Dye, T., Diehl, K., Wheeler, S., & al, e. (2013). Randomized, controlled trial of budesonide and prednisone for the treatment of idiopathic inflammatory bowel disease in dogs. *Journal of Veterinary Internal Medicine* , 27:1385-1391.

Ederli, B., Rocha, A., Guidi, R., & al, e. (2009). Intestinal lymphoma in a dog: diagnosis and treatment—case report. *Brazilian Journal of Veterinary Medicine* , 31:39-42.

Esteller, A. (2008). Physiology of bile secretion. *World Journal of Gastroenterology* , 14:5641-5649.

Evans, H. (1993). *Miller's Anatomy of the Dog.* Philadelphia: Saunders.

Fernandes, T., KM, Z., de Sousa, V., & al, e. (2011). Histopathological and B-mode ultrasound characteristics in a primary canine duodenal adenocarcinoma—case report. *Medicina Veterinaria-Recife* , 5:93-96.

Fernandes, T., Zardo, K., de Sousa, V., & al, e. (2011). Histopathological and B-mode ultrasound characteristics in a primary canine duodenal adenocarcinoma—case report. *Medicina Veterinaria-Recife* , 5:93-96.

Fetz, K., Steiner, J., Broussard, J., & al, e. (2005). Evaluation of fecal alpha(1)-proteinase inhibitor concentrations in cats with inflammatory bowel disease and cats with gastrointestinal neoplasia. *Journal of Veterinary Internal Medicine* , 19:439-440.

Forstner, J., & Fostner, G. (1994). Gastrointestinal mucus. In J. LR, *Physiology of the intestinal tract* (p. 1255). New York: Raven Press.

Frances, M., Lane, A., & Lenard, Z. (2013). Sonographic features of gastrointestinal lymphoma in 15 dogs. *Journal of Small Animal Practice* , 54:468-474.

Franzin, F., & Sircili, M. (2015). Locus of enterocyte effacement: a pathogenicity island involved in the virulence of enteropathogenic and enterohemorragic Escherichia coli subjected to a complex network of gene regulation. . *BioMed Research International* , 2015:534738.

Frgelecova, L., Skoric, M., Fictum, P., & al, e. (2013). Canine gastrointestinal tract tumours: a retrospective study of 74 cases. *Acta Veterinaria Brno* , 82:387-392.

Fyfe, J., Madsen, M., Hojrup, P., & al, e. (2004). The functional cobalamin (vitamin B12)-intrinsic factor receptor is a novel complex of cubilin and amnionless. *Blood* , 103(5): 1573-1579.

Garcia-Mazcorro, J., Suchodolski, J., Jones, K., & al, e. (2012). Effect of the proton pump inhibitor omeprazole on the gastrointestinal bacterial microbiota of healthy dogs. *FEMS Microbiology Ecology* , 80:624-636.

García-Sancho, M., Rodríguez-Franco, F., Sainz, A., & al, e. (2005). Serum gastrin in canine chronic lymphocytic-plasmacytic enteritis. *Can Vet J* , 46(7):630-634.

Gaschen, F., & Merchant, S. (2011). Adverse food reactions in dogs and cats. *Veterinary Clinics of North America: Small Animal Practice* , 41:361-379.

Gaschen, L., & Kircher, P. (2007). Two-dimensional grayscale ultrasound and spectral Doppler waveform evaluation of dogs with chronic enteropathies. *Clinical Techniques in Small Animal Practice* , 22:122-127.

Gaschen, L., Kircher, P., & Wolfram, K. (2007). Endoscopic ultrasound of the canine abdomen. *Veterinary Radiology & Ultrasound* , 48:338-349.

Gaschen, L., Kircher, P., Stuessi, A., & al, e. (2008). Comparison of ultrasonographic findings with clinical activity index (CIBDAI) and diagnosis in dogs with chronic enteropathies. *Veterinary Radiology & Ultrasound* , 49:56-64.

German, A., Bland, P., Hall, E., & Day, M. (1998). Expression of major histocompatibility complex class II antigens in the canine intestine. *Veterinary Immunology and Immunopathology* , 61:171.

German, A., Day, M., Ruaux, C., & al, e. (2003). Comparison of direct and indirect tests for small intestinal bacterial overgrowth and antibiotic-responsive diarrhea in dogs. *Journal of Veterinary Internal Medicine* , 17:33-43.

German, A., Day, M., Ruaux, C., & al, e. (2003). Comparison of direct and indirect tests for small intestinal bacterial overgrowth and antibiotic-responsive diarrhea in dogs. *Journal of Veterinary Internal Medicine* , 17:33-43.

German, A., Hall, E., & Day, M. (2003). Chronic intestinal inflammation and intestinal disease in dogs. *Journal of Veterinary Internal Medicine* , 17:8.

German, A., Hall, E., & Day, M. (1999). Analysis of leucocyte subsets in the canine intestine. *Journal of Comparative Pathology* , 120:129.

German, A., Hall, E., & Day, M. (1999). Analysis of leucocyte subsets in the canine intestine. *Journal of Comparative Pathology* , 120:129.

German, A., Hall, E., & Day, N. (2003). Chronic intestinal inflammation and intestinal disease in dogs. *Journal of Veterinary Internal Medicine* , 17:8-20.

German, A., Hall, E., & MJ, D. (2001). Immune cell populations within the duodenal mucosa of dogs with enteropathies. *Journal of Veterinary Internal Medicine* , 15:14-25.

German, A., Hall, E., Moore, P., & al, e. (1999). Analysis of the distribution of lymphocytes expressing αβand γδT cell receptors and expression of mucosal addressin cell adhesion molecule-1 in the canine intestine. *Journal of Comparative Pathology* , 121:249.

Gershwin, L. (2015). Comparative immunology of allergic responses. *Annual Review of Animal Biosciences Impact Factor* , 3:327-346.

Gieger, T. (2011). Alimentary lymphoma in cats and dogs. *Veterinary Clinics of North America: Small Animal Practice* , 41:419-432.

Gilson, S., Parker, B., & Twedt, D. (1990). Evaluation of 2 commercial test kits for detection of occult blood in feces of dogs. *American Journal of Veterinary Research* , 51:1385-1387.

Gladwin, N., Penninck, D., & Webster, C. (2014). Ultrasonographic evaluation of the thickness of the wall layers in the intestinal tract of dogs. . *American Journal of Veterinary Research* , 75:349-353.

Goodwin, L., Goggs, R., Chan, D., & al, e. (2011). Hypercoagulability in dogs with protein-losing enteropathy. *Journal of Veterinary Internal Medicine* , 25:273-277.

Grellet, A., Heilmann, R., Lecoindre, P., & al, e. (2013). Fecal calprotectin concentrations in adult dogs with chronic diarrhea. *American Journal of Veterinary Research* , 74:706-711.

Grisham, J. (2009). Organizational priniples of the liver. In I. Arias, H. Alter, J. Boyer, & e. a, *The Liver: Biology and Pathobiology* (p. 3-16). New York: Wiley Blackwell.

Gruetzner, N., Bishop, M., Suchodolski, J., & al, e. (2010). Association study of cobalamin deficiency in the Chinese Shar-Pei. *Journal of Heredity* , 101:211-217.

Gruetzner, N., Heilmann, R., Cranford, S., & al, e. (2015). Inflammatory, immunological, and intestinal disease biomarkers in Chinese Shar-Pei dogs with marked hypocobalaminemia. *Journal of Veterinary Diagnostic Investigation* , 27:31-40.

Hall, E. (2011). Antibiotic-responsive diarrhea in small animals. *Veterinary Clinics of North America: Small Animal Practice Special Issues* , 41:273-286.

Hall, E. (2011). Antibiotic-responsive diarrhea in small animals. *Vet Clin North Am Small Anim Pract* , 41(2):273-286.

Hall, E. (2013). Small Intestine. In R. Washabau, & M. Day, *CANINE & FELINE GASTROENTEROLOGY* (p. 656-663). St. Louis, Missouri: ELSEVIER.

Hall, E. (2013). Small Intestine. In R. Washabau, & M. Day, *CANINE & FELINE GASTROENTEROLOGY* (p. 663-664). St. Louis, Missouri: ELSEVIER.

Hall, E., & German, A. (2010). Diseases of the small intestine. In S. Ettinger, & E. Feldman, *Textbook of Veterinary Internal Medicine* (p. 1526-1572). Philadelphia: WB Saunders.

Ham, M., & Kaunitz, J. (2008). Gastroduodenal mucosal defense. *Current Opinion Gastroenterology* , 24(6):665-673.

Hebert, F. (2001). A case of hypereosinophilic syndrome—gastroenteritis in a dog. *Point Veterinaire Italie Srl* , 32:58-61.

Heilmann, R., & Steiner, J. (2018). Clinical utility of currently available biomarkers in inflammatory enteropathies of dogs. *J Vet Intern Med* , 32(5):1495-1508.

Heilmann, R., Nestler, J., Schwarz, J., & al, e. (2019). Mucosal expression of S100A12 (calgranulin C) and S100A8/A9 (calprotectin) and correlation with serum and fecal concentrations in dogs with chronic inflammatory enteropathy. *Veterinary Immunology and Immunopathology* , 211:64-74.

Heilmann, R., Otoni, C., Jergens, A., & al, e. (2014). Systemic levels of the anti-inflammatory decoy receptor soluble RAGE (receptor for advanced glycation end products) are decreased in dogs with inflammatory bowel disease. *Veterinary Immunology and Immunopathology* , 161:184-192.

Hernot, D., Biourge, V., LJ, M., & al, e. (2005). Relationship between total transit time and faecal quality in adult dogs differing in body size. *Journal of Animal Physiology and Animal Nutrition* , 89:189-193.

Hirayama, B., Loo, D., Díez-Sampedro, A., & al., e. (2007). Sodium-dependent reorganization of the sugar-binding site of SGLT1. *Biochemistry* , 46(46): 13391-13406.

Ho, M., Wong, W., & Chang, C. (2014). Clinical spectrum of food allergies: a comprehensive review. *Clinical Reviews in Allergy & Immunology* , 46:225–240.

Ho, M., Wong, W., & Chang, C. (2014). Clinical spectrum of food allergies: a comprehensive review. *Clinical Reviews in Allergy & Immunology* , 46:225-240.

Ianiro, G., Bibbò, S., Scaldaferri, F., & al, e. (2014). Fecal microbiota transplantation. *Medicine* , 93: e97.

Igarashi, H., Maeda, S., Ohno, K., Horigome, A., Odamaki, T., & Tsujimoto, H. (2014). Effect of oral administration of metronidazole or prednisolone on fecal microbiota in dogs. *PLoS One* , 9(9).

IJzer, J., Roskams, T., Molenbeek, R., & al, e. (2006). Morphological characteri sation of portal myofibroblasts and hepatic stellate cells in the normal dog liver. *Comparative Hepatology* , 5:7-13.

Inoue, Y., & Shimojo, N. (2015). Microbiome/microbiota and allergies. *Seminars in Immunopathology* , 37:57-64.

Irom, S., Sherding, R., Johnson, S., & al, e. (2014). Gastrointestinal perforation associated with endoscopy in cats and dogs. *Journal of the American Animal Hospital Association* , 50:322-329.

Jeon, S., Kwon, S., Cena, R., & al, e. (2014). Ultrasound, CT and FDG PET-CT of a duodenal granuloma in a dog. *The Journal of Veterinary Medical Science* , 76:1076-1077.

Jergens, A., Crandell, J., Morrison, J., & al, e. (2010). A randomized controlled trial of prednisone versus prednisone and metronidazole for treatment of canine inflammatory bowel disease. *Journal of Veterinary Internal Medicine* , 24:269-277.

Jergens, A., Evans, R., Ackermann, M., & al, e. (2014). Design of a simplified histopathologic model for gastrointestinal inflammation in dogs. *Veterinary Pathology* , 51:946–950.

Jergens, A., Gamet, Y., Niyo, Y., & al, e. (1998). Immunohistochemical characterization of immunoglobulin-containing cells and T cells in the colonic mucosa of healty dogs. *American Journal of Veterinary Research* , 59:552.

Jergens, A., Young, J., Moore, D., & al., e. (2014). Bcl-2/Caspase 3 mucosal imbalance favors T cell resistance to apoptosis in dogs with inflammatory bowel disease. *Veterinary Immunology and Immunopathology* , 158:167-174.

Johnston, K. (1999). Small intestinal bacterial overgrowth. *Veterinary Clinics of North America: Small Animal Practice* , 29:523-580.

Jones, K., Maddox, C., Ridgway, M., & al, e. (2013). Incidence of bacteremia following upper gastrointestinal endoscopy and biopsy in healthy dogs before, during, and after treatment with omeprazole. *American Journal of Veterinary Research* , 74:239-242.

Karaus, M., & Sarna, S. (1987). Giant migrating contractions during defecation in the dog colon. *Gastroenterology* , 92:925.

Kathrani, A., Werling, D., & Allenspach, K. (2011). Canine breeds at high risk of developing inflammatory bowel disease in the south-eastern UK. *Veterinary Record* , 169:635-652.

Kathrani, A., Werling, D., & Allenspach, K. (2011). Canine breeds at high risk of developing inflammatory bowel disease in the south-eastern UK. *Vet Rec* , 169(24):635.

Kenward, H., Elliott, J., Lee, T., & Pelligand, L. (2017). Anti-nausea effects and pharmacokinetics of ondansetron, maropitant and metoclopramide in a low-dose cisplatin model of nausea and vomiting in the dog: a blinded crossover study. *BMC Vet Res.* , 13(1):244.

Kobayashi, S., Ohno, K., Uetsuka, K., & al, e. (2007). Decreased e-cadherin and alpha-catenin epithelial expression in dogs with lymphocytic-plasmacytic enteritis. *Journal of Veterinary Internal Medicine* , 21:652.

Krevsky, B., Somers, M., Maurer, A., & al, e. (1988). Quantitative measurement of feline colonic transit. *American Journal of Physiology* , 255:529.

Lain, L., Takeuchi, K., & Tarnawski, A. (2008). Gastric mucosal defense and cytoprotection: bench to bedside. *Gastroenterology* , 135(1):41-60.

Lalor, S., Schwartz, A., Titmarsh, H., & al, e. (2014). Cats with inflammatory bowel disease and intestinal small cell lymphoma have low serum concentrations of 25-hydroxyvitamin D. *Journal of Veterinary Internal Medicine* , 28:351-355.

Lappin, M. (2013). Anthelmintic Agents. In R. Washabau, & M. Day, *CANINE AND FELINE GASTROENTEROLOGY* (p. 458-461). St. Louis: ELSEVIER.

Larson, R., Ginn, J., Bell, C., & al, e. (2012). Duodenal endoscopic findings and histopathologic confirmation of intestinal lymphangiectasia in dogs. *Journal of Veterinary Internal Medicine* , 26:1087-1092.

Lecoindre, P., Chevallier, M., & Guerret, S. (2010). Protein-losing enteropathy of non neoplastic origin in the dog: a retrospective study of 34 cases. *Schweizer Archiv für Tierheilkunde* , 152:141-146.

Lecoindre, P., Chevallier, M., & Guerret, S. (2010). Protein-losing enteropathy of non neoplastic origin in the dog: a retrospective study of 34 cases. *Schweizer Archiv für Tierheilkunde* , 152:141-146.

Lecoindre, P., Chevallier, M., & Guerret, S. (2010). Protein-losing enteropathy of non neoplastic origin in the dog: a retrospective study of 34 cases. *Schweizer Archiv für Tierheilkunde* , 152:141-146.

Lee, A., Kathrani, A., Priestnall, S., & al, e. (2015). Lack of correlation between mucosal immunoglobulin A positive plasma cell numbers and TLR5 genotypes in

German Shepherd Dogs with idiopathic chronic enteropathy. *Journal of Comparative Pathology* , 152:201-205.

Lopez, J., Planellas, M., Majo, N., & al, e. (2013). Assessment of feasibility of WSAVA Gastrointestinal Standardization Group template in different anatomical regions of the gastrointestinal tract in 9 healthy cats. *Journal of Veterinary Internal Medicine* , 27:704.

Lyles, S., Panciera, D., Saunders, G., & al, e. (2009). Idiopathic eosinophilic masses of the gastrointestinal tract in dogs. *Journal of Veterinary Internal Medicine* , 23:818-823.

Lynn, R. (2011). Drugs for the treatment of helminth infections. In D. Boothe, *Small Animal Clinical Pharmacology and Therapeutics* (p. 267-279). St. Louis: ELSEVIER.

Ma, C., Jairath, V., & Vande Casteele, N. (2019). Pharmacology, efficacy and safety of JAK inhibitors in Crohn's disease. *Best Pract Res Clin Gastroenterol.* , 38-39:101606.

Maas, C., Ter Haar, G., Van Der Gaag, I., & al, e. (2007). Reclassification of small intestinal and cecal smooth muscle tumors in 72 dogs: clinical, histologic, and immunohistochemical evaluation. *Veterinary Surgery* , 36:302-313.

MacDonald, M., Rogers, Q., & Morris, J. (1984). Nutrition of the domestic cat, a domestic carnivore. *Annual Review of Nutrition* , 4:521-562.

Maeda, S., Ohno, K., Fujiwara-Igarashi, A., & al., e. (2014). Methylation of TNFRSF13B and TNFRSF13C in duodenal mucosa in canine inflammatory bowel disease and its association with decreased mucosal IgA expression. *Veterinary Immunology and Immunopathology* , 160:97-106.

Makielski, K., Cullen, J., O'Connor, A., & Jergens, A. (2019). Narrative review of therapies for chronic enteropathies in dogs and cats. *J Vet Intern Med* , 33(1):11-22.

Makielski, K., Cullen, J., O'Connor, A., & Jergens, A. (2019). Narrative review of therapies for chronic enterop-athies in dogs and cats. *Journal of Veterinary Internal Medicine* , 33:11-22.

Mandigers, P., Biourge, V., van den Ingh, T., & al., e. (2010). A randomized, open-label, positively controlled field trial of a hydrolyzed protein diet in dogs with chronic small bowel enteropathy. *Journal of Veterinary Internal Medicine* , 1350-1357.

Marchetti, V., Benetti, C., Citi, S., & al, e. (2005). Paraneoplastic hypereosinophilia in a dog with intestinal T-cell lymphoma. *Veterinary Clinical Pathology* , 34:259-263.

Marks, S. (2013). Diarrhea. In R. Washabau, & M. Day, *CANINE & FELINE GASTROENTEROLOGY* (p. 99). St. Louis, Missouri: ELSEVIER.

Marks, S. (2013). Diarrhea. In R. Washabau, & M. Day, *CANINE & FELINE GASTROENTEROLOGY* (p. 102). St. LOUYIS, Missouri: ELSEVIER.

Marks, S. (2003). Editorial: Small Intestinal Bacterial Overgrowth in Dogs—Less Common Than You Think? *Journal of Veterinary Internal Medicine* , 17:5-7.

Marks, S., Rankin, S., Byrne, B., & al, e. (2011). Enteropathogenic bacteria in dogs and cats: diagnosis, epidemiology, treatment, and control. *Journal of Veterinary Internal Medicine* , 25:1195-1208.

Masia, R., Peyton, S., Lauwers, G., & al, e. (2014). Gastrointestinal biopsy findings of autoimmune enteropathy: a review of 25 cases. *The American Journal of Surgical Pathology* , 38:1319-1329.

Masyuk, A., Masyk, T., & LaRusso, N. (2006). Physiology of cholangiocytes. In L. Johnson, *Physiology of the Gastrointestinal Tract, ed. 4* (p. 1506-1529). New York: Academic Press.

Mateus, T., Castro, A., Ribeiro, J., & al, e. (2014). Multiple zoonotic parasites identified in dog feces collected in Ponte de Lima, Portugal—a potential threat to human health. *International Journal of Environmental Research and Public Health* , 11:9050-9067.

Maunder, C., Day, M., Hibbert, A., & al, e. (2012). Serum cobalamin concentrations in cats with gastrointestinal signs: correlation with histopathological findings and duration of clinical signs. *Journal of Feline Medicine and Surgery* , 14:686-693.

McManus, C., Michel, K., Simon, D., & al, e. (2002). Effect of short-chain fatty acids on contraction of smooth muscle in the canine colon. *American Journal of Veterinary Research* , 63:295.

Menozzi, A., Dall'Aglio, M., Quintavalla, F., Dallavalle, L., Meucci, V., & Bertini, S. (2016). Rifaximin is an effective alternative to metronidazole for the treatment of chronic enteropathy in dogs: a randomised trial. *BMC Vet Res.* , 12(1):217.

Milena, D., Krstic, V., Krstic, N., & al, e. (2012). Morphological, immunophenotypic and clinical characteristics of dogs with lymphocytic-plasmacytic duodenitis. *Acta Veterinaria Belgrade* , 62:445-454.

Miura, A., Kano, R., Ito, T., Suzuki, K., & Kamata, H. (2019). In vitro algaecid effect of itraconazole and ravuconazole on Prototheca species. *Med Mycol.*

Monfort JD, D. J. (1990). Efficacies of erythromycin and chloramphenicol in extinguishing fecal shedding of Campylobacter jejuni in dogs. *Journal of the American Veterinary Medical Association* , 196:1069-1072.

Monnig, A., & Prittie, J. (2011). A review of stress-related mucosal disease. *Journal of Veterinary Emergency and Critical Care* , 21:484-495.

Morris, J., & Rogers, Q. (1978). Ammonia intoxication in the near adult cat as a result of a dietary deficiency of arginine. *Science* , 199:431-432.

Mueller, R., & Unterer, S. (2018). Adverse food reactions: Pathogenesis, clinical signs, diagnosis and alternatives to elimination diets. *Veterinary Journal* , 236:89-95.

Mueller, R., Olivry, T., & Prélaud, P. (2016). Critically appraised topic on adverse food reactions of companion animals (2): common food allergen sources in dogs and cats. . *BMC vet res* , 12:9.

Norsworthy, G., Estep, J., Kiupel, M., & al, e. (2013). Diagnosis of chronic small bowel disease in cats: 100 cases (2008-2012). *Journal of the American Veterinary Medical Association* , 243:1455-1461.

Ohmi, A., Ohno, K., Uchida, K., & al, e. (2011). A retrospective study in 21 Shiba dogs with chronic enteropathy. 73:1-5.

Ohta, H., Takada, K., Sunden, Y., & al., e. (2014). CD4 T cell cytokine gene and protein expression in duodenal mucosa of dogs with inflammatory bowel disease. *The Journal of Veterinary Medical Science* , 76:409-414.

Ohtsuka, Y. (2015). Food intolerance and mucosal inflammation. *Pediatrics International* , 567:22-29.

Olsson, M., Frankowiack, M., Tengvall, K., & al, e. (2014). The dog as a genetic model for immunoglobulin A (IgA) deficiency: identification of several breeds with low serum IgA concentrations. *Veterinary Immunology and Immunopathology* , 160:255-259.

Owens, S., & Greenson, J. (2007). The pathology of malabsorption: current concepts. *Histopatology* , 50:64-82.

Ozaki, K., Yamagami, T., Nomura, K., & al., e. (2006). T-cell lymphoma with eosinophilic infiltration involving the intestinal tract in 11 dogs. *Veterinary Pathology* , 43:339-344.

Pageot, L., Perreault, N., Basora, N., Francoeur, C., Magny, P., & Beaulieu, J. (2000). Human cell models to study small intestinal functions: recapitulation of the crypt-villus axis. *Microscopy Res Technique* , 49(4):394-406.

Papasouliotis, K., Sparkes, A., Werrett, G., & al, e. (1998). Assessment of the bacterial flora of the proximal part of the small intestine in healthy cats, and the effect of sample collection method. *American Journal of Veterinary Research* , 59:48-51.

Papich, M. (2013). Antimicrobial Drugs. In R. Washabau, & M. Day, *CANINE AND FELINE GASTROENTEROLOGY* (p. 471-475). St. Louis: ELSEVIER.

Paris, J., Wills, S., Balzer, H.-J., & al, e. (2014). Enteropathogen co-infection in UK cats with diarrhoea. *BMC Veterinary Research* , 10:13.

Paulsen, D., Buddington, K., & Buddington, R. (2003). Dimensions and histologic characteristics of the small intestine of dogs during postnatal development. *American Journal Of Veterinary Research* , 64(5):618-626.

Penninck, D., Smyers, B., Webster, C., & al., e. (2003). Diagnostic value of ultrasonography in differentiating enteritis from intestinal neoplasia in dogs. *Veterinary Radiology & Ultrasound* , 44:570-575.

Peranzi, G., & Lehy, T. (1984). Endocrine cell populations in the colon and rectum of cat, dog, and monkey: fine structure, immunocytochemistry, and distribution. *The Anatomical Record* , p. 210:87.

Pérez-Merino, E., Usón-Casaús, J., Zaragoza-Bayle, C., & al, e. (2015). Safety and efficacy of allogeneic adipose tissue-derived mesenchymal stem cells for treatment of dogs with inflammatory bowel disease: Clinical and laboratory outcomes. *Vet J.* , 206(3):385-390.

Peters, I., Helps, C., Calvert, E., & al, e. (2005). Cytokine mRNA quantification in duodenal mucosa from dogs with chronic enteropathies by real-time reverse transcriptase polymerase chain reaction. *Journal of Veterinary Internal Medicine* , 19:644-653.

Pietra, M., Fracassi, F., Diana, A., & al., e. (2013). Plasma concentrations and therapeutic effects of budesonide in dogs with inflammatory bowel disease. *American Journal of Veterinary Research* , 74:78-83.

Pollard, R., Johnson, E., Pesavento, P., & al, e. (2013). Effects of corn oil administered orally on conspicuity of ultrasonographic small intestinal lesions in dogs with lymphangiectasia. *Veterinary Radiology & Ultrasound* , 54:390-397.

Poppert, S., Haas, M., Yildiz, T., & al, e. (2008). Identification of thermotolerant Campylobacter species by fluorescence in situ hybridization. *Journal of Clinical Microbiology* , 46:2133-2136.

Prins, M., Schellens, C., van Leeuwen, M., & al, e. (2010). Coagulation disorders in dogs with hepatic disease. *The Veterinary Journal* , 185:163-168.

Procoli, F., Motskuela, P., Keyte, S., & al, e. (2013). Comparison of histopathologic findings in duodenal and ileal endoscopic biopsies in dogs with chronic small intestinal enteropathies. *Journal of Veterinary Internal Medicine* , 27:268– 274.

Quigley, E. (2014). Small intestinal bacterial overgrowth: what it is and what it is not. *Current Opinion in Gastroenterology* , 30(2):141-146.

Ramadan, Z., Xu, H., Laflamme, D., & al, e. (2014). Fecal microbiota of cats with naturally occurring chronic diarrhea assessed using 16s rRNA gene 454-pyrosequencing before and after dietary treatment. *Journal of Veterinary Internal Medicine* , 28:59-65.

Rana, S., & Bhardwaj, S. (2008). Small intestinal bacterial overgrowth. *Scandinavian Journal of Gastroenterology* , 43:1030–1037.

Raux, C. (2008). Intestinal Physiology. In J. Steiner, *Small Animal Gastroenterology* (p. 183). Hannover: Schlütersche.

Ricci, R., Granato, A., Vascellari, M., & al, e. (2013). Identification of undeclared sources of animal origin in canine dry foods used in dietary elimination trials. *Journal of Animal Physiology and Animal Nutrition* , 97:32-38.

Ricci, R., Hammerberg, B., Paps, J., & al, e. (2010). A comparison of the clinical manifestations of feeding whole and hydrolysed chicken to dogs with hypersensitivity to the native protein. *Veterinary Dermatology* , 21:358-366.

Ridgway, J., Jergens, A., & Niyo, Y. (2001). Possible causal association of idiopathic inflammatory bowel disease with thrombocytopenia in the dog. *Journal of the American Animal Hospital Association* , 37:65-74.

Ritchie, L., Steiner, J., & Suchodolski, J. (2008). Comparison of the fecal microflora between healthy cats and cats with inflammatory bowel disease using molecular methods. *Journal of Veterinary Internal Medicine* , 22:803.

Rodriguez-Alarcon, C., Beristain-Ruiz, D., Perez-Casio, F., & al, e. (2012). Protein-losing enteropathy in a dog with lymphangiectasia, lymphoplasmacytic enteritis and pancreatic exocrine insufficiency. *Veterinary Quarterly* , 32:193-197.

Roediger, W., & Rae, D. (1982). Trophic effect of short-chain fatty acids on mucosak handling of ions by the canine colon. *British Journal of Surgery* , 69:23.

Rogers, Q., & Morris, J. (1977). Lack of hepatic enzyme adaptation to low and high levels of dietary protein in the adult cat. *Enzyme* , 22:348-356.

Rojkind, M., & Rayes-Gordillo, K. (2009). Hepatic stellate cells. In I. Arias, H. Alter, J. Boyer, & e. al, *The Liver: Biology and Pathobiology* (p. 407-432). New York: Wiley Blackwell.

Rolfe, V. (1999). Colonic fluid and electrolyte transport in health and disease. *Veterinary Clinics of North America: small Animal Practice* , 29(2):577.

Romanucci, M., Malatesta, D., Guardiani, P., & al., e. (2008). anthogranulomatous inflammation of the small bowel in a dog. *Veterinary Pathology* , 45:207-211.

Rossi, G., Pengo, G., Caldin, M., & al, e. (2014). Comparison of microbiological, histological, and immunomodulatory parameters in response to treatment with either combination therapy with prednisone and metronidazole or probiotic VSL#3 strains in dogs with idiopathic inflammatory bowel disease. . *PLoS One.* , 9(4).

Roth L, W. A. (1992). Plasma cell populations in the colonic mucosa of clinically normal dogs. *Journal of the American Animal Hospital Association* , 28:39.

RS, M., & Olivry, T. (2018). Critically appraised topic on adverse food reactions of companion animals (6): prevalence of noncutaneous manifestations of adverse food reactions in dogs and cats. *BMC vet* , 14(1):341.

Rychlik, A., Nieradka, R., Kander, M., & al, e. (2012). A correlation between the Canine Inflammatory Bowel Disease Activity Index score and the histopathological evaluation of the small intestinal mucosa in canine inflammatory bowel disease. *Polish Journal of Veterinary Sciences* , 15:315-321.

Sahakian, A., Jee, S., & Pimentel, M. (2010). Methane and the gastrointestinal tract. *Digestive Diseases and Sciences* , 55:2135-2143.

Sanderson, S. (2013). gastrointestinal tract. In R. Washabau, & M. Day, *canine and feline gastroenterology* (p. 409-416). St. Louis: elsevier.

Sands, B., Sandborn, W., Panaccione, R., & al., e. (2019). Ustekinumab as Induction and Maintenance Therapy for Ulcerative Colitis. . *N Engl J Med.* , 381(13):1201-1214.

Sarna, S., Condon, R., & Cowles, V. (1984). Colonic migrating and nonmigrating motor complexes in dogs. *American Journal of Physiology* , 246: G355.

Sarna, S., Prasad, K., & Lang, I. (1988). giant migrating contraction of the canine cecum. *American Journal of Physiology* , 254:G595.

Sato, K., Hikasa, Y., Morita, T., & al, e. (2002). Secondary erythrocytosis associated with high plasma erythropoietin concentrations in a dog with cecal leiomyosarcoma. *Journal of the American Veterinary Medical Association* , 220(464):486-490.

Satoh, H., Hara, T., Murakawa, D., & al., e. (2010). Soluble dietary fiber protects against nonsteroidal antiinflammatory drug-induced damage to the small intestine in cats. *Digestive Diseases and Sciences* , 55:1264-1271.

Schmitz, S., Garden, O., Werling, D., & al, e. (2012). Gene expression of selected signature cytokines of T cell subsets in duodenal tissues of dogs with and without: inflammatory bowel disease. *Veterinary Immunology and Immunopathology* , 146:87-91.

Schmitz, S., Hill, S., Werling, D., & al., e. (2013). Expression of trefoil factor genes in the duodenum and colon of dogs with inflammatory bowel disease and healthy dogs. . *Veterinary Immunology and Immunopathology* , 151:168-172.

Schwandt, C. (2008). Low-grade or benign intestinal tumours contribute to intussusception: a report on one feline and two canine cases. *Journal of Small Animal Practice* , 49:651-654.

Senoo, H., Yoshikawa, K., Morii, M., & al, e. (2010). Hepatic stellate cell (vitamin A-storing cell) and its relative – past, present, and future. *Cell Biology International* , 34:1247-1272.

Sethi, A., & Sarna, S. (1995). Contractile mechanisms of canine colonic propulsion. *American Journal of Physiology* , 268:G530.

Sicherer, S., & Sampson, H. (2014). Food allergy: epidemiology, pathogenesis, diagnosis, and treatment. *Journal of Allergy and Clinical Immunology* , 133:291–308.

Sicherer, S., & Sampson, H. (2014). Food allergy: epidemiology, pathogenesis, diagnosis, and treatment. *Journal of Allergy and Clinical Immunology* , 133:291-308.

Silva, D., & Hall, E. (2009). Hypocobalaminaemia correlates with the severity of canine intestinal inflammation. *Proceedings of the 52nd British Small Animal Veterinary Association Congress*, (p. 380).

Simmerson SM, A. P. (2014). Clinical features, intestinal histopathology, and outcome in protein-losing enteropathy in Yorkshire Terrier dogs. *Journal of Veterinary Internal Medicine* , 28:331-337.

Simmerson, S., Armstrong, P., Wunschmann, A., & al, e. (2014). Clinical features, intestinal histopathology, and outcome in protein-losing enteropathy in Yorkshire Terrier dogs. *Risultati di ricerca* , 28:331-337.

Simon, F. (2009). Hormonal regulation of bile secretion. In I. Arias, H. Alter, & J. Boyer, *The Liver: Biology and Pathobiology* (p. 323-339). New York: Wiley Blackwell.

Simpson, K. (2013). Stomach. In R. Washabau, & M. Day, *CANINE & FELINE GASTROENTEROLOGY* (p. 606-609). St. Louis, Missouri: ELSEVIER.

Simpson, K., & Jergens, A. (2011). Pitfalls and progress in the diagnosis and management of canine inflammatory bowel disease. *Veterinary Clinics of North America: Small Animal Practice* , 41:381-398.

Simpson, K., Dogan, B., Rishniw, M., & al, e. (2006). Adherent and invasive Escherichia coli is associated with granulomatous colitis in boxer dogs. *Infection and Immunity* , 74:4778-4792.

Slovak, J., Wang, C., Morrison, J., & al, e. (2014). Endoscopic assessment of the duodenum in dogs with inflammatory bowel disease. *Journal of Veterinary Internal Medicine* , 28:1442–1446.

Smith, A., Semeniuk, C., Kutz, S., & al, e. (2014). Dog-walking behaviours affect gastrointestinal parasitism in park-attending dogs. *Parasites & Vectors* , 7:429.

Sobczynska-Rak, A., Polkowska, I., Smiech, A., & al, e. (2008). A case of ileal lymphosarcoma in a dog. *Med Wet* , 64:889-892.

Sokolow, S., Rand, C., Marks, S., & al, e. (2005). Epidemiologic evaluation of diarrhea in dogs in an animal shelter. *American Journal of Veterinary Research* , 66:1018-1024.

Sonea, I., Jergens, A., Sacco, R., & al, e. (2000). Flow cytometric analysis of colonic and small intestinal lymphocytes obtained by endoscopic biopsy in the healty dog. *Veterinary Immunology and Immunopathology* , 77:103.

Spinato, M., Barker, I., & Houston, D. (1990). A morphometric study of the canine colon: comparison of control dogs and cases of colonic disease. *Canadian Journal of Veterinary Research* , 54:477.

Stonehewer, J., Simpson, J., Else, R., & al, e. (1998). Evaluation of B and T lymphocytes and plasma cells in colonic mucosa from healthy dogs and from dogs with inflammatory bowel disease. *Research in Veterinary Science* , 65:59.

Suchodolski, J., Foster, M., Sohail, M., & al, e. (2015). The fecal microbiome in cats with diarrhea. *PLOS ONE* , 10:e0127378.

Sugita, K., Yanuma, N., Ohno, H., & al, e. (2019). Oral faecal microbiota transplantation for the treatment of Clostridium difficile-associated diarrhoea in a dog: a case report. . *BMC Vet Res* .

Szweda M, R. A. (2017). The effect of budesonide on the expression of Ki-67 and PCNA and the apoptotic index in dogs with inflammatory bowel disease. *Polish Journal of Veterinary Sciences* , 20(4):743–750.

Tamura, Y., Ohta, H., & Kagawa, Y. e. (2019). Plasma amino acid profiles in dogs with inflammatory bowel. *J Vet Intern Med* , 33:1602-1607.

Taney, K. (2013). Oropharynx. In R. Washabau, & M. Day, *CANINE & FELINE GASTROENTEROLOGY* (p. 540-542). St. Louis, Missouri: ELSEVIER.

Tizard, I. J. (2018). The Microbiota Regulates Immunity and Immunologic Diseases in Dogs and Cats. *Veterinary Clinics of North America: Small Animal Practice* , 48:(2): 307-322.

Turnbull, J., Adams, H., & Gorard, D. (2015). Review article: the diagnosis and management of food allergy and food intolerances. *Alimentary Pharmacology & Therapeutics* , 41:3-25.

Udraite Vovk, L., Watson, A., Dodds, W., Klinger, C., Classen, J., & Mueller, R. (2019). Testing for food-specific antibodies in saliva and blood of food allergic and healthy dogs . *Veterinary Journal* , 245:1–6.

Valenta, R., Hochwallner, H., Linhart, B., & al, e. (2015). Food allergies: the basics. *Gastroenterology* , 148:1120-U1164.

Van der Gaag, I. (1988). The histologic appearance of large intestinal biopsies in dogs with clinical signs of large bowel disease. *Canadian journal of veterinary research* , 52:75.

Viviano, K. (2013). Update on immununosuppressive therapies for dogs and cats. *Veterinary Clinics of North America: Small Animal Practice* , 43:1149-1170.

Waly, N., Gruffydd-Jones, T., Stokes, C., & Day, M. (2001). the distribution of leucocyte subsets in the small intestine of normal cats. *Journal of Comparative Pathology* , 124:172.

Waly, N., Peters, I., Day, M., & al, e. (2014). Measurement of IL-12 (p40, p35), IL-23p19, and IFN-gamma mRNA in duodenal biopsies of cats with inflammatory enteropathy. *Journal of Veterinary Internal Medicine* , 28:42-47.

Washabau, R. (2013). Antidiarrheal Agents. In R. Washabau, & M. Day, *canine and feline gastroenterology* (p. 446-449). St. Louis.: ELSEVIER.

Washabau, R. (2013). Large Intestine. In R. Washabau, & M. Day, *CANINE & FELINE GASTROENTEROLOGY* (p. 729-732). St. Louis, Missouri: ELSEVIER.

Washabau, R. (2013). Liver. In R. Washabau, & M. Day, *CANINE & FELINE GASTROENTEROLOGY* (p. 849-856). St. Louis, Missouri: ELSEVIER.

Washabau, R. (2013). Pancreas. In R. Washabau, & M. Day, *CANINE & FELINE GASTROENTEROLOGY* (p. 799-802). St. Louis, Missouri: ELSEVIER.

Washabau, R., Day, M., Willard, M., & al, e. (2010). ACVIM Consensus Statement—Endoscopic, biopsy, and histopathologic guidelines for the evaluation of gastrointestinal inflammation in companion animals. *Journal of Veterinary Internal Medicine* , 24:10-26.

Watson VE, H. M. (2014). Focal intestinal lipogranulomatous lymphangitis in 6 dogs (2008-2011). *Risultati di ricerca* , 28:48-51.

Weese, J. (2011). Bacterial enteritis in dogs and cats: diagnosis, therapy, and zoonotic potential. *Veterinary Clinics: Small Animal Practice* , 41:287-309.

Welsh, F., Farmery, S., MacLennan, K., & al, e. (1998). Gut barrier function in malnourished patients. *gut* , 42:396-401.

Wen, J., Luque-de Leon, E., Kost, L., Sarr, M., & Phillips, S. (1998). Duodenal motility in fasting dogs: humoral and neural pathways mediating the colonic brake. *American Journal of Physiology* , 274(1): G192-G195.

Westermarck, E., Frias, R., & Skrzypczak, T. (2005). Effect of diet and tylosin on chronic diarrhea in beagles. *J Vet Intern Med.* , 19(6):882-827.

Wilke, V., Nettleton, D., Wymore, M., & al., e. (2012). Gene expression in intestinal mucosal biopsy specimens obtained from dogs with chronic enteropathy. *American Journal of Veterinary Research* , 73:1219-1229.

Willard, M. (1982). Number and distribution of IgM cells and IgA cells in colonic tissue of conditioned sex- and breed-matched dogs. *Journal of the American Animal Hospital Association* , 43:688.

Willard, M., Simpson, R., Cohen, N., & al, e. (2000). Effects of dietary fructooligosaccharide on selected bacterial populations in feces of dogs. *American Journal of Veterinary Research* , 61:820.

Xu, D., & Fyfe, J. (2000). Cubilin expression and posttranslational modification in the canine gastrointestinal tract. *American Journal of Physiology-Gastrointestinal and Liver* , 279:G748-G756.

Xu, W., Chen, J., Xu, L., & al, e. (2014). Acute radiation enteritis caused by dose-dependent radiation exposure in dogs: experimental research. *Experimental Biology and Medicine* , 239:1543-1556.

Yamamoto, M., & Schiestl, R. (2014). Lymphoma caused by intestinal microbiota. *International Journal of Environmental Research and Public Health* , 11:9038-9049.

Yu, Y., Sitaraman, S., & Gewirtz, A. (2004). Intestinal epithelial cell regulation of mucosal inflammation. *Immunology Research* , 29:55-67.

Zoran, D. (2013). Anorectum. In R. Washabau, & M. Day, *CANINE & FELINE GASTROENTEROLOGY* (p. 778-781). St. Louis, Missouri: Elsevier .

Zundler, S., Becker, E., Weidinger, C., & Siegmund, B. (2017). Anti-Adhesion Therapies in Inflammatory Bowel Disease-Molecular and Clinical Aspects. *Front Immunol.* , 8:891.