UNIVERSITÀ DI PARMA

DIPARTIMENTO DI SCIENZE MEDICO-VETERINARIE

Corso di Laurea Magistrale a ciclo unico in Medicina Veterinaria

CITOPATOLOGIA DELLE NEOFORMAZIONI CUTANEE E SOTTOCUTANEE DEL CANE

CYTOPATHOLOGY OF CUTANEOUS AND SUBCUTANEOUS MASSES IN DOGS

Relatore:

Prof.ssa Rosanna DI LECCE

Laureando:

Chiara GUARNIERI

ANNO ACCADEMICO 2018-2019

Sommario

ABSTRACT **6**

INTRODUZIONE **7**

CAPITOLO 1 - ANATOMIA DELLA CUTE E DEL SOTTOCUTE **8**

EPIDERMIDE 8

Cheratinociti *9*

Cellule di Langerhans *11*

Melanociti *11*

Cellule di Merkel *12*

DERMA 12

Fibrociti *13*

Fibroblasti *13*

Follicoli piliferi *14*

Ghiandole sebacee *15*

Ghiandole sudoripare *16*

TESSUTO SOTTOCUTANEO 18

CAPITOLO 2 - L'ESAME CITOLOGICO **19**

L'ACCURATEZZA DELL'ESAME CITOLOGICO 21

CAPITOLO 3 – TECNICHE CITOLOGICHE DI CAMPIONAMENTO, PREPARAZIONE E COLORAZIONE DI LESIONI CUTANEE E SOTTOCUTANEE **23**

METODI DI CAMPIONAMENTO 23

Ago-aspirato e ago-infissione *23*

Scelta della siringa e dell'ago 24

Preparazione della parte da campionare 24

Ago-aspirazione 24

Ago-infissione 25

Apposizione *26*

PREPARAZIONE DEI VETRINI 26

Squash-preparation (preparato per schiacciamento) *27*

Blood smear technique (tecnica dello striscio di sangue) *27*

Starfish preparation (preparati a stella marina) *28*

COLORAZIONE DEI VETRINI 29

Colorazioni di Romanowsky *30*

Colorazione di Papanicolaou *31*

Colorazione con il nuovo blu di metilene *31*

Colorazione con il blu di toluidina *32*

Colorazione di Gram *32*
Colorazione PAS *32*
Colorazioni speciali *32*
VALUTAZIONE DEI VETRINI AL MICROSCOPIO 33
Artefatti *35*
Acquisizione ed elaborazione dei campioni 35
Strutture cristalline 35
Forme lineari 35
CAUSE DI INADEGUATEZZA DEL CAMPIONE CITOLOGICO 36
Campionamento *36*
Uso di aghi di grande calibro 36
Eccessiva forza esercitata durante il prelievo 36
Prelievo di tessuto extra-lesionale 37
Allestimento *37*
Conservazione *37*
CAPITOLO 4 – NEOFORMAZIONI CUTANEE E SOTTOCUTANEE 38
CAPITOLO 5 - NEOFORMAZIONI CUTANEE E SOTTOCUTANEE DI NATURA INFIAMMATORIA 40
INFIAMMAZIONE PURULENTA 40
INFIAMMAZIONE GRANULOMATOSA/PIOGRANULOMATOSA 41
INFIAMMAZIONE EOSINOFILA 42
INFIAMMAZIONE LINFOPLASMACELLULARE 42
CAPITOLO 6 - NEOFORMAZIONI CUTANEE E SOTTOCUTANEE A CARATTERE NEOPLASTICO 43
CRITERI DI MALIGNITÀ 43
Criteri di malignità della singola cellula – nucleari *46*
Irregolarità della membrana nucleare 46
Anomalie a carico del contenuto e della distribuzione della cromatina 46
Anomalie a carico dei nucleoli 46
Molteplicità nucleare 47
Macrocariosi ed aumento del rapporto nucleo/citoplasma 47
Mitosi anomale 48
Criteri di malignità della singola cellula – citoplasmatici *48*
Differenziazione cellulare 48
Cellule ad anello con castone 49
Iperbasofilia 49
Criteri di malignità della popolazione cellulare *49*
Pleomorfismo 50
Ipercellularità 50
Cannibalismo cellulare 51
Indice mitotico 51

Citoarchitetture 51
Criteri indiretti di malignità *52*
Presenza di eritrociti e di macrofagi carichi di emosiderina 52
Fondo necrotico 52
Presenza di popolazioni cellulari reattive 52
CLASSIFICAZIONE DELLE NEOPLASIE CUTANEE E SOTTOCUTANEE 54
Classificazione istologica dei tumori epiteliali e melanocitici della cute *54*
Classificazione istologica dei tumori mesenchimali della cute e dei tessuti molli *57*
CLASSIFICAZIONE CITOLOGICA 60
Neoplasie epiteliali *62*
Carcinoma squamocellulare 62
Papilloma squamoso 64
Tricoblastoma 65
Adenoma sebaceo 66
Carcinoma sebaceo 67
Adenoma e adenocarcinoma delle ghiandole sudoripare 67
Adenoma delle ghiandole epatoidi 68
Adenocarcinoma delle ghiandole epatoidi 69
Adenocarcinoma delle ghiandole apocrine dei sacchi anali 70
Carcinoma cutaneo metastatico 71
Neoplasie mesenchimali *71*
Fibroma 72
Fibrosarcoma 73
Mixoma e mixosarcoma 74
Emangioma 75
Emangiosarcoma 76
Peripheral Nerve Sheath Tumors 77
Perivascular wall tumors 77
Lipoma 79
Liposarcoma 81
Sarcoma anaplastico a cellule giganti 82
Neoplasie a cellule rotonde *83*
Mastocitoma 83
Linfoma cutaneo 87
Istiocitoma 89
Sarcoma istiocitico 90
Plasmacitoma 91
Tumore venereo trasmissibile 93
Tumori melanocitari *94*
Tumori follicolari *96*
Materiale cheratinico di tipo squamolaminare 96
Materiale cheratinico amorfo 96
Cellularità epiteliale 97
Cellularità infiammatoria 97

Cristalli 97

CAPITOLO 7 – NEOFORMAZIONI CUTANEE E SOTTOCUTANEE DI ALTRA NATURA 98

EMATOMA 98
IGROMA 98
SIEROMA 99
CISTI FOLLICOLARI 99
CISTI DERMOIDI 100
CISTI APOCRINE 101
IPERPLASIA NODULARE SEBACEA 101
TESSUTO DI GRANULAZIONE 102

CAPITOLO 8 – CASISTICA PERSONALE 103

CASO 4 109
CASO 11 111
CASO 13 112
CASO 16 113
CASO 17 115
CASO 20 117
CASO 22 119
CASO 24 121
CASO 27 123
CASO 29 125
CASO 36 127

CONCLUSIONI 129

BIBLIOGRAFIA 131

Abstract

Cutaneous and subcutaneous masses are frequently found in dogs in small animal clinical practice. They are often discovered by the owner or by the vet during a general examination of the animal.

The possibility to rapidly determine the nature of the mass allows a quick feedback to the owner and define the right therapeutic approach.

Cytological evaluation represents the preferred method for obtaining samples from cutaneous and subcutaneous masses, because allow the vet, also in the clinic, to discriminate an inflammatory process from a neoplastic process.

The cytological evaluation provides useful information regarding the type of cell responsible for the observed lesion. The test is quick and easy to perform as well as being economical, but obviously requires an executive capacity, to be able to provide quality samples, and above all, experience in reading the slides. In some cases, with the cytological evaluation and collected data the vet is able to give an accurate diagnosis or a diagnosis indication. In other cases, samples collected may not give a clear diagnosis indication, requiring the vet to perform more invasive tests, for example biopsy and histopathology evaluation.

This thesis examines the cytologic characteristics of cutaneous and subcutaneous inflammatory lesions, neoplastic lesions and masses of other nature. The thesis also reports experienced cases observed at "Unità Operativa di Patologia Generale ed Anatomia Patologica Veterinaria" from September 2018 to June 2019.

Introduzione

Le neoformazioni cutanee e sottocutanee del cane si riscontrano frequentemente nella pratica clinica. Possono essere rilevate sia dal proprietario che dal Medico Veterinario durante l'esame obiettivo generale dell'animale.

La possibilità di stabilire rapidamente la natura della neoformazione consente di fornire in breve tempo delle risposte al proprietario e facilita la definizione di un appropriato approccio terapeutico.

L'esame citologico rappresenta la procedura diagnostica che meglio risponde a tali esigenze e permette al Medico Veterinario, già a livello ambulatoriale, di distinguere un processo infiammatorio da un processo neoplastico.

L'indagine citologica permette infatti di ottenere informazioni utili attraverso il riconoscimento della tipologia cellulare rappresentativa della lesione. Si tratta di una indagine facilmente eseguibile, poco invasiva, economica e rapida, ma che ovviamente richiede una certa capacità esecutiva, in modo da poter fornire campioni di qualità e soprattutto esperienza nella lettura dei preparati. In alcuni casi è quindi possibile, con la sola analisi citologica e con i dati raccolti durante la visita clinica, emettere una diagnosi o un indirizzo diagnostico; in altri casi i campioni possono risultare non diagnostici, per cui sarà compito del Medico Veterinario eseguire esami maggiormente invasivi, come prelievi bioptici ed indagini istologiche.

In questa tesi sono presi in considerazione gli aspetti citologici delle neoformazioni cutanee e sottocutanee di natura infiammatoria, neoplastica e di altra natura, e viene riportata un'esperienza personale di raccolta di casi pervenuti presso l'Unità Operativa di Patologia Generale ed Anatomia Patologica Veterinaria da settembre 2018 a giugno 2019.

Capitolo 1 - Anatomia della cute e del sottocute

Dal punto di vista anatomico la pelle è costituita da due strati sovrapposti: l'epidermide e il derma sottostante, che insieme costituiscono la cute propriamente detta. Al di sotto della quale si trova l'ipoderma o strato sottocutaneo (Fig. 1). (Dellmann, et al., 2005)

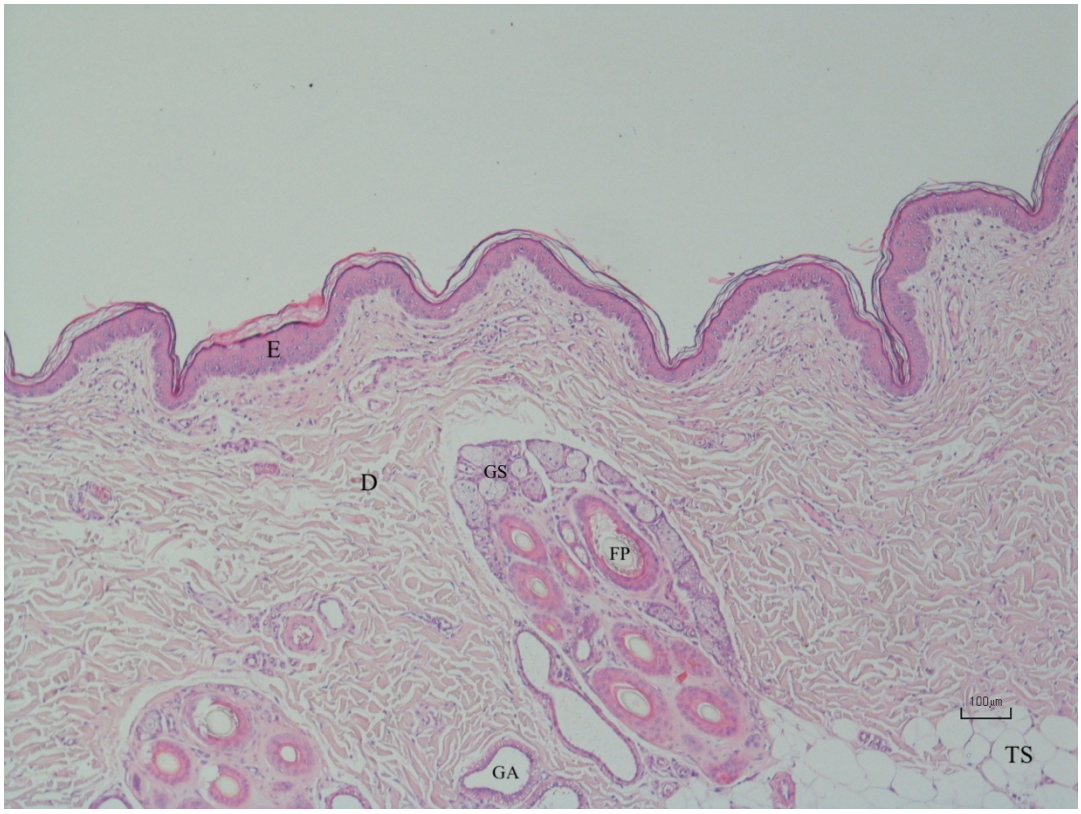

Figura 1 Cane. Istologia normale di cute. Si possono osservare E epidermide, D derma e TS tessuto sottocutaneo. All'interno del derma si trovano FP follicoli piliferi, GS ghiandole sebacee e GA ghiandole apocrine. (2x E-E)

Epidermide

L'epidermide, di origine ectodermica, è costituita da un epitelio pavimentoso pluristratificato cheratinizzato (Dellmann, et al., 2005) composto da 3-5 strati cellulari, dello spessore di 0,1-0,5 mm. Nelle zone glabre (tartufo, cuscinetti plantari) l'epidermide è più spessa e ricoperta da uno strato corneo ben sviluppato. L'epidermide non contiene vasi sanguigni e le sostanze nutritive arrivano per diffusione attraverso la membrana basale dal circolo ematico del derma. (Guaguère, et al., 2006-2007)

Più del 90% dell'epidermide è composto da cellule cheratogene (cheratinociti) che maturano diventando anucleate e completamente cheratinizzate. Le cellule rimanenti comprendono i melanociti, le cellule di Langerhans e le cellule di Merkel. (Albanese, 2017)

Cheratinociti

I cheratinociti sono cellule epiteliali che subiscono un complesso fenomeno di differenziazione che permette alle cellule dello strato basale di lasciare la porzione più profonda dell'epidermide per raggiungere quella più superficiale sotto forma di elementi cheratinizzati desquamanti. Durante questo processo le cellule si modificano totalmente, sia dal punto di vista strutturale sia dal punto di vista funzionale, per diventare elementi cellulari anucleati completamente cheratinizzati indicati con il termine di corneociti, che esfoliano dalla superficie epidermica. (Dellmann, et al., 2005)

I cheratinociti sono organizzati in strati continui che comprendono, dalla base verso la superficie: lo strato basale, lo strato spinoso, lo strato granuloso, lo strato lucido e lo strato corneo (Fig. 2). Nel corso della differenziazione l'aspetto morfologico cambia da cellule piccole e arrotondate nello strato basale per finire con cellule di grandi dimensioni, poliedriche e anucleate nello strato corneo. (Guaguère, et al., 2006-2007)

- Strato basale. Le cellule dello strato basale sono le più piccole tra i cheratinociti. Hanno una forma cuboidale all'interno del tessuto, ma appaiono rotondeggianti quando vengono osservati nei preparati citologici. Misurano 8-10 µm, hanno un nucleo rotondo, a volte con un singolo ed evidente nucleolo e un alto rapporto nucleo-citoplasma (N/C). Il citoplasma è scarso e intensamente blu. (Albanese, 2017)
  I cheratinociti sono connessi tra loro da desmosomi e alla membrana basale da emidesmosomi, e costituiscono la componente germinativa o proliferativa che assicura il rinnovamento epidermico. (Guaguère, et al., 2006-2007)
- Strato spinoso. Lo strato spinoso nel cane è generalmente formato da un solo strato cellulare, ma può essere molto più spesso in sedi particolari come i cuscinetti plantari. (Guaguère, et al., 2006-2007) Le cellule dello strato spinoso sono più grandi rispetto a quelle dello strato basale, e sono anche più frequentemente osservate. I cheratinociti spinosi sono cellule larghe e poligonali con bordi angolati e nucleo da rotondo ad ovale, solitamente centrale, con minor rapporto nucleo-citoplasma

rispetto alle cellule basali. Il citoplasma è abbondante e di colore variabile, da rosa pallido, ad azzurro e anche blu scuro. (Albanese, 2017)

- Strato granuloso. Nello stato granuloso avvengono gli ultimi stadi della differenziazione verso lo strato corneo. Nella cute ricoperta da pelo lo strato granuloso è composto da un solo strato cellulare, non sempre osservabile al microscopio ottico. I cuscinetti plantari possono avere più di 15 strati cellulari. (Guaguère, et al., 2006-2007) Le cellule dello strato granuloso sono chiamate in questo modo perché contengono granuli intracitoplasmatici di cheratoialina, rotondi e di diverse dimensioni. Il colore rosa di questi granuli li rende facilmente riconoscibili e citologicamente distinguibili da altri tipi di granuli, pigmenti o microrganismi che potrebbero essere riscontrati sulla superficie dei cheratinociti. La dimensione delle cellule è variabile, ma si tratta di cellule voluminose, di forma poligonale con basso rapporto N/C. (Albanese, 2017)
- Strato lucido. Si trova solamente nelle aree in cui la cute è particolarmente spessa e nelle regioni sprovviste di peli. Lo strato lucido appare come una sottile linea traslucida interposta tra lo strato granuloso e quello corneo ed è costituito da cellule cheratinizzate, fittamente stipate, prive di nucleo e di organuli cellulari. Esse contengono fosfolipidi coniugati a proteine ed eleidina, una proteina simile alla cheratina. (Dellmann, et al., 2005)
- Strato corneo. Il normale processo di cheratinizzazione esita nella formazione dello strato corneo, il quale è composto da cheratinociti che hanno perso il nucleo e sono diventati completamente cheratinizzati. Per questa ragione vengono chiamati corneociti. La morfologia dei corneociti è altamente variabile, passando da cellule larghe e poligonali, appiattite e anucleate con bordi angolati, a cellule profondamente macchiate di blu con una forma lanceolata o papiro-simile. Le cellule possono essere da completamente non colorate a colorate con varie sfumature di rosa, viola e blu. (Albanese, 2017) A cheratinizzazione completata le cellule sono costituite soltanto da proteine fibrillari e amorfe e dalla membrana plasmatica, esse sono denominate scaglie cornee. (Dellmann, et al., 2005)

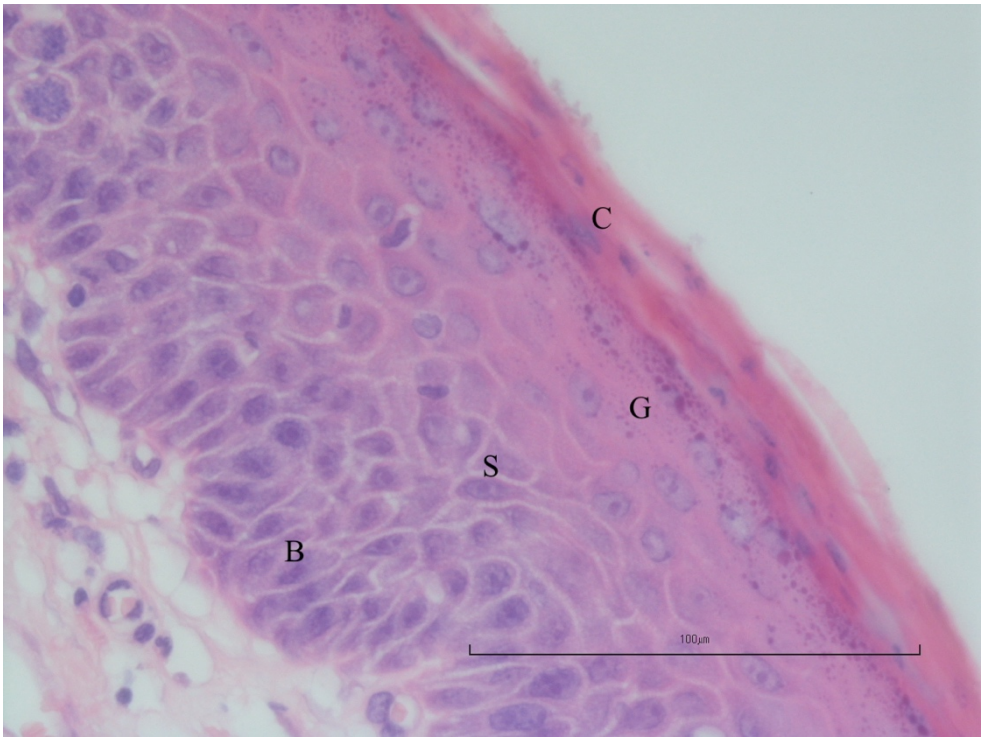

Figura 2 Cane. Immagine istologica di epidermide in cui è possibile osservare i diversi strati che la compongono: B strato basale, S strato spinoso, G strato granuloso, C strato corneo (E-E - 40x).

Cellule di Langerhans

Le cellule di Langerhans sono cellule che presentano l'antigene e contengono degli organelli intra-citoplasmatici chiamati granuli di Birbeck, che giocano un ruolo importante nella processazione dell'antigene fagocitato. Questi granuli non sono sempre osservabili nel cane. In seguito alla fagocitosi le cellule di Langerhans migrano verso i linfonodi afferenti dove presentano l'antigene ai linfociti T. (Guaguère, et al., 2006-2007)

Melanociti

I melanociti sono cellule che derivano dalla cresta neurale e sintetizzano i pigmenti melaninici all'interno di strutture specializzate chiamate melanosomi. Sono cellule dendritiche che si trovano nello strato basale dell'epidermide e nella matrice dei follicoli piliferi e al microscopio ottico appaiono generalmente come cellule chiare senza colorazione specifica. I melanociti sono in contatto attraverso i dendriti con più cheratinociti, ai quali trasferiscono i granuli contenenti il pigmento. (Guaguère, et al., 2006-2007)

Cellule di Merkel

Le cellule di Merkel sono cellule neuroendocrine che hanno proprietà di meccanocettori. Sono situate nello strato basale in contatto con le fibre nervose e sono in grado di produrre neuromediatori. (Guaguère, et al., 2006-2007)

Derma

Il derma è localizzato tra l'epidermide e l'ipoderma. Anatomicamente, è la parte più complessa della cute. È formato prevalentemente da tessuto connettivo denso irregolare con un fitto intreccio di fibre collagene, elastiche e reticolari immerse in una sostanza fondamentale amorfa. Il derma è provvisto di una estesa rete di vasi ematici e linfatici e di fibre nervose, e al suo interno sono presenti gli annessi cutanei rappresentati dai follicoli piliferi e dalle ghiandole sebacee e sudoripare. (Dellmann, et al., 2005)

Il tessuto connettivo si compone di fibre, matrice intercellulare e cellule. La maggior parte della matrice extracellulare è prodotta dai fibroblasti. (Albanese, 2017)

La matrice intercellulare dermica è composta da proteoglicani, da glicoproteine e da una grande quantità d'acqua intrappolata tra queste macromolecole. È un gel amorfo prodotto dai fibroblasti ed ha un ruolo importante di barriera per l'epidermide ed i tessuti sottocutanei nei confronti di microrganismi e di molecole ad elevato peso molecolare. Alcuni batteri sono tuttavia in grado di produrre enzimi che consentono loro di attraversare questa barriera. (Guaguère, et al., 2006-2007)

Le fibre collagene prodotte dai fibroblasti sono composte al 90% da collagene di tipo I e III, proteine filamentose polimeriche molto resistenti alla trazione. Queste fibre sono organizzate in trame più lasse nel derma superficiale e più dense nel derma profondo. Nel derma si trovano anche il collagene di tipo IV ed il collagene di tipo VII. (Guaguère, et al., 2006-2007)

Le fibre reticolari corrispondono ad un gruppo di fibre fini di collagene di tipo I e III e di fibronectina. Non sono visibili con la colorazione ematossilina-eosina (EE). (Guaguère, et al., 2006-2007)

Nel derma esistono tre plessi vascolari sanguigni comunicanti. Il plesso superficiale, sub-epidermico, apporta nutrimento all'epidermide e all'infundibolo dei follicoli piliferi. Il plesso medio, situato a livello delle ghiandole sebacee, assicura l'apporto sanguigno alle ghiandole, ai muscoli e all'istmo follicolare. Il plesso profondo, sotto i follicoli piliferi, vascolarizza la papilla dermica, le ghiandole sudoripare apocrine e si connette con gli altri plessi. Infine, gli shunt artero-venosi, prevalentemente localizzati a livello dell'estremità distale degli arti, contribuiscono a mantenere la termoregolazione. (Guaguère, et al., 2006-2007)

I vasi linfatici, localizzati nel derma profondo, consentono il drenaggio dei liquidi cutanei e il mantenimento dell'omeostasi idrica della cute. (Guaguère, et al., 2006-2007)

Le fibre nervose seguono i capillari sanguigni e sono organizzati in tre plessi. Le estremità delle fibre nervose demielinizzate raggiungono l'epidermide come tali o formano delle strutture complesse come i corpuscoli di Vater Pacini. (Guaguère, et al., 2006-2007)

Fibrociti

I fibrociti sono fibroblasti inattivi, con nucleo ellittico, citoplasma leggermente basofilo e sottili code contrapposte che danno alla cellula una forma fusata. (Albanese, 2017)

Fibroblasti

I fibroblasti sono anch'esse cellule fusate che possono assumere una forma stellata, il nucleo è da rotondo ad ovale e il citoplasma è basofilo e spesso vacuolizzato. Spesso i fibroblasti si ritrovano in pseudo-aggregati, tenuti insieme dalla matrice extracellulare che loro stessi producono. Quest'ultima è citologicamente riconoscibile come un materiale eosinofilo amorfo e fibrillare. Quando l'attività biosintetica dei fibroblasti termina, questi ritornano ad essere dei fibrociti, per cui fibrociti e fibroblasti rappresentano due momenti funzionali diversi della stessa cellula. (Albanese, 2017)

Follicoli piliferi

I follicoli piliferi sono delle invaginazioni epidermiche nel derma che producono e assicurano supporto al pelo. Sono divisi in tre zone: l'infundibolo (dalla superficie allo sbocco del dotto delle ghiandole sebacee), l'istmo (dallo sbocco delle ghiandole sebacee all'inserzione del muscolo erettore del pelo), e il bulbo (dall'inserzione del muscolo erettore del pelo alla papilla dermica). Nel cane adulto, ogni pelo possiede un proprio bulbo ed un istmo, mentre più peli condividono lo stesso infundibolo. (Guaguère, et al., 2006-2007)

Il pelo è costituito da una colonna diritta di cellule cheratinizzate, molto adese e stratificate tra loro, che formano la cuticola esterna, la corticale e la midollare. (Guaguère, et al., 2006-2007)

La cuticola comprende un solo strato di cellule epiteliali cuboidali, che si differenziano in corneociti anucleati, piatti ed aderenti. Questi corneociti ricoprono e proteggono il pelo, come delle tegole dirette verso l'istmo. Le cellule della cuticola vanno in direzione opposta a quelle della guaina follicolare interna e sono intersecate con questa al fine di proteggere il follicolo pilifero e supportare il fusto del pelo durante la fase di crescita. (Guaguère, et al., 2006-2007)

La corticale è formata da cellule cheratinizzate allungate e disposte parallelamente all'asse del pelo. I nuclei sono presenti durante la crescita della corticale e non sono più visibili istologicamente a livello del muscolo erettore del pelo. La cheratina prodotta da queste cellule è molto dura e contiene notevoli quantità di ponti disolfuro, garantendo così una migliore resistenza e una migliore stabilità. Nei peli pigmentati, una parte dei melanosomi sono contenuti nelle cellule della corticale. La midollare, parte interna del pelo, è prodotta dalle cellule della matrice e contiene aria, vacuoli di glicogeno e granuli di pigmento. (Guaguère, et al., 2006-2007)

Ghiandole sebacee

Le ghiandole sebacee sono associate ai follicoli piliferi formando la cosiddetta unità pilosebacea (Fig. 3). Morfologicamente sono caratterizzate da aggregati allungati o rotondi di cellule che contengono microvacuoli intracitoplasmatici, pieni di sebo, che conferiscono alle cellule un caratteristico aspetto schiumoso. Lobuli di sebociti maturi sono delimitati da una singola linea di cellule basalioidi di dimensioni uniformi e con piccolo citoplasma iperbasofilo, che rappresentano cellule germinative immature, e che matureranno in sebociti. Il dotto escretore, chiamato canale pilosebaceo, è corto, rivestito di epitelio squamoso e termina direttamente nel lume follicolare. Le ghiandole sebacee hanno una secrezione olocrina. (Albanese, 2017)

Le ghiandole sebacee sono particolarmente voluminose e numerose a livello delle giunzioni muco-cutanee, dove giocano un ruolo importante per la marcatura del territorio. Sono di dimensioni più grandi dove i peli sono corti, mentre sono assenti nelle zone glabre. (Guaguère, et al., 2006-2007)

Nel cane sono presenti alcune ghiandole sebacee modificate o specializzate, chiamate ghiandole a cellule epatoidi. Sono localizzate nella regione perianale (ghiandole paranali), nelle porzioni ventrali e dorsali della coda, nella regione lombare e addominale e nella cute del prepuzio e sono sensibili agli ormoni sessuali. Hanno un dotto secretorio che si apre nel lume follicolare. (Albanese, 2017)

Le ghiandole a cellule epatoidi sono arrangiate in piccoli lobuli separati da sottili trabecole fibroconnettivali (Fig. 4). I lobuli ghiandolari presentano un unico strato profondo di piccole cellule germinative indifferenziate, molto simili alle cellule basali dell'epidermide, che si differenziano nelle cosiddette "cellule epatoidi" le quali sono poliedriche, caratterizzate da abbondante citoplasma e grande nucleo centrale. (Goldschmidt, et al., 1992)

Ghiandole sudoripare

Le ghiandole sudoripare (Fig. 3) possono essere divise morfologicamente in apocrine (o epitrichiali) ed eccrine (o atrichiali). (Albanese, 2017)

Le ghiandole sudoripare apocrine sono presenti su tutta la superficie corporea. I dotti escretori sboccano sopra quelli delle ghiandole sebacee, nell'istmo follicolare. Sono delle ghiandole tubulari semplici, con un dotto escretore lineare e una parte secretrice convoluta e circondata da cellule mioepiteliali. Producono una secrezione acquosa che forma un'emulsione con il sebo sulla superficie cutanea: il film idrolipidico di superficie. (Guaguère, et al., 2006-2007)

Le ghiandole sudoripare eccrine hanno la stessa forma delle ghiandole sudoripare apocrine. Sono localizzate nelle zone glabre come i cuscinetti plantari, e sboccano direttamente sulla superficie cutanea. Queste ghiandole sono situate in prossimità dei vasi sanguigni e sono sensibili all'azione dell'adrenalina e della noradrenalina circolanti. È per questo motivo che quando il cane ha paura la presenza di sudore diventa evidente a livello dei cuscinetti plantari. (Guaguère, et al., 2006-2007)

Le ghiandole sudoripare specializzate sono le ghiandole mammarie, le ghiandole ceruminose e le ghiandole dei sacchi anali. Nessuna ghiandola è presente a livello del tartufo. (Guaguère, et al., 2006-2007)

Citologicamente le ghiandole sudoripare appaiono come piccoli aggregati di cellule cuboidali o cilindriche, di dimensioni uniformi, disposte in brevi palizzate o in cluster coesi con architettura microacinare. I nuclei sono di forma e dimensione uniforme, rotondi, centrali o basali e il citoplasma è di dimensioni da piccole a moderate, di colore basofilo e a volte contiene materiale secretivo blu scuro, che rappresenta il sudore. (Albanese, 2017)

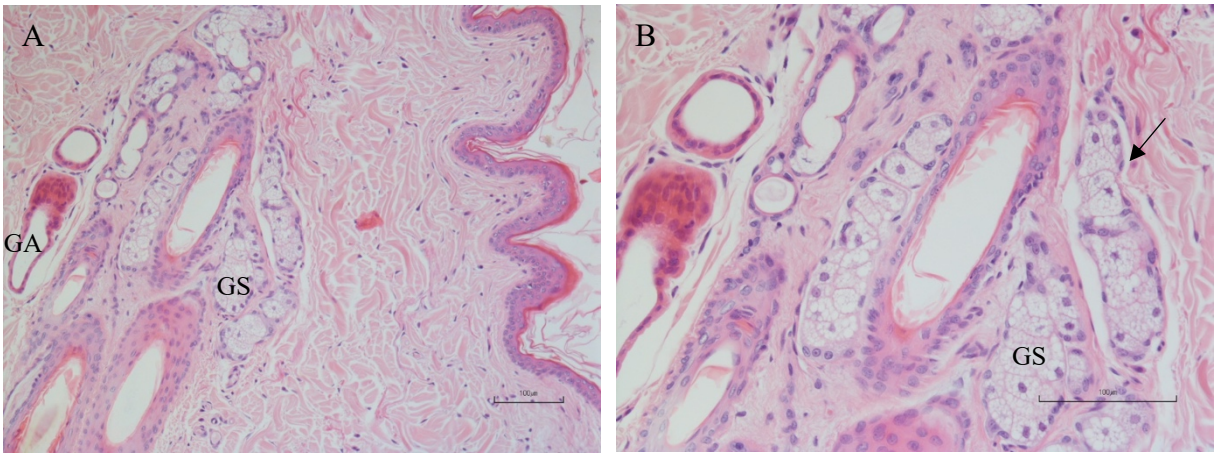

*Figura 3 Cane. Sezioni istologiche di cute normale. Si osservano particolari di ghiandole sebacee (GS) e di ghiandole apocrine (GA). La freccia indica in particolare le cellule di riserva a livello di una ghiandola sebacea. Figura **A** (EE – 10x) Figura **B** (EE – 20x)*

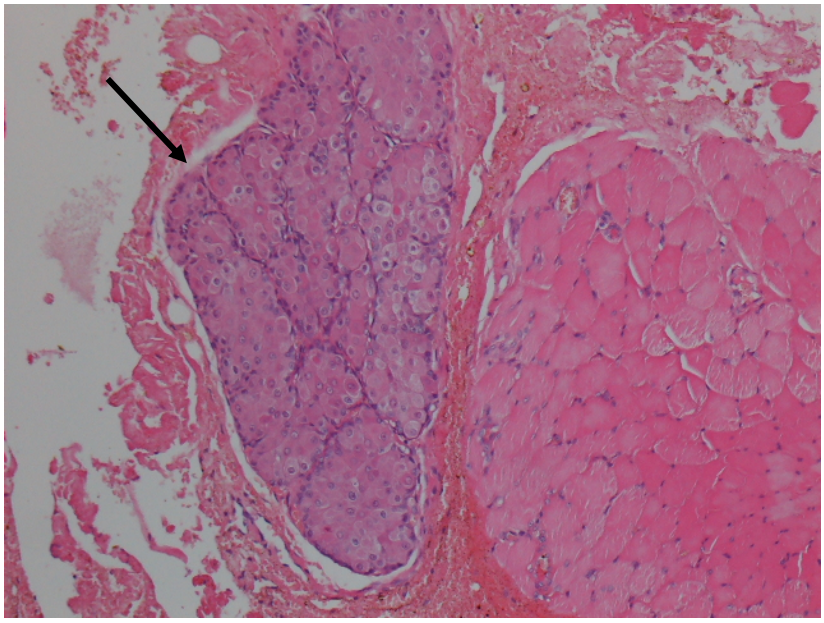

Figura 4 Cane. Sezione istologica di ghiandola epatoide normale (freccia). (EE – 10x)

Tessuto sottocutaneo

Il tessuto sottocutaneo è costituito da tessuto connettivo ricco di adipociti. Ha molteplici funzioni, tra cui lo stoccaggio di lipidi e di sostanze liposolubili, l'isolamento termico e la protezione dai traumi. (Guaguère, et al., 2006-2007)

Il pannicolo adiposo è organizzato in lobuli di adipociti divisi da setti di tessuto connettivo, nei quali decorrono vasi sanguigni, linfatici e nervi. I lobuli sono a loro volta divisi in microlobuli, ciascuno dotato di una propria rete capillare e ciò rende i microlobuli più sensibili all'ischemia. Il tessuto adiposo, assieme a fibre collagene ed elastiche abbonda tipicamente nei cuscinetti plantari e digitali, dove funzionano da strutture ammortizzanti. (Marcato, 2015)

Quando il normale grasso viene raccolto attraverso ago aspirato, come avviene ad esempio nel tentativo di campionare una lesione profonda, di solito si osservano adipociti poligonali, grandi e non sovrapposti, con bordi angolati. (Albanese, 2017)

Capitolo 2 - L'esame citologico

La tendenza globale è quella di cercare metodi rapidi ed economici per la diagnostica delle masse palpabili cutanee e sottocutanee. (Alleman, et al., 2000)
L'esame citologico nasce come tecnica di indagine collaterale cui il medico ricorre con frequenza per determinare e differenziare la natura delle alterazioni evidenziate nel corso dell'esame clinico. Recentemente l'esame citologico è andato ad occupare un posto di notevole rilievo nella diagnostica neoplastica, infatti oltre ad essere rapido, economico, indolore, presenta anche il vantaggio di avere tempi di risposta brevi e quindi di poter essere utilizzato dal clinico nella scelta del tipo di terapia da seguire. (Poli, et al., 2007)

L'utilità della citopatologia nella pratica clinica risiede nella rapidità, non invasività, facilità d'esecuzione, relativa economicità, ed ai rischi minimi che corre il paziente durante il prelievo. (Cowell, et al., 2014)

Le complicazioni durante il campionamento per l'esame citologico non sono comuni e di solito si limitano a piccole emorragie. Le infezioni, i danni a strutture adiacenti e la disseminazione di cellule neoplastiche sono estremamente rare. (Cowell, et al., 2014) (North, et al., 2009)

Nonostante ciò, va sottolineato che l'esame istologico rimane, nella più alta percentuale dei casi, ancora l'unico capace di dare una risposta esatta sul tipo e grado di tumore. L'esame citologico deve quindi essere confinato a diagnosi preoperatorie o nel follow-up di patologie già diagnosticate, non deve essere necessariamente e inequivocabilmente diagnostico e quando possibile deve essere sempre seguito dall'esame istologico. (Poli, et al., 2007)

VANTAGGI	SVANTAGGI
Rapidità di esecuzione	Campioni non diagnostici
Semplicità di esecuzione	Necessità del supporto clinico
Basso costo	Possibilità di errori
Scarsa invasività e atraumaticità	
Ripetibilità	

Tabella 1 Vantaggi e svantaggi dell'esame citologico.

I limiti della citologia risiedono nell'impossibilità di valutazione dell'architettura e dell'infiltrazione, nei tessuti adiacenti, di tessuto patologico: per queste indagini si rileva necessaria l'indagine istopatologica. Si deve inoltre ricordare che un campione citologico non sempre è rappresentativo della lesione: per esempio con pazienti in sovrappeso è possibile aspirare il tessuto adiposo circostante la lesione, e ancora, i preparati ottenuti per apposizione o scarificazione di lesioni ulcerate possono contenere solo cellule superficiali ed essere preda di flogosi o infezioni secondarie. (Poli, et al., 2007)

	CITOLOGIA	ISTOLOGIA
Velocità di esecuzione	+++	+
Costi di esecuzione	+	+++
Analisi cellulare	+++	++
Analisi strutturale	+	+++
Capacità diagnostica	++	+++

Tabella 2 Comparazione tra citologia e istologia. (Poli, et al., 2007)

La prima, importantissima valutazione che si deve fare, analizzando un campione citologico, è stimare l'adeguatezza dello striscio, in altre parole devono essere valutate la cellularità generale, la conservazione delle cellule, la qualità della colorazione e aver cura che il nome del proprietario e la sede del prelievo siano scritti sulla banda sabbiata del vetrino e sul modulo di accompagnamento. Se anche uno solo di questi elementi appare inadeguato o mancante, bisogna evitare di formulare una diagnosi, limitandosi ad indicare il motivo dell'inadeguatezza del campione e ripetendo l'agoaspirazione. (De Lorenzi, 2002)

Un altro concetto importante è quello della rappresentatività del campione che si sta analizzando, infatti, a seconda della zona che è stata aspirata si possono ritrovare, in percentuali variamente rappresentate: cellule infiammatorie, neoplastiche, tissutali normali oppure necrosi. Proprio per questo motivo, prima di emettere una diagnosi citologica, è obbligatorio valutare tutti i vetrini a disposizione. (De Lorenzi, 2002)

I requisiti di base per ottenere buoni risultati grazie alla citologia sono: un campione di buona qualità, una adeguata collaborazione tra il citologo ed il clinico, che dovrebbe fornire una storia completa del caso, ed una forte conoscenza della patologia clinica e della citologia. (Radostin, 2010)

L’accuratezza dell’esame citologico

Per la diagnosi delle neoformazioni dell’uomo sono stati riportati tassi di accuratezza elevati per la Fine Needle Biopsy (FNB), ed il conseguente esame citologico rispetto all’istologia. (Layfield, et al., 1993) (Daskalopoulou, et al., 1997) (Dey, et al., 2004)

Anche in medicina veterinaria sono stati condotti diversi studi per andare a valutare l’accuratezza della diagnosi citologica confrontandola con il “gold standard” rappresentato dall’istologia.

Chalita et al (Chalita, et al., 2001) nel loro studio retrospettivo, hanno confrontato la diagnosi citologica e la diagnosi istologica di 85 campioni provenienti da neoplasie della cute e dei tessuti molli di altrettanti cani. Sulla base dei dati raccolti in questo studio, la citologia ha mostrato una sensibilità dell’89% ed una specificità del 100%.

Ghisleni et al (Ghisleni, et al., 2006) nel loro studio retrospettivo, hanno confrontato la diagnosi citologica ed istologica di 243 lesione cutanee e sottocutanee palpabili, 198 campioni provenivano da cani, mentre 45 da gatti. Per 176 campioni citologici è stata fatta diagnosi di neoplasia, in 175 casi la diagnosi è stata confermata anche istologicamente. In un solo caso era stata fatta diagnosi falsa positiva di neoplasia. Dai risultati di questo studio c’è un 90.9% (221/243) di accordo tra la diagnosi citologica e quella istologica. Nella diagnosi di neoplasia la citologia ha una sensibilità dell’89.3% ed una specificità del 97.9%.

Radostin (Radostin, 2010) nel suo studio retrospettivo, ha confrontato la diagnosi citologica e la diagnosi istologica di 248 lesioni cutanee e sottocutanee palpabili. In questo studio sono stati considerati solo campioni provenienti da cani. In 193 campioni è stata fatta diagnosi citologica di neoplasia, confermata istologicamente per 190 campioni. I 55 campioni rimanenti sono stati classificati come non neoplastici. In 35 casi la diagnosi istologica era in accordo con quella citologica, mentre in 20 casi l’esame citologico ha dato una diagnosi falsa negativa di neoplasia. Dai risultati di questo studio c’è un 88.7% di accordo (220/248) tra la diagnosi citologica e quella istologica. Nella diagnosi di neoplasia la citologia ha una sensibilità del 90,47% ed una specificità del 97.22%.

Molti studi insistono sul fatto che la comunicazione tra il patologo ed il clinico è fondamentale per arrivare ad avere una accurata diagnosi citologica.

L'interazione di successo tra clinici e patologi si basa sulla comunicazione e sulla fiducia. Molti citologi inizialmente esaminano i preparati citologici prima di aver letto la storia clinica del paziente, in modo da rafforzare la propria capacità descrittiva, in seguito, la conoscenza della storia clinica e della descrizione della lesione consentono al patologo di affinare la valutazione delle cellule. La responsabilità del patologo è di fornire un rapporto citologico che consenta al medico di prendere delle decisioni appropriate. (Sharkey, et al., 2007)

Gli elementi di un rapporto citologico sono:

- una descrizione dettagliata ben organizzata
- una diagnosi citologica o un indirizzo diagnostico
- interpretazione e commenti necessari a qualificare la diagnosi (Sharkey, et al., 2007)

All'interno della descrizione, il patologo dovrebbe indicare la qualità del preparato, incluso se sono presenti sufficienti cellule intatte per la valutazione del campione.
Una descrizione precisa dei componenti cellulari può aiutare il medico a discutere del caso con altri specialisti veterinari, come gli oncologi. (Sharkey, et al., 2007)

Capitolo 3 – Tecniche citologiche di campionamento, preparazione e colorazione di lesioni cutanee e sottocutanee

La realizzazione del prelievo è una tappa determinante dell'esame citologico ed è effettuata dal veterinario clinico; è dunque essenziale per lui conoscere le indicazioni di questo esame, i suoi vantaggi ed i suoi inconvenienti ed è fondamentale che abbia dimestichezza con le differenti tecniche di prelievo e di striscio del materiale prelevato. (Turinelli, 2016)

Metodi di campionamento

METODO	INDICAZIONE	COMMENTO
Ago aspirato e ago infissione	Neoformazioni cutanee e sottocutanee	Si tratta del metodo migliore per ottenere campioni da masse cutanee o sottocutanee senza avere contaminazioni dalla superficie cutanea
Apposizione	Neoformazioni cutanee essudative	Si utilizza maggiormente per avere una indicazione sui microrganismi presenti nella lesione

Tabella 3 Indicazione dei diversi metodi di campionamento (Cowell, et al., 2014)

Ago-aspirato e ago-infissione

La biopsia citologica con ago sottile, Fine Needle Biopsy (FNB), può essere eseguita utilizzando una siringa ed un ago standard, con o senza aspirazione. Questo è il miglior metodo per campionare qualsiasi massa cutanea o sottocutanea. L'FNB consente la raccolta di cellule dalla profondità della lesione, evitando la contaminazione superficiale con cellule infiammatorie e microrganismi. (Cowell, et al., 2014)

Le cellule di superficie sono spesso scarsamente conservate e possono mostrare artefatti legati all'invecchiamento cellulare e all'esposizione a risposte infiammatorie secondarie,

specialmente se si ha a che fare con masse ulcerate. Questi cambiamenti possono rendere più difficile la valutazione del grado di atipia cellulare. (Cowell, et al., 2014)

Scelta della siringa e dell'ago

Possono essere utilizzati aghi con calibro che va da 22G a 25G e siringhe da 2,5-20 ml. Più il tessuto è morbido e più sono piccoli l'ago e la siringa utilizzati. (Cowell, et al., 2014)
Gli aghi più grandi tendono a causare una maggiore contaminazione di sangue. (Cowell, et al., 2014)

Una eccezione alla regola dell'utilizzo dell'ago sottile è rappresentata da alcuni tumori mesenchimali molto solidi, in cui le cellule sono racchiuse in una densa matrice extra-cellulare. Se le prime aspirazioni risultano essere inefficaci, sarà necessario utilizzare aghi di diametro maggiore, da 17G a 21G. (Fournel-Fleury, et al., 1994)

Preparazione della parte da campionare

Se devono essere eseguiti test microbiologici su di una parte del campione raccolto l'area deve essere preparata chirurgicamente. In caso contrario la preparazione della pelle è essenzialmente quella necessaria per una vaccinazione. Un tampone imbevuto di alcol può essere utilizzato per pulire l'area. (Cowell, et al., 2014)

Ago-aspirazione

1. Tenere saldamente la massa con una mano
2. Inserire l'ago, con la siringa collegata, nella massa
3. Tirare indietro lo stantuffo e tenerlo premuto per applicare e mantenere una leggera pressione negativa
4. L'ago viene quindi reindirizzato nella massa più volte mantenendo una pressione negativa nella siringa
5. Quando il materiale appare nel mozzo dell'ago, lo stantuffo viene rilasciato e l'ago può quindi essere rimosso dalla massa
6. Scollegare l'ago dalla siringa e tirare indietro lo stantuffo
7. Ricollegare l'ago alla siringa e premere lo stantuffo per espellere il materiale aspirato su un vetrino pulito (Fig. 5) (Dunn, 2014)

Si deve prestare attenzione per non consentire all'ago di uscire dalla massa mentre viene applicata una pressione negativa poiché ciò può provocare l'aspirazione del campione all'interno della siringa (dove potrebbe non essere recuperabile) o la contaminazione del campione con tessuto che circonda la massa. (Cowell, et al., 2014)

Ago-infissione

1. Tenere saldamente la massa con una mano
2. Inserire l'ago, non collegato alla siringa, nella massa
3. Fare dei movimenti rotatori oppure spingere e ritrarre delicatamente l'ago dal centro della massa
4. Eseguire l'operazione anche in direzione obliqua
5. Rimuovere l'ago dalla massa
6. Collegare l'ago ad una siringa vuota in cui si è ritratto lo stantuffo ed esercitare una pressione adeguata sullo stantuffo per adagiare il materiale su uno o più vetrini puliti (Fig. 5) (Dunn, 2014)

Se è possibile, è ottimale eseguire più tentativi di raccolta in vari siti all'interno della massa, per aumentare le possibilità di ottenere materiale diagnostico e garantire un campionamento rappresentativo della lesione. (Cowell, et al., 2014)

In caso di campionamento di lesioni di grosse dimensioni, è sempre opportuno prelevare materiale dalla periferia, evitando pertanto possibili aree centrali di necrosi. (Marconato, et al., 2005)

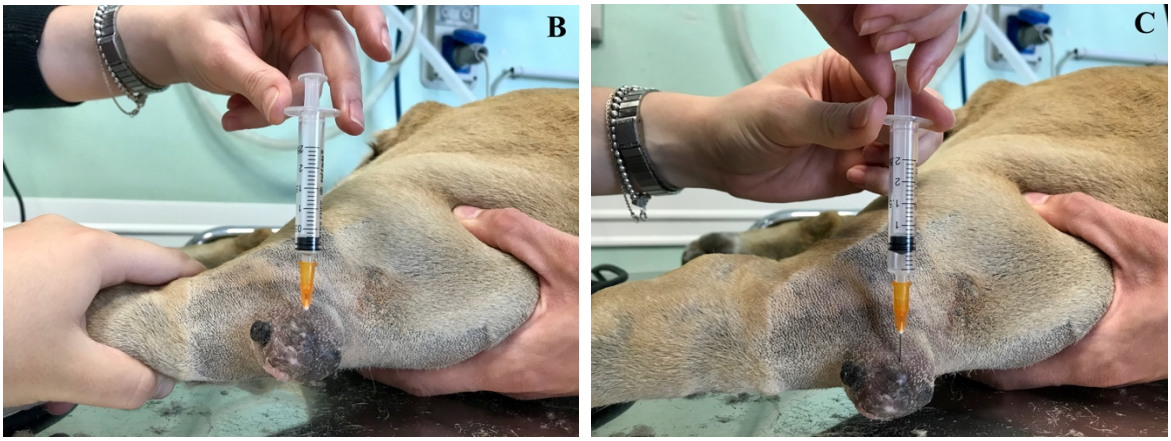

*Figura 5 Ago infissione e ago aspirazione a confronto. Nella figura **A** è raffigurata la procedura dell'ago infissione, utilizzando un ago arancione 25G. Nelle figure **B** e **C** è possibile vedere la procedura di ago aspirazione, utilizzando un ago arancione da 25G e una siringa da 2,5 ml. Le fotografie sono state scattate presso l'Ospedale Veterinario Universitario Didattico.*

Apposizione

Impiegata per la raccolta di materiale da lesioni ulcerate o da prelievi bioptici. Se utilizzata per lesioni ulcerate il campionamento va eseguito prima e dopo pulizia della parte mediante una garza imbevuta di soluzione fisiologica sterile; in questo caso basta appoggiare con una buona pressione la superficie di un vetrino pulito sulla lesione, tale operazione può essere effettuata 2-3 volte per ogni vetrino. (Poli, et al., 2007)

Gli strisci per impronta delle lesioni superficiali spesso producono solo cellule infiammatorie, anche se l'infiammazione è un processo secondario. (Cowell, et al., 2014)
Se possibile, devono essere raccolti FNB di tessuto sotto all'area ulcerata o essudativa, da aggiungere agli strisci dell'impronta. (Cowell, et al., 2014)

Gli strisci per impronta possono risultare utili per un primo indirizzo diagnostico nell'attesa dell'esame istologico in caso di neoformazioni escisse chirurgicamente.

Preparazione dei vetrini

Il materiale per l'esame citologico deve essere posizionato vicino alla banda sabbiata, e mai ad una estremità del vetrino, questo perché altrimenti non è possibile valutare l'intero campione. (Poli, et al., 2007) L'obiettivo è quello di preparare un film sottile in cui le cellule sono distribuite in un singolo strato, senza causarne la rottura. (Cowell, et al., 2014)

Squash-preparation (preparato per schiacciamento)

Il materiale raccolto viene espulso vicino ad una estremità di un vetrino pulito, chiamato vetrino campione. Un secondo vetrino, chiamato vetrino spargitore, è posizionato direttamente sopra il campione. Il campione di solito si distribuisce tra i due vetrini a causa del peso del solo vetrino spargitore (Fig. 6). (Cowell, et al., 2014)

Se fatto correttamente, lo striscio dovrebbe avere una forma di fiamma che non si estende fino al bordo del vetrino. (Cowell, et al., 2014)

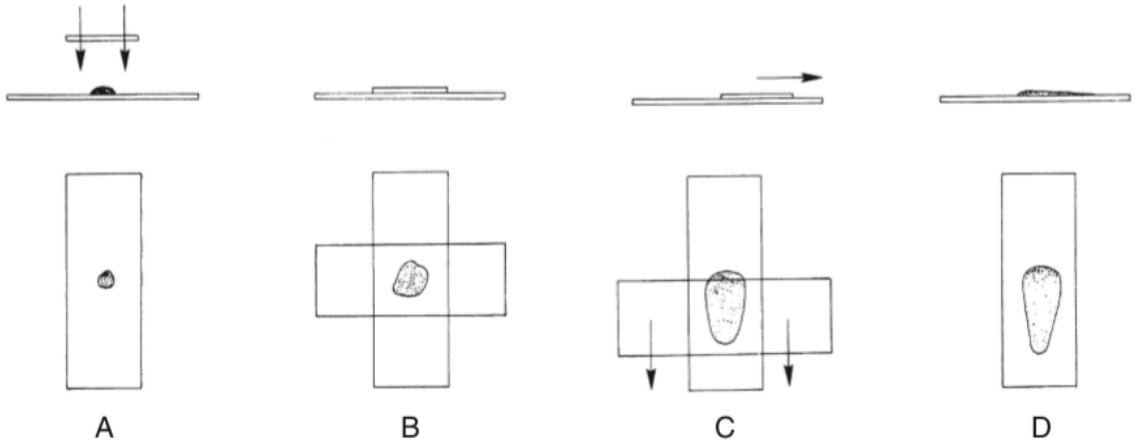

*Figura 6 Squash preparation. **A** una porzione dell'aspirato viene espulsa su di un vetrino, mentre un altro vetrino viene posizionato sopra al campione. **B** il campione diffonde al di sotto del secondo vetrino, se il campione non si diffonde bene è possibile applicare una leggera pressione digitale. **C** i vetrini vengono fatti scorrere dolcemente. **D** solitamente si ha una buona distribuzione del campione, ma questa tecnica può provocare una eccessiva rottura delle cellule. (Cowell, et al., 2014)*

Blood smear technique (tecnica dello striscio di sangue)

Il campione viene espulso dalla siringa vicino ad una estremità del vetrino. Il bordo lungo del vetrino spargitore viene posizionato sulla superficie piana del vetrino davanti al campione. Il vetrino spargitore è inclinato con un angolo di 45° rispetto al vetrino del campione e tirato indietro di circa un terzo rispetto a dove si trova il materiale aspirato. Il vetrino spargitore viene quindi fatto scorrere in modo fluido e rapido in avanti, come viene fatto per gli strisci di sangue (Fig. 7). (Cowell, et al., 2014)

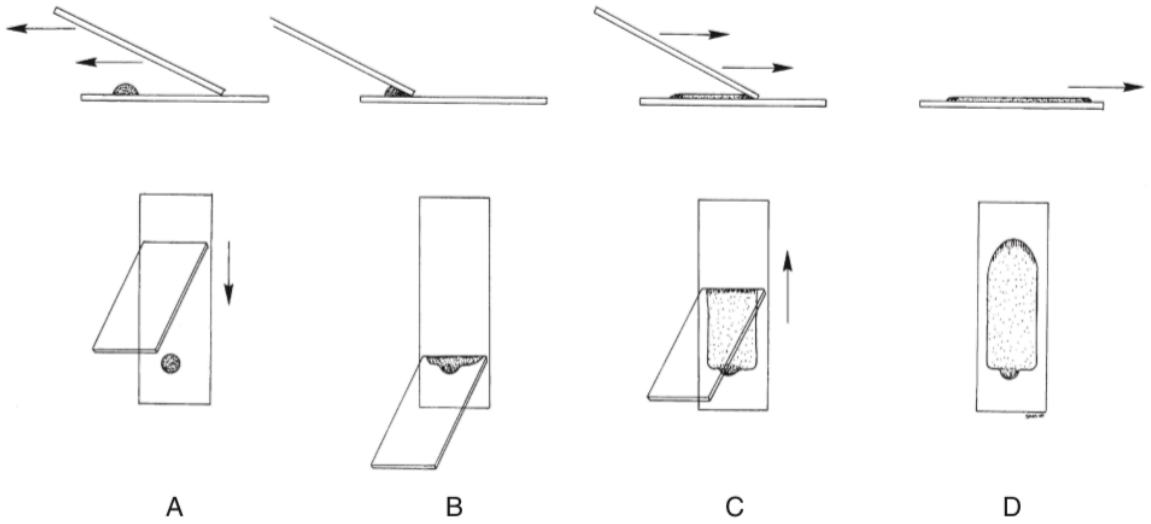

Figura 7 Blood smear technique. ***A*** *una goccia di campione viene posizionata sull'estremità di un vetrino, quindi un altro vetrino viene fatto scorrere all'indietro fino ad arrivare a contatto con la goccia.* ***B*** *una volta toccata la goccia, il campione si diffonde rapidamente lungo il bordo del vetrino spargitore.* ***C-D*** *il vetrino spargitore viene fatto scorrere in modo uniforme e rapido per tutta la lunghezza del vetrino producendo in questo modo una macchia con bordo sfumato. (Cowell, et al., 2014)*

Starfish preparation (preparati a stella marina)

Un'altra tecnica utilizzata per diffondere gli aspirati è quella di trascinare l'aspirato periferico in diverse direzioni con la punta di un ago da siringa, producendo una forma a stella marina (Fig. 8). (Cowell, et al., 2014)

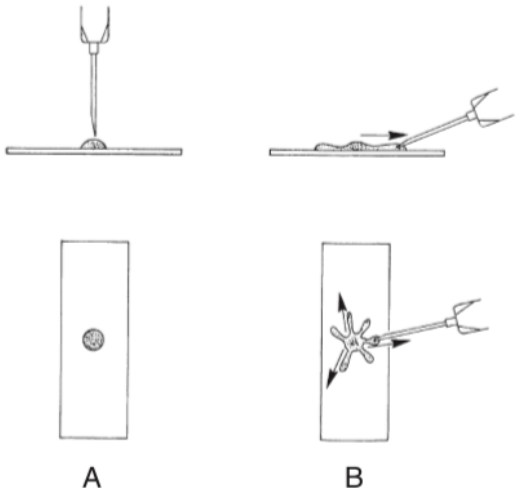

Figura 8 "Starfish" preparation. ***A*** *una parte dell'aspirato viene espulsa su un vetrino.* ***B*** *la punta di un ago viene posizionata nell'aspirato e spostata dal centro alla periferia trascinando una scia del campione. Questa procedura viene ripetuta in diverse direzioni. (Cowell, et al., 2014)*

METODICA	VANTAGGI	SVANTAGGI
SQUASH	• Buona diffusione delle cellule • Adeguata valutazione dei dettagli cellulari	• Mani inesperte rischiano di rompere eccessivamente le cellule
BLOOD SMEAR	• Inferiore rottura delle cellule • Strisci sottili con cellule intatte e ben distribuite	
STARFISH	• Le cellule fragili non vengono danneggiate	• Le cellule non diffondono bene • Scarsa valutazione dei dettagli cellulari

Tabella 4 Vantaggi e svantaggi delle diverse metodiche di preparazione dei vetrini. (Cowell, et al., 2014)

Colorazione dei vetrini

Dopo aver strisciato il materiale sui vetrini, il Medico Veterinario può decidere se colorarli e visionarli autonomamente, oppure se inviarli ad un laboratorio esterno. Sarebbe in ogni caso buona norma colorare almeno uno dei vetrini, in modo tale da valutare se la cellularità è adeguata oppure no. Le colorazioni che meglio si adattano all'utilizzo in ambulatorio sono il May-Grünwald-Giemsa (MGG) e il Diff-Quik.

Le colorazioni di Romanowsky e il nuovo blu di metilene rappresentano le colorazioni maggiormente utilizzate in medicina veterinaria per l'identificazione delle cellule nucleate. Prima della colorazione, i vetrini devono essere fissati e vengono quindi fatti asciugare semplicemente all'aria. Una eccezione è rappresentata dalla fissazione umida che viene invece utilizzata nella colorazione di Papanicolaou. (Raskin, et al., 2016)

La fissazione all'aria viene utilizzata abitualmente in citopatologia veterinaria. (Perman, et al., 1979) (Belford, et al., 1998) (Cowell, et al., 2014)

Questa procedura deve essere effettuata rapidamente al fine di ottenere dettagli nucleari e citoplasmatici ottimali in quanto una asciugatura troppo lenta comporta la produzione di

numerosi artefatti, in particolare processi di condensazione, specialmente del nucleo, con conseguente perdita di dettagli morfologici. (Baker, et al., 2001)

Colorazioni di Romanowsky

Le colorazioni di Romanowsky sono economiche, prontamente disponibili per il veterinario e facili da preparare, mantenere e utilizzare. (Cowell, et al., 2014)
Le colorazioni maggiormente utilizzate sono:

- Colorazione May-Grünwald-Giemsa (MGG)
- Colorazione di Wright
- Diff-Quik (Dunn, 2014)

Si tratta di una colorazione pancromatica che consente la visualizzazione adeguata delle caratteristiche nucleari ed è eccellente per evidenziare i dettagli citoplasmatici, come i granuli e la maggior parte dei microrganismi. (Albanese, 2017)
Prima della colorazione i vetrini vengono fatti asciugare all'aria, l'essiccazione presenza parzialmente le cellule e le fa aderire al vetrino in modo che non cadano durante la procedura. (Cowell, et al., 2014)

Le colorazioni di Romanowsky possono essere a base acquosa (es. Diff-Quik) o a base di metanolo (es. Wright-Giemsa). Le colorazioni a base d'acqua sono spesso utilizzate in ambulatorio grazie alla loro facilità d'uso e alla loro rapidità, tuttavia potrebbero non riuscire a colorare i granuli dei mastociti (Fig. 9), dei granulociti basofili e dei grandi linfociti granulari. (Cowell, et al., 2014)

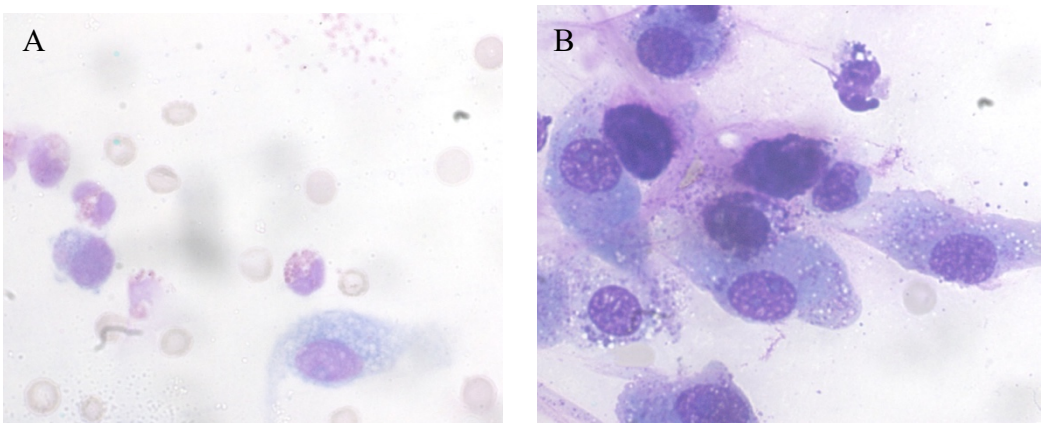

*Figura 9 Cane, ago aspirato di mastocitoma sdifferenziato. Figura **A** vetrino colorato con Diff-Quik: i pochi granuli citoplasmatici non sono visibili. (Diff-Quik – 20x) Figura **B** vetrino colorato con MGG: i pochi granuli citoplasmatici sono visibili. (MGG – 40x)*

Quando gli strisci sono colorati nel modo corretto, il nucleo della maggior parte delle cellule dovrebbe essere di viola scuro e dovrebbe essere presente una chiara demarcazione tra il nucleo ed il citoplasma. (Cowell, et al., 2014)

Colorazione di Papanicolaou

La colorazione di Papanicolaou viene abitualmente utilizzata in medicina umana per la colorazione di campioni citologici. Questa colorazione accentua i dettagli nucleari ed è in grado di rilevare le prime alterazioni morfologiche indicative di displasia e neoplasia. In medicina veterinaria non viene comunemente utilizzata a causa delle diverse fasi necessarie e dei suoi limiti nella valutazione delle reazioni infiammatorie. (Raskin, et al., 2016)

In medicina veterinaria è stata descritta una variante rapida della classica Papanicolaou che può essere vantaggiosa per valutare le anomalie nucleari delle cellule tumorali. (Jörundsson, et al., 1999)

Colorazione con il nuovo blu di metilene

Il nuovo blu di metilene può essere utilizzato per mostrare la struttura nucleare e nucleolare in modo più dettagliato. (Dunn, 2014)

Il nuovo blu di metilene è un colorante basico che colora i nuclei, la maggior parte degli agenti infettivi, le piastrine e i granuli dei mastociti. I granuli degli eosinofili e gli eritrociti non si colorano ed appaiono microscopicamente come aree circolari traslucide. I vetrini non vengono fissati in alcool, per cui i lipidi associati ai lipomi ed il tessuto adiposo vengono facilmente riconosciuti, così come i cristalli di colesterolo associati alle cisti follicolari. (Raskin, et al., 2016)

Una piccola goccia di colorante viene applicata direttamente sul preparato citologico che è stato precedentemente lasciato asciugare all'aria. Un vetrino coprioggetto viene posizionato sulla goccia, che in questo modo si diffonde. Il colorante in eccesso viene rimosso inclinando il vetrino su di un tovagliolo di carta. Il vetrino deve essere esaminato immediatamente perché il colorante è a base d'acqua e tende ad evaporare. (Raskin, et al., 2016)

Colorazione con il blu di toluidina

Il blu di toluidina viene utilizzato per la colorazione metacromatica di sostanze acide. Si utilizza per la colorazione di mastocitomi con scarsa presenza di granuli, questa scarsità infatti rende difficoltosa l'identificazione dei mastociti con le normali colorazioni. I granuli si colorano di rosso e vengono messi in evidenza. (Albanese, 2017)

Colorazione di Gram

La colorazione di Gram permette di dividere i batteri in due gruppi sulla base delle loro affinità tintoriali: batteri Gram-positivi e batteri Gram-negativi. La presenza dei batteri, la loro forma e le loro dimensioni vengono facilmente evidenziate anche quando si impiegano le colorazioni di Romanowsky, benché tutti i batteri appaiono basofili. (Baker, et al., 2001)

Colorazione PAS

La colorazione istochimica "periodic acid-Schiff" (PAS) può essere utilizzata per identificare i mucopolisaccaridi dei miceti (Fig. 10).

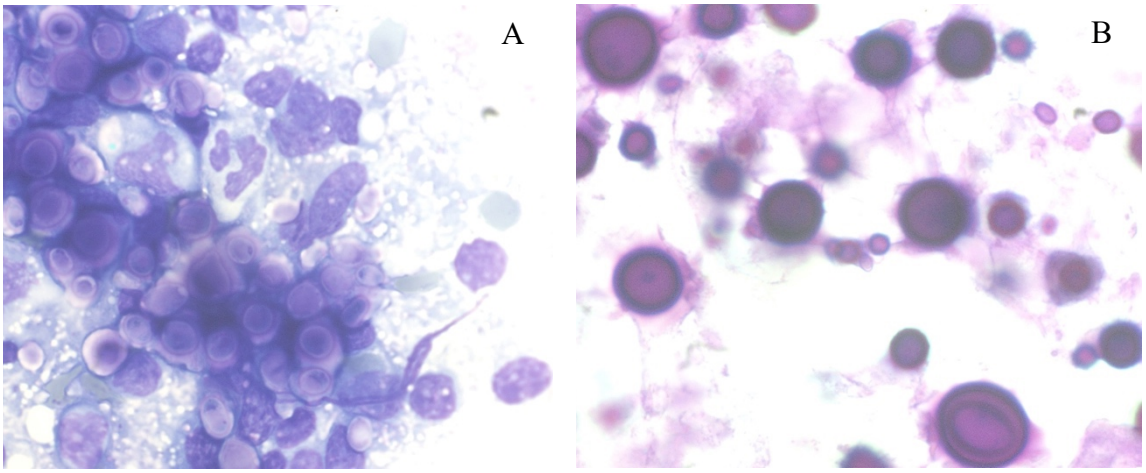

*Figura 10 Cane, ago aspirato da neoformazione cutanea. Criptococcosi (**A** – MGG) (**B** – PAS)*

Colorazioni speciali

Le colorazioni speciali e immunocitochimiche sono impiegate per facilitare la differenziazione di una linea cellulare o per definirne la provenienza, specialmente quando le cellule sono scarsamente differenziate. (DeMay, 2012) (Bibbo, et al., 2014)

Le procedure di colorazione devono essere validate per il loro impiego con ogni tipo cellulare di interesse e nell'ambito di ciascuna specie, ed è necessaria una buona esperienza per ottenere risultati affidabili e riproducibili. Sebbene godano di molta considerazione a livello accademico, le colorazioni speciali costituiscono una eccezione per l'impiego quotidiano in molti laboratori diagnostici. (Baker, et al., 2001)

Valutazione dei vetrini al microscopio

La valutazione di un vetrino dovrebbe seguire uno schema standardizzato (Fig. 11):

- valutazione macroscopica del vetrino, in modo da valutare la presenza di aree di interesse
- valutazione a basso ingrandimento (4x-10x-20x) per valutare la presenza di aree in cui le cellule si dispongono in monostrato
- valutazione della morfologia cellulare a più alto ingrandimento (40x-60x-100x) (Dunn, 2014)

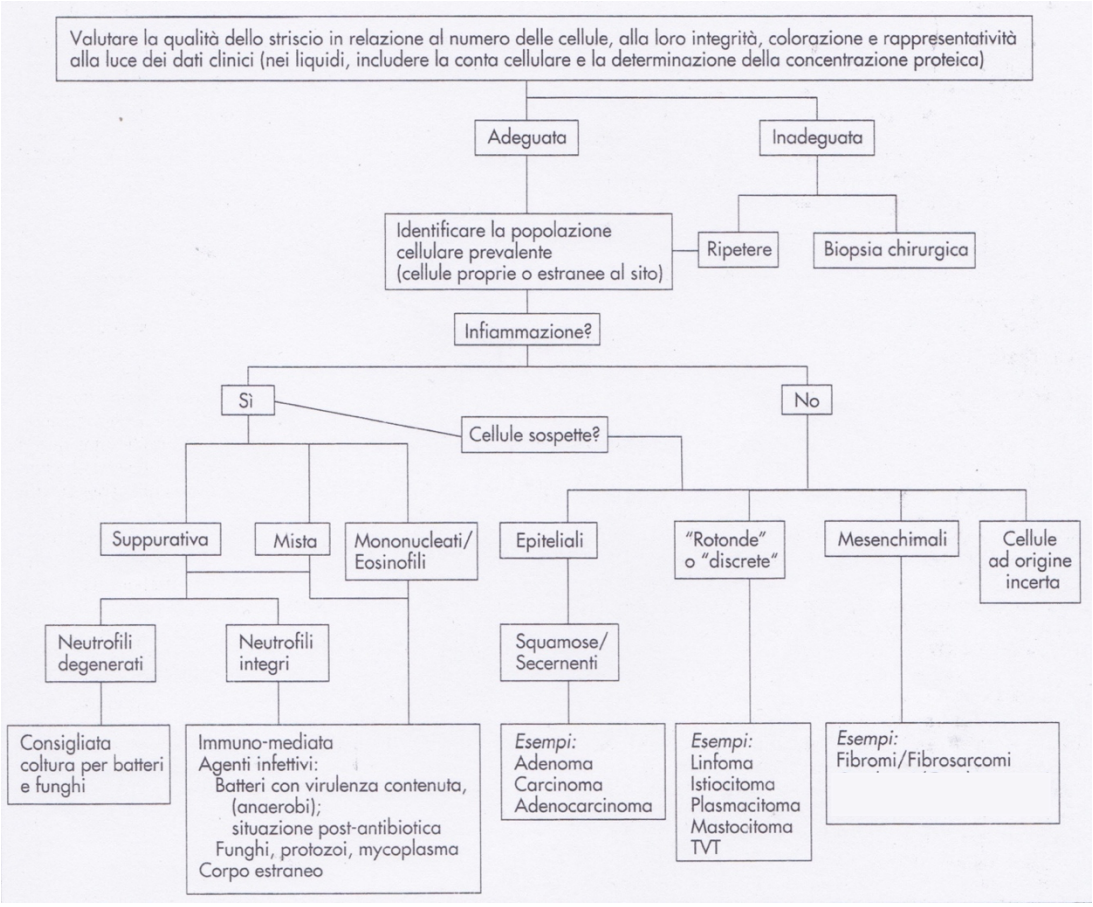

Figura 11 Algoritmo per la valutazione citologica. Modificato da (Baker, et al., 2001)

In citologia le interpretazioni si basano generalmente su intere popolazioni di cellule e non su un basso numero di cellule singole, questo perché qualsiasi cellula appartenente ad una lesione può mostrare caratteristiche atipiche o inusuali. Le cellule provenienti da reazioni infiammatorie o aree di riparazione dei tessuti mostrano spesso atipia cellulare che risulta dalla displasia. Le cellule inoltre subiscono i cambiamenti dell'invecchiamento, che possono essere difficili da interpretare. (Cowell, et al., 2014)

Le interpretazioni basate su campioni inadeguatamente cellulari potrebbero dare una falsa impressione di normalità o, peggio ancora, potrebbero dare una falsa impressione di neoplasia. (Cowell, et al., 2014)

Dopo aver individuato le aree cellulari del vetrino, è importante determinare se le cellule sono ben distribuite per la valutazione, intatte e ben colorate. Questo di solito può essere fatto anche a basso ingrandimento (10x-20x), in questo modo è possibile valutare una porzione maggiore di vetrino in breve tempo. (Cowell, et al., 2014)

In questa fase alcuni campioni saranno riconosciuti come compromessi o inadeguati per una diagnosi definitiva. Alcuni dei problemi più comuni includono:

- completa assenza di cellule
- rottura o distorsione cellulare
- cattiva colorazione
- contaminazione del campione con sostanze esogene
- esposizione ai fumi di formalina
- campionamento di un tessuto diverso da quello "desiderato"
- campione troppo spesso per la valutazione delle singole cellule (Dunn, 2014)

Le cellule intatte, ben colorate e ben distribuite dovrebbero avere una demarcazione evidente tra il nucleo ed il citoplasma. Il nucleo può essere di forma irregolare, ma il profilo nucleare dovrebbe essere liscio e distinto. Un aspetto sfuocato attorno al nucleo indica generalmente che la cellula è stata, anche in minima parte, traumatizzata durante la raccolta, la preparazione o entrambi. (Cowell, et al., 2014)

Il campione è interpretabile se la maggior parte delle cellule è intatta; tuttavia, le cellule traumatizzate non vengono valutate. (Cowell, et al., 2014)

Artefatti

Il riconoscimento degli artefatti è essenziale per una corretta interpretazione dei reperti citologici. (Dunn, 2014)

Alcuni componenti tissutali normali sono comunemente visti come risultati accidentali in campioni di Fine Needle Aspiration (FNA), inclusi capillari, adipociti, detriti di cheratina dalla superficie della cute, muscolo scheletrico. (Burton, 2018)

Acquisizione ed elaborazione dei campioni

In alcuni casi gli artefatti sono indotti dal trattamento dei campioni, dalla manipolazione approssimativa, da un eccesso di sangue con formazione di cristalli di emoglobina, dalla presenza di gel per ultrasuoni, dalla formazione di precipitati dalla colorazione di Romanowsky e granuli di talco o di amido da guanti chirurgici. (Raskin, et al., 2016)
I granuli di amido sono rotondi con una caratteristica croce al centro e dovrebbero essere ben distinguibili dai detriti mineralizzati. (Burton, 2018)

Strutture cristalline

Il materiale di fondo riflette spesso alterazioni degenerative come la calcificazione distrofica o i cristalli di urato nei tessuti. Quando i cristalli di colesterolo si trovano su uno sfondo proteico possono apparire come degli aghi, tuttavia, questi frammenti non devono essere confusi con alcuni batteri, come i micobatteri, che hanno una parete lipidica esterna che non assorbe il colore ed appaiono quindi come bastoncini negativi su uno sfondo proteico. (Raskin, et al., 2016)

Forme lineari

Le forme lineari possono spesso dare confusione nell'osservazione dei campioni. I capillari rivestiti di endotelio, che occasionalmente contengono eritrociti, sono comuni nei tessuti altamente vascolarizzati. Le fibre organiche o sintetiche possono assomigliare a ife, ma di solito si distinguono perché refrattarie o colorate. Grandi fibre spesse e basofile possono indicare la presenza di tessuto muscolare scheletrico, ma dopo una attenta ispezione dovrebbero essere osservati in esso i nuclei e le striature. Inoltre, alcune scaglie di cheratina possono provenire dalle mani dell'operatore. (Raskin, et al., 2016)

Cause di inadeguatezza del campione citologico

Per avere una resa diagnostica maggiore è necessario preparare più di un vetrino della parte esaminata. Gli aghi utilizzati hanno un calibro piccolo e la procedura è relativamente indolore, per cui è sempre meglio eseguire diversi tentativi di raccolta e preparare più vetrini quando l'animale viene presentato a visita per la prima volta, piuttosto che ripetere la procedura dopo aver riscontrato che il campione non era diagnostico e dopo aver già dimesso il paziente. (Cowell, et al., 2014)

Sarebbe ottimale colorare ed esaminare brevemente uno o due vetrini per assicurarsi che siano adeguatamente cellulari mentre il paziente è ancora in ospedale. Se i vetrini colorati non sono cellulari è possibile eseguire immediatamente ulteriori tentativi di raccolta. (Cowell, et al., 2014)

Le cause di inadeguatezza sono diverse e possono essere ricondotte a scorrette pratiche di campionamento, allestimento e di conservazione. (Poli, et al., 2007)

Campionamento

Innanzitutto, bisogna tener conto che alcune lesioni semplicemente non esfoliano bene le cellule. (Cowell, et al., 2014)

Se vengono campionate più masse, utilizzare sempre un ago e una siringa nuovi per ciascuna massa. In caso contrario, i vetrini di una massa potrebbero essere contaminati da cellule lasciate nell'ago da precedenti tentativi di raccolta. (Cowell, et al., 2014)

Uso di aghi di grande calibro

Questo può determinare emocontaminazione oppure la presenza di materiale tissutale ammassato, di aspetto microscopico tridimensionale. (Poli, et al., 2007)

Eccessiva forza esercitata durante il prelievo

Accade soprattutto quando si attua l'ago-aspirazione. La popolazione cellulare può subire danni tali da renderla non valutabile. (Raskin, et al., 2016)

Prelievo di tessuto extra-lesionale

Il vetrino potrebbe non avere cellule diagnostiche perché l'ago non è stato indirizzato verso la lesione durante la raccolta oppure potrebbe essere indirizzato verso una porzione non rappresentativa del campione, ad esempio un'area di infiammazione o di necrosi all'interno di una neoplasia (Fig. 12). (Cowell, et al., 2014) Le cause più comuni risiedono nel passare tangenzialmente alla lesione oppure nell'oltrepassarla. (Raskin, et al., 2016)

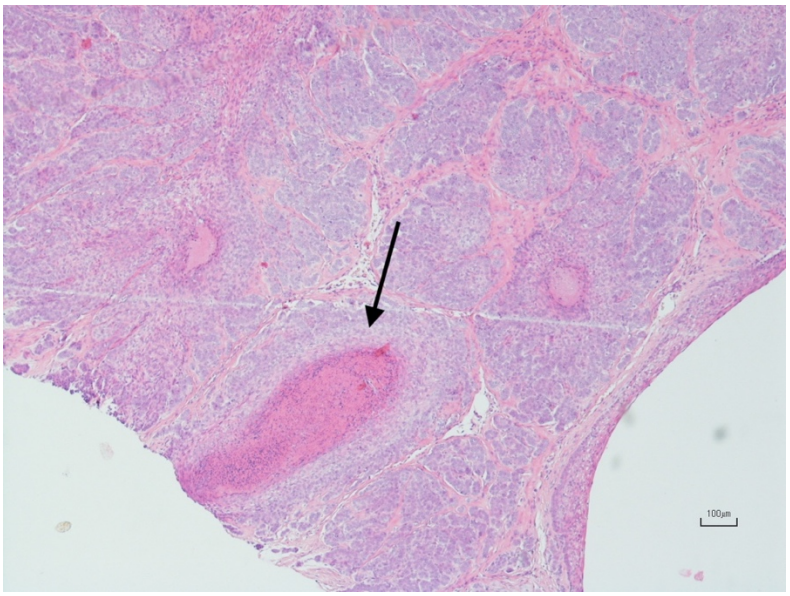

Figura 12 Cane. Sezione istologica di un tricoblastoma. La freccia indica un'area necrotica che potrebbe essere campionata per "sbaglio" durante l'ago aspirazione dando un campione non diagnostico o poco rappresentativo (EE - 2x)

Allestimento

Se il materiale non viene strisciato il campione risulta essere illeggibile, così come se viene effettuata una eccessiva pressione durante l'allestimento del vetrino può essere determinato un danno alle cellule. (Cowell, et al., 2014)

Conservazione

L'esposizione ai vapori di formalina può impedire il corretto processo di colorazione citologica rendendo i preparati non valutabili. (Cowell, et al., 2014) La formalina dà un aspetto blu pallido ed omogeneo alle cellule e il dettaglio cellulare viene oscurato. I campioni citologici devono essere trasportati separatamente dai campioni in formalina o devono essere messi in contenitori separati e chiusi ermeticamente. (Burton, 2018)

Inoltre, i vetrini possono rompersi durante il trasporto se non vengono introdotti in contenitori idonei. (Poli, et al., 2007)

Capitolo 4 – Neoformazioni cutanee e sottocutanee

La comparsa di una tumefazione o di un nodulo a livello cutaneo può derivare da uno spettro molto ampio di patologie infiammatorie o neoplastiche, che la citologia può discriminare in modo utile. (Marcato, 2015)

Dopo aver valutato la cellularità del campione e aver quindi deciso se questo è adeguato oppure no, il Medico Veterinario, già a livello ambulatoriale, dovrebbe essere in grado di discriminare tra un quadro infiammatorio e un quadro neoplastico. Questo è possibile andando a valutare la tipologia di cellule presenti sul vetrino.

Possono essere riscontrate:

- solo cellule infiammatorie
- cellule infiammatorie e cellule tissutali
- solo cellule tissutali

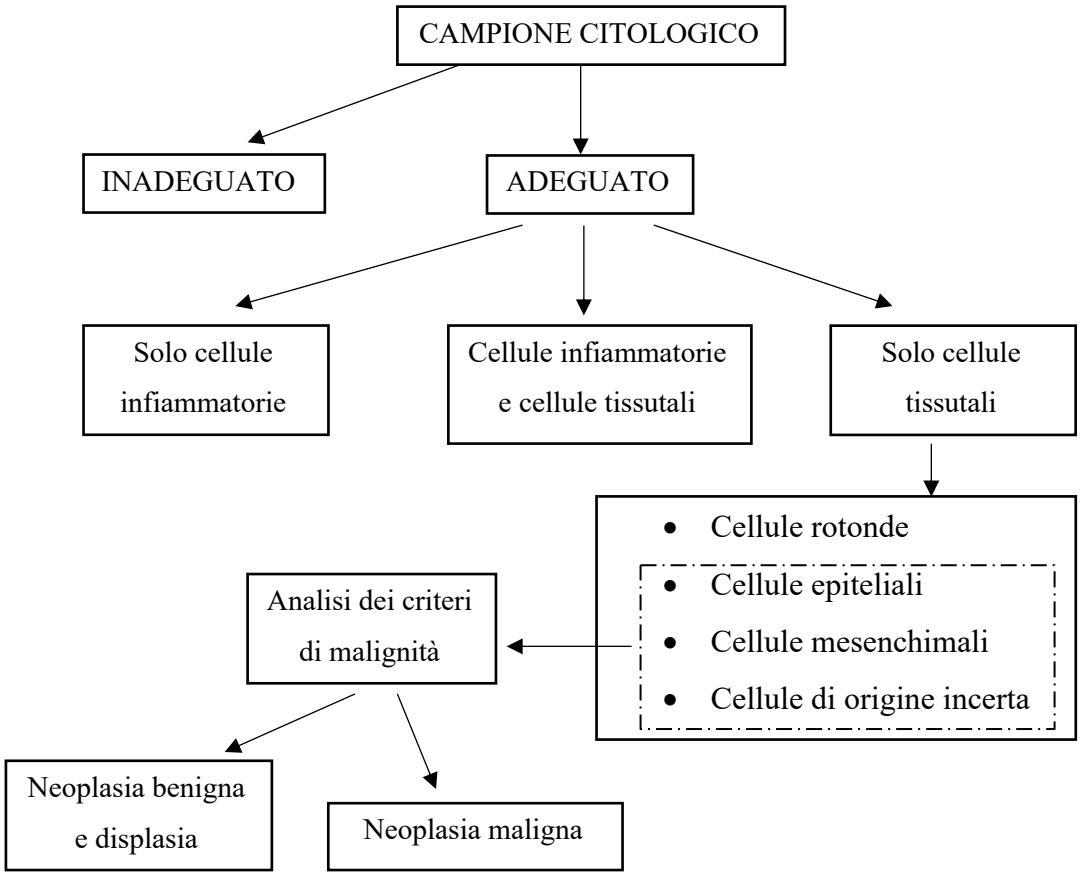

La discriminazione tra infiammazione e neoplasia è il livello diagnostico minimo che viene in genere richiesto all'esame citologico eseguito a livello ambulatoriale, anche perché a questa distinzione corrispondono giudizi prognostici e strategie terapeutiche ovviamente diverse. I livelli diagnostici successivi riguardano, nel caso ci si sia orientati verso un'origine flogistica del processo in corso, la determinazione del tipo di infiammazione ed eventualmente il riconoscimento dell'eziologia; qualora si sia invece riconosciuta una proliferazione neoplastica risulta fondamentale pronunciarsi sulla benignità o malignità della stessa e sulla tipologia cellulare interessata. (Bettini, 1998)

Il riscontro di una popolazione cellulare di sospetta natura neoplastica associata ad una popolazione di cellule infiammatorie può rappresentare una fonte di notevole incertezza diagnostica. Potrebbe trattarsi infatti sia di una infiammazione secondaria a una neoplasia, sia di una infiammazione con secondaria displasia del tessuto leso. (Bettini, 1998)

Capitolo 5 - Neoformazioni cutanee e sottocutanee di natura infiammatoria

Quando il campione citologico è costituito pressoché esclusivamente da cellule infiammatorie ci si orienta verso la diagnosi di processo infiammatorio, che deve poi essere ulteriormente categorizzata in base alla quantità e alla proporzione delle cellule flogistiche. (Marcato, 2015)

Da un punto di vista citologico si può parlare di:

- infiammazione acuta, quando più del 70% delle cellule sono granulociti neutrofili;
- infiammazione subacuta o cronica attiva, quando l'essudato esaminato è composto per il 50-70% da neutrofili, e per il resto da macrofagi;
- infiammazione cronica, quando i macrofagi sono più del 50%. (Marcato, 2015)

Oppure si può parlare di:

- infiammazione purulenta, quando i neutrofili sono più dell'85-90% delle cellule;
- infiammazione granulomatosa, quando si rileva una popolazione linfoplasmacellulare e numerosi macrofagi, cellule epitelioidi e cellule giganti. (Marcato, 2015)

Infiammazione purulenta

Se i granulociti neutrofili sono predominanti (> 70%) l'infiammazione è considerata acuta. Oltre al loro numero è importante valutare anche la loro morfologia: in condizioni ambientali di elevata citotossicità, quale quella che si verifica in corso di infiammazioni batteriche, i neutrofili assumono infatti la morfologia di granulociti degenerati o tossici, caratterizzati da cariolisi. (Marcato, 2015)

La presenza dei batteri sul fondo dello striscio non è indicativa di infezione ma solo di colonizzazione batterica, per parlare di infezione essi devono essere evidenziati all'interno delle cellule (Fig. 13). (Cowell, et al., 2014)

Nelle infezioni virali, nei traumi, nelle malattie autoimmuni, e nelle aree necrotiche delle neoplasie si ritrovano invece i granulociti non degenerati, ovvero integri e ben conservati, con eventualmente aspetti di cariopicnosi e membrana citoplasmatica intatta, che indicano una morte cellulare lenta e condizioni ambientali poco tossiche. (Marcato, 2015)

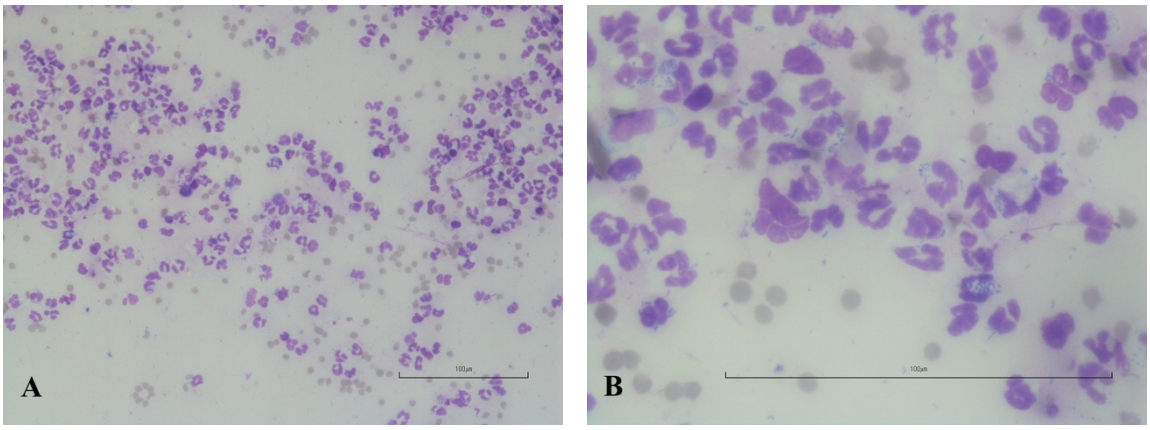

*Figura 13 Cane, ago aspirato da nodulo cutaneo. Si osserva un tappeto di neutrofili degenerati. A ingrandimento maggiore è possibile vedere la presenza di corpi batterici intracitoplasmatici. Diagnosi: essudato purulento, il quadro è compatibile con un ascesso. Figura **A** (MGG- 20x) Figura **B** (MGG – 60x)*

Infiammazione granulomatosa/piogranulomatosa

Nell'infiammazione granulomatosa si osserva una popolazione cellulare caratterizzata da linfociti, plasmacellule, cellule macrofagiche, cellule epitelioidi e cellule giganti plurinucleate, qualora si rilevi una popolazione significativa anche di granulociti neutrofili si parla di infiammazione piogranulomatosa (Fig. 14). (Albanese, 2017)

Le cause possono essere: presenza di un corpo estraneo, rottura di una cisti cutanea, presenza di macroparassiti, presenza di miceti.

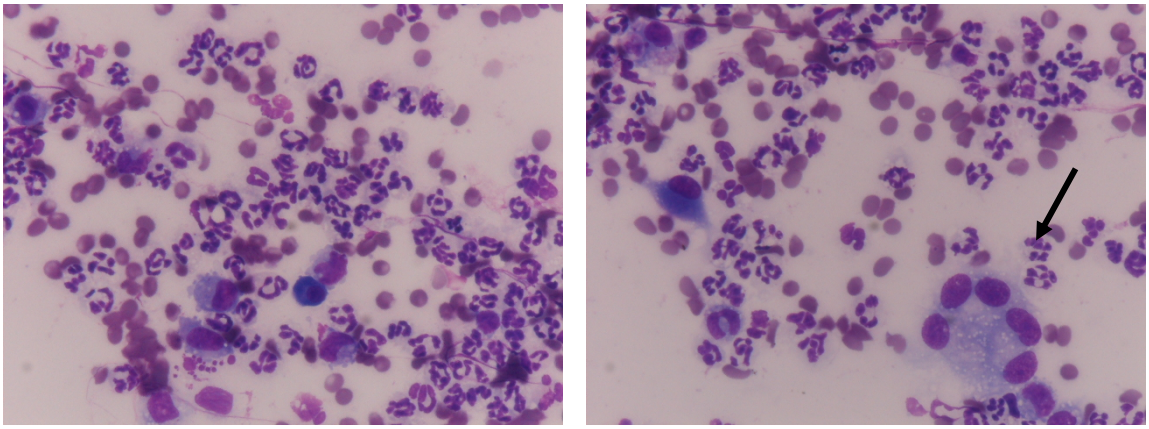

Figura 14 Cane. Ago aspirato da neoformazione cutanea. Quadro infiammatorio piogranulomatoso. Da notare (freccia) la presenza di cellule giganti plurinucleate. (MGG)

Infiammazione eosinofila

Gli eosinofili sono presenti in un numero variabile in molti processi infiammatori, solitamente in associazione ad altri tipi di cellule come neutrofili, macrofagi, linfociti e, soprattutto nei gatti, mastociti. Quando il numero di eosinofili è molto alto, in modo da superare quello delle altre cellule, il processo infiammatorio è definito come eosinofilo. A differenza di quanto precedentemente creduto, non solo le malattie parassitarie o allergiche sono in grado di evocare la presenza di eosinofili nei tessuti. Va sottolineato che gli eosinofili si infiltrano frequentemente nei mastocitomi del cane, la loro presenza è di grande aiuto nel sospettare un mastocitoma quando le cellule neoplastiche non presentano i caratteristici granuli metacromatici. (Albanese, 2017)

Ritrovare in un campione citologico un numero elevato di granulociti eosinofili (> 10-15%) è comunque una eventualità poco frequente. (Marcato, 2015)

Infiammazione linfoplasmacellulare

Le malattie della cute caratterizzate da infiammazione linfocitaria e plasmacellulare pura sono rare nei cani e nei gatti, tuttavia, un numero rilevante di linfociti e plasmacellule sono comunemente rilevati su vetrini prelevati da lesioni cutanee croniche. La loro presenza è di solito indicativa di uno stimolo antigenico cronico, persistente e non specifico. (Albanese, 2017)

Capitolo 6 - Neoformazioni cutanee e sottocutanee a carattere neoplastico

Per il processo decisionale clinico, la cosa più importante nell'interpretazione dei campioni citologici è capire se la lesione è neoplastica o non neoplastica. (Ghisleni, et al., 2006)

La diagnosi iniziale di neoplasia si esegue in presenza di una popolazione cellulare monotipica in assenza di un significativo processo flogistico concomitante. L'ulteriore classificazione di benignità o malignità si basa sulle caratteristiche citomorfologiche. (Raskin, et al., 2016)

Criteri di malignità

Sebbene sia possibile arrivare a una certa valutazione delle cellule raggruppate in ammassi, i campioni citologici spesso mancano delle informazioni architettoniche fornite invece dalle sezioni istologiche. Di conseguenza, eventi quali l'alterazione dell'architettura normale e l'invasione di cellule sospette in tessuti adiacenti normali o linfatici in genere non possono essere riconosciuti. (Cowell, et al., 2014)

La valutazione del potenziale maligno in campioni citologici comporta l'esame della popolazione cellulare alla ricerca di scarsa differenziazione e atipia cellulare. (Cowell, et al., 2014)

Da un punto di vista didattico, i criteri di malignità possono essere divisi come segue:

- criteri di malignità della singola cellula
    - nucleari
    - citoplasmatici
- criteri di malignità della popolazione cellulare
- criteri di malignità indiretti (De Lorenzi, 2002)

Tabella 5 Criteri citologici di malignità. (Marcato, 2015)

CRITERI	DESCRIZIONE	SIGNIFICATO
Criteri generali		
Ipercellularità	Nel preparato citologico si osservano numerose cellule	Indica una notevole esfoliazione cellulare e perciò una scarsa coesione intercellulare
Ammassi cellulari	Aggregati di cellule più o meno voluminose, rotondeggianti o irregolari. Talvolta apprezzabile ritenzione di struttura	Sono di notevole importanza per l'identificazione della tipologia cellulare e forniscono utili informazioni "istologiche" sulle modalità di aggregazione delle cellule e sulla regolarità della proliferazione
Pleomorfismo cellulare	Variazioni morfologiche notevoli nell'ambito della popolazione cellulare: • anisocitosi (variazioni delle dimensioni delle cellule) • macrocitosi (presenza di cellule molto voluminose)	Indice del grado di anaplasia delle cellule neoplastiche
Mitosi	Mitosi molto frequenti, di facile osservazione, oppure mitosi atipiche, asimmetriche, multipolari	Indicano l'attività proliferativa delle neoplasie. Criterio poco oggettivo, difficile da rilevare
Criteri nucleari		
Macrocariosi	Nuclei di dimensioni superiori alla controparte normale	Indice di sdifferenziazione ed anaplasia
Rapporto N/C elevato	Le cellule non linfoidi normali hanno valore N/C fra 1:3 e 1:8. Se < 1:2 è indicativo di malignità	Indice di elevata attività nucleare e di sdifferenziazione
Ipercromatismo	Il nucleo presenta una colorazione molto scura	I nuclei delle cellule neoplastiche contengono una quantità eccessiva di DNA
Irregolarità della cromatina	Distribuzione grossolana e marginazione della cromatina	Indice di elevata attività nucleare e di sdifferenziazione
Pleomorfismo nucleare	• anisocitosi (variazioni delle dimensioni delle cellule) • anisocariosi (diversità di grandezza dei nuclei) • poichilocariosi (diversità di forma dei nuclei, irregolarità e deformazioni)	Indice di elevata attività nucleare e di sdifferenziazione
Nuclei multipli	Cellule neoplastiche con più di tre nuclei	Conseguenza di mitosi anomale

Criteri nucleolari		
Macronucleoli	Nucleoli ben apprezzabili, voluminosi. Significativo se in molte cellule il diametro nucleolare è > 5 mm	Indica una elevata sintesi di proteine e/o di acidi nucleici
Nucleoli multipli	Sono ben apprezzabili due o più nucleoli. Significativo se i nucleoli sono più di 5	Indica la poliploidia delle cellule neoplastiche
Poichilonucleoliosi	Nucleoli con evidenti variazioni di forma, con formazione di nucleoli fusiformi e angolari	Indice di sdifferenziazione e anaplasia
Anisonucleolisi	Nucleoli di dimensioni variabili	Indice di sdifferenziazione e anaplasia
Criteri citoplasmatici		
Iperbasofilia	Citoplasma blu scuro	Elevata sintesi di proteine e/o di acidi nucleici
Vacuolizzazioni	Vacuoli citoplasmatici grandi e piccoli	Degenerazione
Differenziazione	Evidenza di attività cellulari specifiche: cheratinizzazione, produzione di secreti, presenza di granulazioni	Indice del grado di differenziazione
Macrofagocitosi	Acquisizione da parte della cellula neoplastica di attività fagocitaria	Indice del grado di differenziazione
Criteri indiretti		
Emorragie	Massiccia presenza di sangue, macrofagi contenenti emosiderina	Anomalie della vascolarizzazione
Necrosi	Nuclei picnotici e/o cariorettici, aspetto a cielo stellato nei linfomi	Indica un turn-over cellulare molto rapido
Flogosi	Reazione infiammatoria in assenza di una causa specifica, con elementi cellulari vari e macrofagi schiumosi	Indica una reattività dell'organismo verso il tessuto neoplastico o verso il materiale necrotico

Non esiste una caratteristica cellulare specifica che possa distinguere in modo incontrovertibile le cellule maligne da quelle benigne. Una diagnosi affidabile di malignità può essere fatta in genere se nella maggioranza delle cellule dello striscio sono presenti tre o più criteri nucleari di malignità. È imperativo che sia disponibile un campione rappresentativo e che siano valutate solo le cellule integre, ben distribuite e ben colorate. (Cowell, et al., 2014)

Bisogna poi procedere con cautela nel diagnosticare una forma tumorale in presenza di un'infiammazione. Il processo infiammatorio può indurre nelle cellule cambiamenti displasici che possono simulare una neoplasia. Le lesioni infiammatorie possono anche contenere grossi macrofagi epitelioidi e fibroblasti proliferativi, entrambe cellule che possono avere caratteristiche simili a quelle delle cellule maligne. Al contrario, non tutti i tumori maligni mostrano marcata atipia e variabilità cellulare. Alcuni tumori forniscono popolazioni cellulari relativamente uniformi, pur mostrando un comportamento biologico aggressivo. (Cowell, et al., 2014)

Criteri di malignità della singola cellula – nucleari

Irregolarità della membrana nucleare

Gravi irregolarità di forma della membrana cellulare sono abbastanza frequenti nelle cellule neoplastiche, mentre sono assolutamente poco comuni nelle cellule non tumorali.
Al microscopio ottico, non possiamo vedere la membrana nucleare vera e propria, ma possiamo valutare il suo profilo guardando la cromatina marginale che si addensa contro il margine interno della membrana stessa. Queste anomalie di profilo fanno assumere al nucleo aspetti bizzarri. (De Lorenzi, 2002)

Anomalie a carico del contenuto e della distribuzione della cromatina

Con il termine ipercromatismo si intende un percettibile aumento di intensità di colorazione del nucleo al microscopio ottico e questo come conseguenza sia di una maggiore concentrazione di DNA che di una maggiore tingibilità dell'eterocromatina.
L'ipercromatismo è frequentemente associato alla distribuzione irregolare della cromatina: viene abbandonata quella disposizione regolare ed uniforme presente nelle cellule in euplasia e la cromatina si addensa a formare numerosi cromocentri sotto forma di ammassi irregolari e filamenti grossolani casualmente distribuiti in tutta la trama cromatinica. (De Lorenzi, 2002)

Anomalie a carico dei nucleoli

I nucleoli sono le zone all'interno del nucleo responsabili della produzione di RNA. Tutte le cellule possiedono nucleoli, ma essi sono di solito piccoli e raramente distinguibili. (Cowell, et al., 2014)

In seguito a vari tipi di stimoli patologici, si possono avere alterazioni nel volume, regolarità, forma e numero dei nucleoli presenti nel nucleo. Nucleoli anche di cospicue dimensioni si possono incontrare ogniqualvolta la cellula sia impegnata nella produzione di proteine, come ad esempio a seguito di flogosi acuta o cronica oppure di processi riparativi. Nella cellula neoplastica, al contrario, i nucleoli aumentano di volume come conseguenza del blocco nel trasporto dei prodotti nucleolari verso il citoplasma. (De Lorenzi, 2002)

L'anisonucleolisi non rappresenta, di per sé, un criterio di malignità molto importante. Al contrario, non esiste nessuna motivazione al di fuori della presenza di una neoplasia maligna, per spiegare il riscontro di nucleoli di forme bizzarre, con spicole o margini retti ed angolati. (De Lorenzi, 2002)

La colorazione Diff-Quik spesso colora i nucleoli in modo più marcato rispetto ad altre colorazioni usate per la citologia, quindi, nel momento in cui si valutano le cellule per il loro potenziale maligno, ciò deve essere tenuto presente. (Cowell, et al., 2014)

Molteplicità nucleare

La presenza di più nuclei all'interno di una stessa cellula non rappresenta, di per sé, un criterio di malignità; esistono infatti numerosi esempi di polinucleosi in popolazioni cellulari del tutto normali. Tuttavia, quando all'interno dei vari nuclei troviamo caratteristiche atipiche, un sospetto di malignità deve essere emesso. (De Lorenzi, 2002)

Un numero dispari di nuclei indica divisione nucleare atipica ed è un rilievo di grande importanza. (Cowell, et al., 2014)

Macrocariosi ed aumento del rapporto nucleo/citoplasma

Un nucleo avente diametro superiore ai 10-12 μm deve essere considerato come sospetto. (De Lorenzi, 2002) In alcuni tumori maligni, in modo particolare i carcinomi, possono essere presenti macronuclei più grandi di alcune delle cellule della stessa popolazione. (Cowell, et al., 2014)

Per rapporto N/C si intende l'area relativa occupata dal nucleo e dal citoplasma. Un basso rapporto N/C indica una cellula con un nucleo relativamente piccolo e una notevole quantità

di citoplasma. Al contrario, cellule con una minima quantità di citoplasma hanno un rapporto N/C molto alto. (Cowell, et al., 2014)

La relazione fra volume nucleare e citoplasmatico rimane entro limiti costanti nelle cellule normali. L'aumento della componente nucleare di questo rapporto è uno dei caratteri più distintivi della malignità ed inoltre fornisce anche un indice del grado di differenziazione delle cellule neoplastiche, infatti, in generale, più le cellule neoplastiche sono indifferenziate e più il rapporto N/C è elevato. (De Lorenzi, 2002)

Vale la pena ricordare che le cellule della linea linfoide presentano fisiologicamente un elevato rapporto N/C. (De Lorenzi, 2002)

Mitosi anomale

Come conseguenza delle gravi alterazioni a livello del materiale cromatinico, il regolare svolgimento delle mitosi cellulari viene impedito e il risultato sarà quello di una divisione anomala e bizzarra del nucleo. I quadri più frequentemente osservabili sono quelli di divisione asimmetrica del materiale cromatinico, divisioni multipolari, cromosomi addensati ai poli del nucleo, ritardo di migrazione dei cromosomi in anafase. (De Lorenzi, 2002)

Criteri di malignità della singola cellula – citoplasmatici

Le modificazioni a carico del citoplasma, spesso facilmente evidenziabili e fortemente suggestive di malignità, devono tuttavia essere sempre considerate di secondaria importanza e come elementi complementari alle più importanti modificazioni coinvolgenti il nucleo ed i suoi elementi costitutivi. (De Lorenzi, 2002)

Differenziazione cellulare

Anche le cellule neoplastiche sottostanno al processo di differenziazione, ma questo può essere incompleto o aberrante; il concetto di differenziazione relativo alle cellule neoplastiche è rappresentato dalla somiglianza delle cellule tumorali al tessuto di origine corrispondente, per cui si definisce "differenziato" dal punto di vista citologico un tumore le cui cellule presentino caratteristiche morfologiche tali da permettere facilmente di individuare la linea cellulare colpita: un esempio classico è quello del mastocitoma di Grado I nel quale tutte le cellule neoplastiche presentano abbondanti granulazioni a livello

citoplasmatico. Al contrario, si definisce “indifferenziato” dal punto di vista citologico un tumore le cui cellule abbiano perso a tal punto le caratteristiche morfologiche delle cellule originarie da renderne difficile, se non impossibile, l’attribuzione del tessuto di origine: un classico esempio è quello del melanoma amelanotico, dove vengono a mancare quasi totalmente le granulazioni citoplasmatiche nero-verdastre che caratterizzano il melanocita maturo. (De Lorenzi, 2002)

Il massimo livello di sdifferenziazione viene chiamato anaplasia. (De Lorenzi, 2002)

Cellule ad anello con castone

In alcuni adenocarcinomi è possibile identificare cellule neoplastiche che presentano un grosso vacuolo omogeneo che colma tutto lo spazio citoplasmatico spingendo il nucleo contro la membrana citoplasmatica, deformandolo. L’aspetto finale sarà quello tipico di un anello con castone o a sigillo. Il significato di questa anomalia è da ricercarsi nel fatto che queste cellule neoplastiche, pur mantenendo la capacità di produrre muco, non sono in grado di secernerlo, per cui si riempiono e degenerano senza riuscire a liberarlo. (De Lorenzi, 2002)

Iperbasofilia

L’aumento della basofilia citoplasmatica è un rilievo piuttosto frequente all’osservazione con il microscopio ottico di cellule neoplastiche. Questa alterata tingibilità del citoplasma è conseguenza di una attività sintetica abnorme ed esagerata; il materiale proteico che si addensa, in modo afinalistico, a livello del citoplasma è responsabile di tale fenomeno. (De Lorenzi, 2002)

Criteri di malignità della popolazione cellulare

Mentre le valutazioni relative a nucleo e citoplasma possono essere definite come citologia del medio e forte ingrandimento, le considerazioni relative alla popolazione cellulare possono essere definite come citologia del piccolo e medio ingrandimento.

Pleomorfismo

Uno dei caratteri di malignità più salienti riscontrabile a carico di una popolazione cellulare è dato dal pleomorfismo, ovvero dalla marcata variazione di forma e volume delle cellule ed in particolare dei nuclei e del loro contenuto. (De Lorenzi, 2002)
Si definisce:

- anisocitosi. La differenza in forma e volume di cellule di una stessa popolazione.
- anisocariosi. La differenza in forma e volume dei nuclei cellulari.
- anisonucleolisi. La differenza in numero, forma e volume dei nucleoli presenti nei nuclei cellulari. (De Lorenzi, 2002)

In tutte le popolazioni cellulari un certo grado di anisocitosi è normale. Si parla di significativa variabilità nel volume cellulare quando una cellula presenta dimensioni parecchie volte maggiori rispetto ad altre cellule della stessa popolazione. (Cowell, et al., 2014)

In campioni contenenti cellule squamose epiteliali l'anisocariosi è un rilievo normale. Con la maturazione della cellula squamosa il nucleo diventa piccolo e picnotico, sino a scomparire totalmente. (Cowell, et al., 2014)

Le cellule macrocitiche si osservano comunemente nei tumori di origine epiteliale. (Cowell, et al., 2014)

Ipercellularità

Questo parametro è fortemente influenzato dal tipo di tumore che viene analizzato. Infatti, il rilievo di moltissime cellule è assolutamente comune in presenza di neoplasie a cellule rotonde, frequente in presenza di neoplasie di origine epiteliale, ma poco comune in presenza di neoplasie di origine mesenchimale. Il rilievo di ipercellularità a carico di una popolazione di cellule di origine mesenchimale, anche in assenza di criteri di malignità importanti, deve sempre far sospettare una neoplasia. (De Lorenzi, 2002)

L'ipercellularità è importante anche perché il campione risulta più verosimilmente significativo della lesione che non quando sono presenti poche cellule. Se il campione è

caratterizzato da bassa cellularità, la diagnosi definitiva di malignità deve essere formulata con estrema cautela. (Cowell, et al., 2014)

Cannibalismo cellulare

Il cannibalismo o inclusione cellulare rappresenta il fenomeno per cui una cellula è contenuta nel citoplasma di un'altra cellula. Questo fenomeno è stato spiegato, dai primi citologi, come un vero e proprio quadro di fagocitosi fra cellule neoplastiche, in realtà, le cose avvengono in modo diverso: i contatti abnormi che si stabiliscono fra cellule neoplastiche contigue e che hanno perso l'inibizione da contatto possono causare profonde invaginazioni del citoplasma con il risultato che una cellula sferica sembri fagocitata all'interno di una seconda, la quale, invece, la circonda con lunghe propaggini citoplasmatiche. (De Lorenzi, 2002)

Indice mitotico

Questo indice esprime il rapporto fra il numero totale delle cellule presenti ed il numero delle cellule in mitosi. Pur essendo un parametro molto utile ed affidabile in istologia, non lo è altrettanto in citologia, perché l'assenza di coesione fra le cellule e la variabilità della densità di queste ultime sul vetrino permette unicamente valutazioni di tipo empirico e soggettivo, che possono risentire in modo notevole dell'area dello striscio che si sta analizzando. (De Lorenzi, 2002)

Citoarchitetture

Un concetto relativamente nuovo in Medicina Veterinaria, anche se caposaldo dell'interpretazione citologica in Medicina Umana da moltissimo tempo, è quello della valutazione citologica dell'architettura, ovvero della disposizione reciproca delle cellule appartenenti allo stesso tessuto. (De Lorenzi, 2002)

Quando un determinato tessuto va incontro ad una patologia neoplastica, specialmente in presenza di neoplasie mediamente o ben differenziate, è possibile rilevare nello striscio frammenti multicellulari che conservano disposizioni architetturali tipiche del tessuto di origine, permettendo così di aggiungere informazioni preziose e complementari a quelle derivanti dall'analisi morfologica delle singole cellule. È altresì vero che nelle neoplasie indifferenziate, il tessuto tumorale cresce in maniera caotica e afinalistica, assumendo

disposizioni spaziali e architettoniche che non permettono il riconoscimento esatto del tessuto di origine: anche in citologia, come in istologia, si può parlare in presenza di questi quadri di "perdita di polarità" e il suo rilievo deve sempre far sospettare una patologia neoplastica. (De Lorenzi, 2002)

Criteri indiretti di malignità

Esistono dei criteri valutativi che, pur non basandosi sulla presenza o assenza di cellule sospette, possono far insorgere al citologo il sospetto di una neoplasia in atto. (De Lorenzi, 2002)

Presenza di eritrociti e di macrofagi carichi di emosiderina

La presenza sul vetrino di numerosi eritrociti può suggerire fenomeni emorragici secondari a forme tumorali. Come conseguenza della emorragia possono essere evidenti numerosi siderofagi, ovvero macrofagi che hanno fagocitato eritrociti ed hanno al loro interno depositi di emosiderina e di ematina: la loro presenza indica che l'emorragia è presente da un certo periodo di tempo e che, pertanto, non può essere stata causata dalle manovre eseguite per raccogliere i campioni da esaminare. (De Lorenzi, 2002)

Fondo necrotico

Il rilievo di un fondo composto da detriti cellulari necrotici, precipitati proteici e macrofagi ripieni di questi detriti, deve far sospettare la presenza di una neoplasia in fase avanzata. Questo fenomeno, detto "diatesi tumorale", è conseguenza sia della rapida morte e degenerazione delle cellule neoplastiche, sia del fatto che il tumore, crescendo e sviluppandosi in maniera afinalistica e caotica, presenterà aree con insufficiente o assente apporto vascolare destinate a ischemia e necrosi. (De Lorenzi, 2002)

Presenza di popolazioni cellulari reattive

La presenza di una popolazione cellulare reattiva può rappresentare la risposta dell'organismo a certi tipi di neoplasia. (De Lorenzi, 2002)

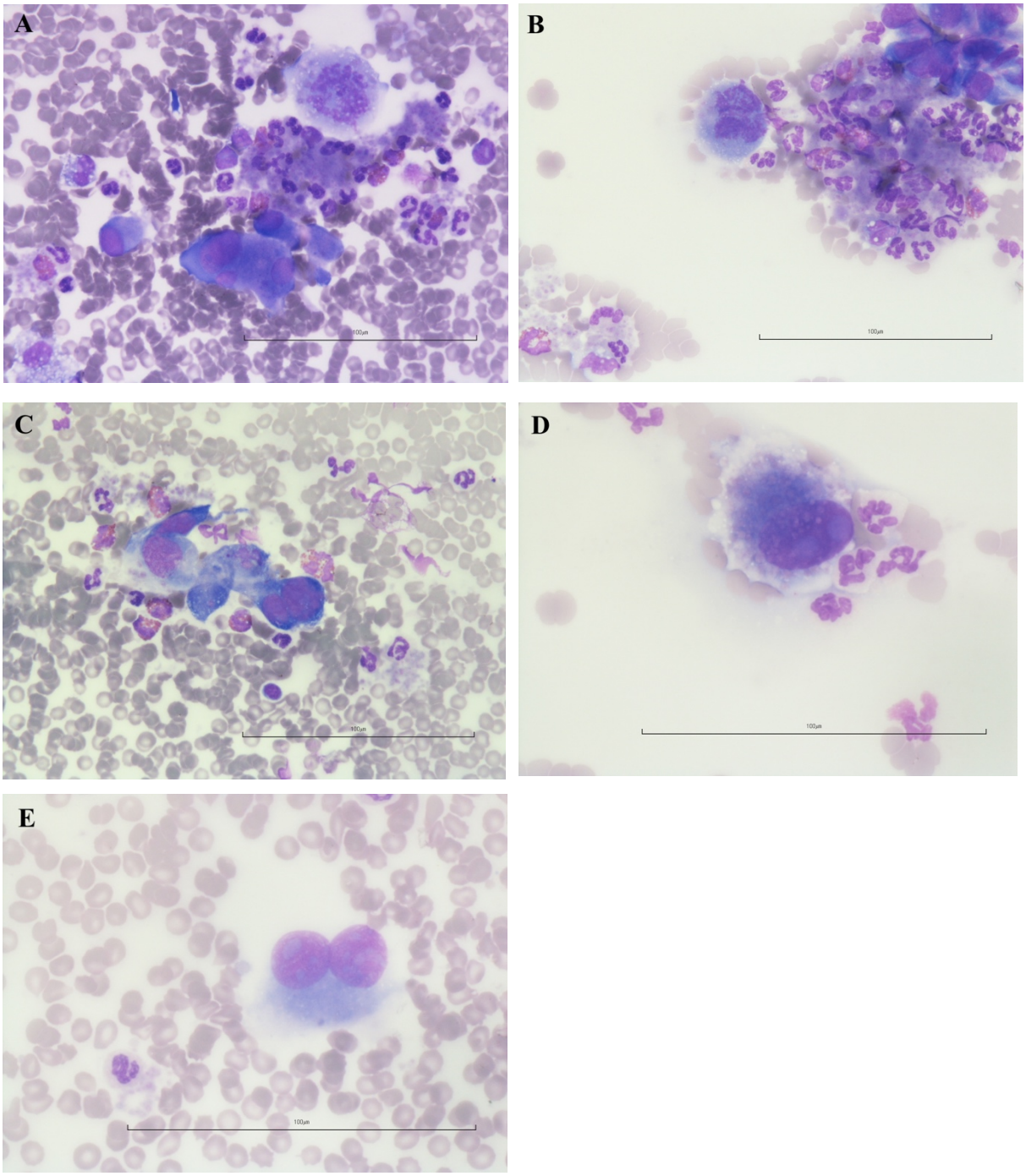

*Figura 15 Cane, ago aspirato da neoformazione sottocutanea con indirizzo diagnostico di sarcoma. Si possono individuare, a livello delle cellule mesenchimali, criteri di malignità quali anisocitosi e anisocariosi, aumentato rapporto N/C, iperbasofilia del citoplasma (figura **C**), mitosi anomale (figure **A** e **B**), presenza di cellule binucleate (figura **C** e **E**), presenza di macronucleoli evidenti (figura **D** e **E**). (MGG – 40x, 40x, 40x, 60x, 60x)*

Classificazione delle neoplasie cutanee e sottocutanee

Le neoplasie cutanee e sottocutanee possono essere classificate sia dal punto di vista citologico che dal punto di vista istologico. Le due classificazioni risultano essere molto differenti, in quanto la prima tiene conto esclusivamente della morfologia cellulare e delle caratteristiche di atipia delle cellule, mentre la seconda tiene conto dell'architettura del tessuto.

Classificazione istologica dei tumori epiteliali e melanocitici della cute

1 Epithelial Tumors without Squamous or Adnexal Differentiation

- 1.1 Basal cell tumor (basal cell epithelioma)
- 1.2 Basal cell carcinoma
  - 1.2.1 Infiltrative
  - 1.2.2 Clear cell

2 Tumors of the Epidermis

- 2.1 *Benign*
  - 2.1.1 Papilloma (papillomatosis)
  - 2.1.2 Inverted papilloma
- 2.2 *Malignant*
  - 2.2.1 Actinic keratosis (solar keratosis)
  - 2.2.2 Multicentric squamous cell carcinoma in situ (Bowen-like disease)
  - 2.2.3 Squamous cell carcinoma
  - 2.2.4 Basosquamous carcinoma

3 Tumors with Adnexal Differentiation

- 3.1 *Follicular tumors*
  - 3.1.1 Infundibular keratinizing acanthoma (intracutaneous cornifying epithelioma, keratoacanthoma)
  - 3.1.2 Tricholemmoma
    - 3.1.2.1 Inferior
    - 3.1.2.2 Isthmic
  - 3.1.3 Trichoblastoma
    - 3.1.3.1 Ribbon
    - 3.1.3.2 Trabecular
    - 3.1.3.3 Granular cell
    - 3.1.3.4 Spindle
  - 3.1.4 Trichoepithelioma
  - 3.1.5 Malignant trichoepithelioma (matrical carcinoma)
  - 3.1.6 Pilomatricoma (pilomatrixoma, necrotizing and calcifying epithelioma of Malherbe)
  - 3.1.7 Malignant pilomatricoma (pilomatrix carcinoma)

Figura 16 (Goldschmidt, et al., 1998)

3.2 *Nailbed tumors*
- 3.2.1 Subungual keratoacanthoma (nailbed keratoacanthoma)
- 3.2.2 Subungual squamous cell carcinoma (nailbed squamous cell carcinoma)

3.3 *Sebaceous and modified sebaceous gland tumors*
- 3.3.1 Sebaceous adenoma
- 3.3.2 Sebaceous ductal adenoma
- 3.3.3 Sebaceous epithelioma
- 3.3.4 Sebaceous carcinoma
- 3.3.5 Meibomian adenoma
- 3.3.6 Meibomian ductal adenoma
- 3.3.7 Meibomian epithelioma
- 3.3.8 Meibomian carcinoma
- 3.3.9 Hepatoid gland adenoma (perianal gland adenoma, circumanal gland adenoma)
- 3.3.10 Hepatoid gland epithelioma (perianal gland epithelioma, circumanal gland epithelioma)
- 3.3.11 Hepatoid gland carcinoma (perianal gland carcinoma, circumanal gland carcinoma)

3.4 *Apocrine and modified apocrine gland tumors*
- 3.4.1 Apocrine adenoma
- 3.4.2 Complex and mixed apocrine adenoma
- 3.4.3 Apocrine ductal adenoma
- 3.4.4 Apocrine carcinoma
- 3.4.5 Complex and mixed apocrine carcinoma
- 3.4.6 Apocrine ductal carcinoma
- 3.4.7 Ceruminous adenoma
- 3.4.8 Complex and mixed ceruminous adenoma
- 3.4.9 Ceruminous gland carcinoma
- 3.4.10 Complex and mixed ceruminous carcinoma
- 3.4.11 Anal sac gland adenoma (adenoma of the apocrine glands of the anal sac)
- 3.4.12 Anal sac gland carcinoma (carcinoma of the apocrine glands of the anal sac)

3.5 *Eccrine (atrichial) tumors*
- 3.5.1 Eccrine adenoma
- 3.5.2 Eccrine carcinoma

Figura 17 (Goldschmidt, et al., 1998)

4 Tumors Metastatic to the Skin

5 Cysts

- 5.1 Infundibular cyst (epidermoid cyst, epidermal cyst, epidermal inclusion cyst)
- 5.2 Dilated pore
- 5.3 Isthmus cyst
- 5.4 Panfollicular (trichoepitheliomatous) cyst
- 5.5 Dermoid cyst (dermoid sinus)
- 5.6 Sebaceous duct cyst
- 5.7 Apocrine cyst(s) (apocrine cystomatosis)
- 5.8 Ciliated cyst
- 5.9 Subungual epithelial inclusion cyst

6 Hamartomas

- 6.1 Epidermal hamartoma (pigmented epidermal nevus)
- 6.2 Follicular hamartoma
- 6.3 Sebaceous hamartoma
- 6.4 Apocrine hamartoma
- 6.5 Fibroadnexal hamartoma (adnexal nevus, focal adnexal dysplasia, folliculosebaceous hamartoma)

7 Tumorlike Lesions

- 7.1 Squamous papilloma
- 7.2 Pressure point comedones
- 7.3 Cutaneous horn
- 7.4 Warty dyskeratoma
- 7.5 Sebaceous hyperplasia (senile nodular sebaceous hyperplasia)
- 7.6 Fibroepithelial "polyp" (cutaneous tag, skin tag, acrochordon)
- 7.7 Fibropruritic nodule (acral lick granuloma)

8 Melanocytic Tumors

- 8.1 Melanocytoma (dermal melanoma, benign melanoma)
- 8.2 Melanoacanthoma
- 8.3 Malignant melanoma
- 8.4 Melanocytic hyperplasia (lentigo, lentigo simplex)

Figura 18 (Goldschmidt, et al., 1998)

Classificazione istologica dei tumori mesenchimali della cute e dei tessuti molli

1 Tumors of Fibrous Tissue

- 1.1 *Benign*
  - 1.1.1 Fibroma
  - 1.1.2 Collagenous hamartoma
  - 1.1.3 Nodular dermatofibrosis of the German shepherd dog
  - 1.1.4 Nodular fasciitis
  - 1.1.5 Myxoma
  - 1.1.6 Equine sarcoid
- 1.2 *Malignant*
  - 1.2.1 Fibrosarcoma
    - 1.2.1.1 Feline postvaccinal
    - 1.2.1.2 Canine well-differentiated maxillary and mandibular
  - 1.2.2 Myxosarcoma
  - 1.2.3 Malignant fibrous histiocytoma
    - 1.2.3.1 Storiform-pleomorphic
    - 1.2.3.2 Inflammatory
    - 1.2.3.3 Giant cell

2 Tumors of Adipose Tissue

- 2.1 *Benign*
  - 2.1.1 Lipoma
    - 2.1.1.1 Infiltrative lipoma
  - 2.1.2 Angiolipoma
- 2.2 *Malignant*
  - 2.2.1 Liposarcoma
    - 2.2.1.1 Well-differentiated
    - 2.2.1.2 Pleomorphic
    - 2.2.1.3 Myxoid

Figura 19 (Hendrick, et al., 1998)

3 Tumors of Smooth Muscle

3.1 *Benign*

3.1.1 Leiomyoma

3.2 *Malignant*

3.2.1 Leiomyosarcoma

4 Tumors of Striated Muscle

4.1 *Benign*

4.1.1 Rhabdomyoma

4.2 *Malignant*

4.2.1 Rhabdomyosarcoma

4.2.1.1 Embryonal rhabdomyosarcoma of the urinary bladder

5 Tumors of Vascular Tissue

5.1 *Benign*

5.1.1 Hemangioma
5.1.2 Lymphangioma
5.1.3 Scrotal vascular hamartoma
5.1.4 Cutaneous bovine angiomatosis

5.2 *Intermediate*

5.2.1 Kaposi-like vascular tumor

5.3 *Malignant*

5.3.1 Hemangiosarcoma
5.3.2 Lymphangiosarcoma

5.3.2.1 Feline ventral abdominal angiosarcoma

6 Tumors of Peripheral Nerves

6.1 *Benign*

6.1.1 Traumatic neuroma
6.1.2 Granular cell tumor
6.1.3 Benign peripheral nerve sheath tumor of the skin and subcutis [neurofibroma, schwannoma]

6.2 *Malignant*

6.2.1 Malignant peripheral nerve sheath tumor of the skin and subcutis [neurofibrosarcoma, malignant schwannoma]

Figura 20 (Hendrick, et al., 1998)

7 Tumors of Synovium

7.1 *Malignant*

7.1.1 Synovial cell sarcoma

8 Tumors of Mesothelium

8.1 *Intermediate*

8.1.1 Mesothelioma

9 Mast Cell Tumors

9.1 *Feline*

9.1.1 Feline, "histiocytic"

9.2 *Canine*

9.2.1 Canine, grade I
9.2.2 Canine, grade II
9.2.3 Canine, grade III

9.3 *Other species*

10 Histiocytic Tumors

10.1 *Benign*

10.1.1 Canine cutaneous histiocytoma
10.1.2 Xanthoma

10.2 *Intermediate*

10.2.1 Cutaneous histiocytosis
10.2.2 Systemic histiocytosis

10.3 *Malignant*

10.3.1 Malignant histiocytosis

11 Miscellaneous Tumors

11.1 *Benign*

11.1.1 Calcinosis circumscripta

12 Unclassified Tumors

12.1 *Malignant*

12.1.1 Canine hemangiopericytoma
12.1.2 Malignant mesenchymoma

Figura 21 (Hendrick, et al., 1998)

Classificazione citologica

Le neoplasie possono essere suddivise in tre categorie generali che risultano di ausilio per l'interpretazione citologica limitando la lista delle diagnosi differenziali. (Perman, et al., 1979) (Alleman, et al., 2000)

È importante sottolineare che la citologia non è sempre in grado di assegnare con precisione le cellule ad una di queste categorie. Sebbene queste generalizzazioni siano utili, non sostituiscono la valutazione istopatologica dell'architettura dei tessuti per una valutazione accurata del tipo e dell'origine cellulare. (Burton, 2018)

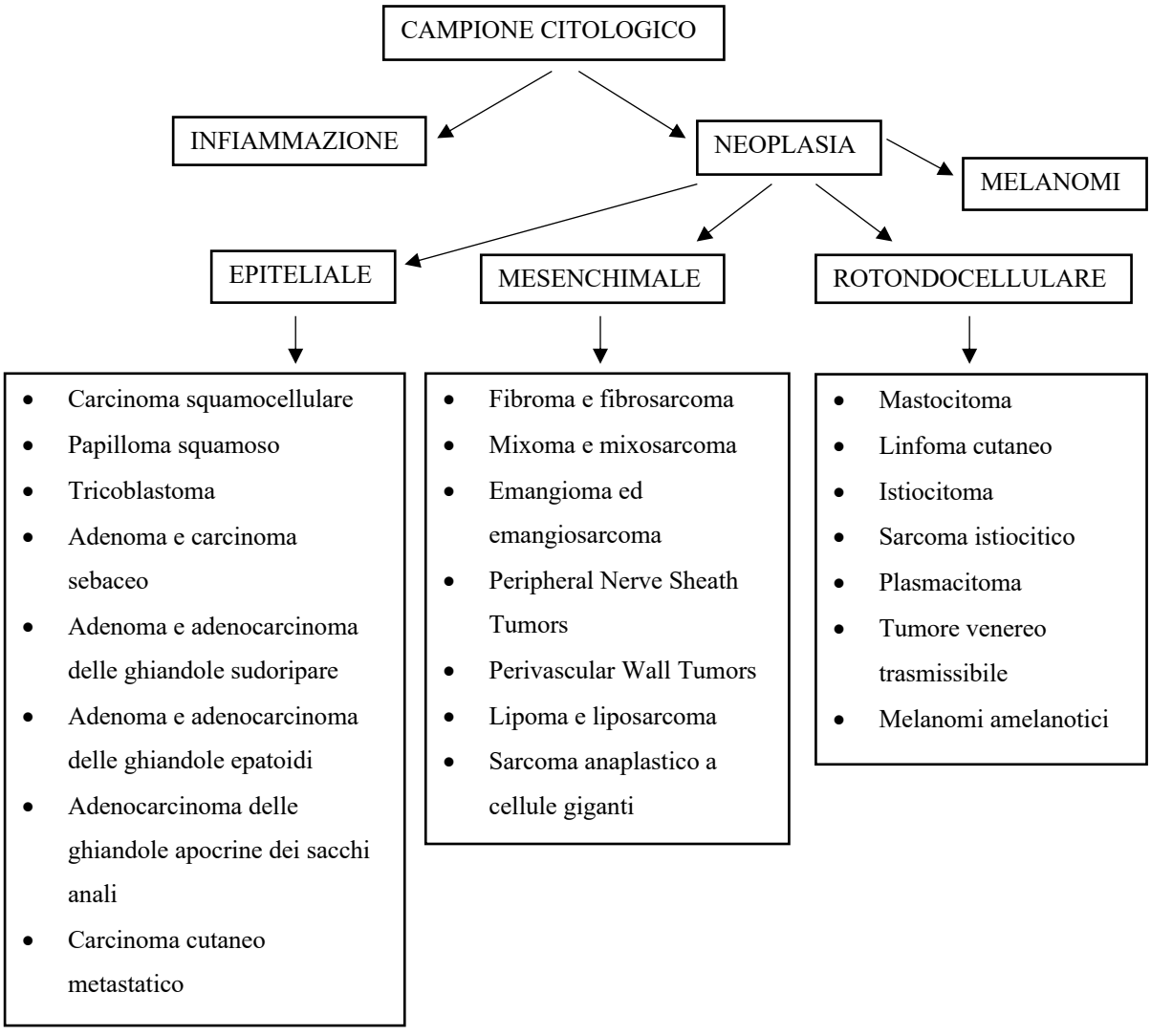

	CELLULE ROTONDE	CELLULE EPITELIALI	CELLULE MESENCHIMALI
Cellularità dei vetrini	Alta	Alta	Da bassa a alta • Le cellule mesenchimali normali e molti tumori danno una bassa cellularità, dovuta alla coesione della matrice • Le neoplasie maligne possono dare campioni a elevata cellularità
Distribuzione cellulare	Uniforme in tutto il vetrino	Tipicamente in ammassi Le cellule maligne possono perdere la coesione intercellulare	Organizzate separatamente o in aggregati per mezzo di matrice extracellulare
Volume e forma delle cellule	Da piccole a medie In genere arrotondate con margini ben definiti	Da piccole a grosse Da cuboidali a colonnari a rotonde Limiti cellulari in genere ben marcati quando le cellule sono disposte singolarmente o ai bordi dell'ammasso	• Spesso affusolate o fusiformi • Alcune possono essere rigonfie o rotonde Spesso hanno bordi citoplasmatici indistinti
Altre caratteristiche suggestive dello specifico tipo cellulare	Morfologia distintiva o tipi cellulari specifici	• Formazione di acini o tubuli • Cellule molto grosse con abbondante citoplasma • Differenziazione squamosa	Produzione di matrice extracellulare eosinofila

Tabella 6 Caratteristiche citologiche generali dei differenti tipi cellulari tissutali (Cowell, et al., 2014)

Neoplasie epiteliali

Le neoplasie epiteliali spesso hanno origine da tessuti ghiandolari o parenchimali e dalle superfici di rivestimento e sono associate ad aggregati cellulari di forma sferica oppure in monostrato. (Raskin, et al., 2016)

Le cellule epiteliali presenti nella cute e nel sottocute e da cui possono originare delle neoplasie sono: i cheratinociti, le cellule delle ghiandole sebacee ed apocrine.
La caratteristica comune a tutti i tumori epiteliali è la coesione tra le cellule, in quanto, per loro natura, sono strettamente collegate tra di loro da giunzioni serrate. (Albanese, 2017)
Le cellule di origine epiteliale spesso esfoliano in gran numero. (Burton, 2018)

I tumori epiteliali sono composti da cellule medio-grandi, con citoplasma scarso o abbondante e nuclei tondi od ovoidali con cromatina che va da fine a grossolana. La presenza di una citoarchitettura acinaria, duttale e papillare, insieme a secrezioni intra-citoplasmatiche, può identificare l'origine ghiandolare apocrina del tumore. Ammassi di cellule coesive con citoplasma schiumoso sono invece indicativi della loro origine sebacea. (Albanese, 2017)

Le cellule dei tumori epiteliali benigni possono essere difficili o impossibili da differenziare dalle loro controparti normali o iperplastiche esclusivamente sulla base della citologia. Tuttavia, la combinazione tra risultati clinici e citologici può spesso consentire la diagnosi di una proliferazione epiteliale benigna. Le cellule epiteliali che presentano sufficienti criteri citologici di malignità indicano la presenza di un carcinoma o di un adenocarcinoma. L'istopatologia può essere richiesta per una diagnosi più specifica del tipo di cellula, tuttavia, la capacità di confermare la presenza di un tumore epiteliale maligno mediante la citologia è spesso sufficiente per guidare la gestione clinica di un caso. (Cowell, et al., 2014)

Carcinoma squamocellulare

Il carcinoma squamocellulare rappresenta il 15% dei tumori della pelle nei gatti, ma solo il 2% nei cani. (Yager, et al., 1994) La causa principale negli animali domestici è legata all'esposizione cronica al sole, per cui i carcinomi a cellule squamose (SCC) sono molto frequenti negli animali con pelle chiara, specialmente su aree glabre o con peli scarsi e pelle sottile. (Albanese, et al., 2002) Il ruolo del Papillomavirus nello sviluppo del SCC è stato

ampiamente documentato nei cani. (Zaugg, et al., 2005) Non esiste alcuna predisposizione di razza o di età. (Klopfleisch, 2016)

Si presentano come masse lisce, papillari e fungiformi, che possono variare da piccole a grandi dimensioni. Possono essere alopecici, eritemici e ulcerati e spesso sono presenti croste. (Cowell, et al., 2014)

La cheratina prodotta da questi tumori induce spesso una reazione infiammatoria da moderata a marcata, che può rendere difficile l'interpretazione dei cambiamenti epiteliali. (Cowell, et al., 2014)

Le cellule epiteliali si trovano disposte in clusters o singolarmente (Fig. 22), in quest'ultimo caso variano da rotonde a grandi ed angolari. Le cellule hanno nuclei di dimensioni variabili con cromatina reticolata e nucleoli indistinti. Si notano spesso anisocitosi da moderata a marcata e anisocariosi. Il citoplasma varia da blu intenso a un blu più chiaro. In alcuni casi può essere presente vacuolizzazione peri-nucleare da lieve a moderata. Alcune delle grandi cellule angolari avranno grandi nuclei e nucleoli prominenti. Talvolta si possono trovare ammassi densi di cellule pleomorfe e spesso si nota una grande quantità di detriti squamosi e cheratinici. A volte si vedono figure mitotiche. (Cowell, et al., 2014)

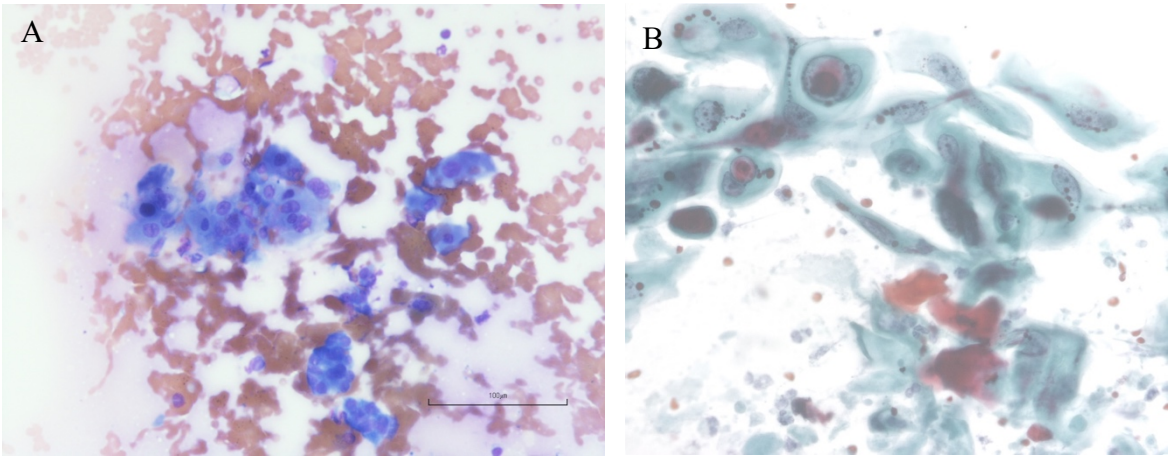

*Figura 22 Cane, femmina, Bassotto Nano. FNA da neoformazione digitale. Figura **A** Nei preparati citologici si osservano aggregati di elementi cellulari poligonali di grandi dimensioni con aspetti di dismorfismo cellulare e abbondante citoplasma. Diagnosi: carcinoma squamocellulare. (MGG – 20x). Figura **B** Questa colorazione permette di mettere in evidenza i dettagli del nucleo e dei nucleoli. (Papanicolau)*

Tumori moderatamente differenziati hanno poche cellule angolari e più del 50% di cellule displastiche tonde o ovali. Le cellule rotonde e individualizzate con un elevato rapporto N/C predominano nei tumori scarsamente differenziati. (Raskin, et al., 2016)

I tumori sono generalmente invasivi localmente e possono metastatizzare ai linfonodi regionali. Quelli riscontrati sulle dita sono considerati altamente maligni con una maggiore possibilità di metastasi. (Raskin, et al., 2016)

La chirurgia con ampi margini è il trattamento di scelta per il carcinoma squamocellulare. L'efficacia della radioterapia non è stata testata per il SCC cutaneo del cane. La chemioterapia è stata applicata per via intra-lesionale o sistemica per i tumori in cui l'escissione era impossibile. In questi casi è stata osservata una riduzione a breve termine delle dimensioni del tumore, seguita però da una nuova crescita tumorale. (Klopfleisch, 2016)

Papilloma squamoso

I papillomi sono rari tumori benigni della cute e della cavità orale indotti dal Papillomavirus. (Klopfleisch, 2016) Sono generalmente lesioni solitarie simili a verruche che colpiscono il più delle volte i cani anziani. (Raskin, et al., 2016) Si possono osservare anche in pazienti giovani, stressati o immunocompromessi. (Burton, 2018)

Questi tumori possono avere un aspetto macroscopico variabile, ma classicamente i papillomi si presentano come masse singole o multiple, da sessili a peduncolate o papillate. Hanno spesso un aspetto ceroso in superficie a causa dell'ipercheratosi. (Cowell, et al., 2014)

Si verificano più comunemente sulla testa e sulle estremità. (Cowell, et al., 2014)

L'aspirazione da queste lesioni è in genere moderatamente cellulare. Le cellule sono disposte individualmente, in molti casi, possono assomigliare a cellule epiteliali relativamente normali. Alcune cellule epiteliali possono essere da grandi e ovoidali a fusiformi con un grande nucleo posizionato in modo eccentrico, cromatina grossolanamente reticolata e un piccolo nucleolo. Il citoplasma può avere un aspetto punteggiato dal rosa al viola. Altre cellule possono apparire vuote. Le figure mitotiche sono rare. (Cowell, et al., 2014)

La presenza di una forte proliferazione mesenchimale alla base del tumore porta alla diagnosi di un fibropapilloma. (Klopfleisch, 2016)

Non tutti i papillomi sono correlati all'infezione da Papillomavirus. (Cowell, et al., 2014)

Il più delle volte regrediscono spontaneamente in un periodo che va dai 2 ai 6 mesi, ma possono persistere anche fino a un anno. (Burton, 2018) Se necessaria, l'escissione chirurgica si traduce in una prognosi da buona a eccellente. (Raskin, et al., 2016) È stata descritta una applicazione locale di 5-fluorouracile, ma è associata ad effetti collaterali che prevalgono sui benefici del trattamento. (Klopfleisch, 2016)

Tricoblastoma

Le neoplasie che in precedenza erano definite "tumore a cellule basali" sono ora classificate istologicamente in base alla differenziazione in epidermide, epitelio tricofollicolare o strutture annesse alle ghiandole sebacee e sudoripare. La maggior parte dei tumori delle cellule basali precedentemente diagnosticati erano probabilmente di origine germinale del pelo e quindi meglio definiti tricoblastomi. (Gross, et al., 2005)

Il carcinoma a cellule basali ed altri epiteliomi possono avere un aspetto citologico simile e la caratterizzazione definitiva di questi tumori richiede l'istopatologia. (Cowell, et al., 2014)

I tricoblastomi sono tumori che si riscontrano in cani di mezza età o superiore. Una predisposizione di razza è presente nei Terrier. (Klopfleisch, 2016)

I tumori sono di solito noduli solitari, solidi, alopecici, a forma di cupola o polipoidi. Le masse più grandi possono essere anche ulcerate. (Cowell, et al., 2014) Si trovano principalmente intorno alla testa, con frequente insorgenza sul collo. (Raskin, et al., 2016)

Gli aspirati da queste lesioni tendono essere moderatamente o altamente cellulari. I clusters cellulari spesso formano palizzate o nastri. Le cellule hanno nuclei rotondi da piccoli a moderati, con una piccola quantità di citoplasma blu. A volte è possibile vedere una piccola quantità di materiale rosa fibrillare lungo il bordo dei clusters, che può rappresentare la

membrana basale. Si possono osservare anche alcune cellule sparse disposte singolarmente e alcune cellule fusate. Le figure mitotiche di solito non sono evidenti. (Cowell, et al., 2014) Anisocitosi e anisocariosi sono lievi e i rapporti N/C sono alti. Il materiale cistico può predominare. (Burton, 2018)

La differenziazione citologica dei vari sottotipi non è possibile perché molti tricoblastomi possono mostrare caratteristiche diverse nel contesto dello stesso tumore, inoltre, l'identificazione esatta del sottotipo istologico non ha alcun valore prognostico, poiché tutti i tumori appartenenti a questo gruppo di neoplasie si comportano in modo benigno. (Albanese, et al., 2002)

Adenoma sebaceo

Gli adenomi delle ghiandole sebacee sono tumori benigni che originano dalle ghiandole sebacee. (Klopfleisch, 2016) Si riscontrano più comunemente sugli arti, sul tronco e sulle palpebre. (Cowell, et al., 2014) Il 50% di questi tumori, nei cani più anziani, si presenta sulla testa. (Goldschmidt, et al., 1992) Esiste una predisposizione di razza per i Cocker Spaniel, i Barboncini, gli Schnauzer nani e i Terrier. (Klopfleisch, 2016)

Le lesioni sono generalmente solitarie, ben circoscritte, sollevate, da lisce a lobulari o simili a verruche. (Cowell, et al., 2014) Di solito misurano meno di 1 cm di diametro. (Raskin, et al., 2016) Si presentano come noduli multipli e la crescita è piuttosto lenta. (Klopfleisch, 2016)

L'aspirazione da questi tumori è di solito moderatamente cellulare, con numerosi gruppi di dimensioni variabili di cellule altamente vacuolate, minimamente pleomorfe. Queste cellule vacuolate hanno un basso rapporto N/C e le figure mitotiche di solito non sono evidenti. (Cowell, et al., 2014) Il nucleo è piccolo, denso e posizionato centralmente. (Raskin, et al., 2016) Le cellule degli adenomi sebacei sono ben differenziate, per cui non possono essere distinte dalle cellule iperplastiche. (Cowell, et al., 2014)

Il trattamento consiste in escissione chirurgica o crichirurgia. La prognosi è eccellente. (Raskin, et al., 2016) Non sono disponibili report sull'applicazione della chemioterapia o della radioterapia. (Klopfleisch, 2016)

Carcinoma sebaceo

Il carcinoma sebaceo è un tumore non comune che si riscontra più frequentemente sulla testa dei cani. I Cocker Spaniel sembrano predisposti, (Raskin, et al., 2016) così come i Terrier. (Klopfleisch, 2016)

Si presenta come una massa in rapida crescita, grande, ulcerata, scarsamente circoscritta. (Raskin, et al., 2016)

Citologicamente, l'epitelio ghiandolare è pleomorfo e mostra caratteristiche nucleari di malignità come anisocariosi, nucleoli prominenti e figure mitotiche atipiche e frequenti. Il citoplasma finemente vacuolato suggerisce una differenziazione sebacea. (Raskin, et al., 2016) Nei carcinomi scarsamente differenziati i vacuoli possono essere assenti e ciò rende impossibile identificare l'origine sebacea delle cellule. (Albanese, 2017)

Questo tumore maligno è solitamente localmente invasivo, ma occasionalmente può metastatizzare ai linfonodi regionali. (Raskin, et al., 2016)

Il trattamento consiste in una ampia escissione chirurgica e la prognosi è buona. (Raskin, et al., 2016) Non sono disponibili lavori sull'applicazione della chemioterapia o della radioterapia. (Klopfleisch, 2016)

Adenoma e adenocarcinoma delle ghiandole sudoripare

Gli adenomi delle ghiandole apocrine sono tumori abbastanza comuni a livello di testa e collo delle razze a pelo lungo e dei Cocker Spaniel. Hanno una incidenza quasi simile ai carcinomi delle ghiandole apocrine, che però sono più comuni nei Golden Retriever e si trovano spesso a livello degli arti anteriori. Sia i tumori benigni che quelli maligni sono diagnosticati principalmente nei cani di età compresa tra gli 8 e i 10 anni. (Klopfleisch, 2016)

Gli adenomi delle ghiandole apocrine sono di solito tumori solitari, ben circoscritti e talvolta cistici. I carcinomi sono tumori spesso a rapida crescita, ulcerati, con invasione dei tessuti circostanti e talvolta anche dei vasi linfatici e sanguigni. (Klopfleisch, 2016)

Sono caratterizzati da cellule epiteliali perlopiù uniformi. I carcinomi sono differenziati dagli adenomi per il loro pleomorfismo cellulare e la crescita infiltrativa ai margini del tumore. (Klopfleisch, 2016) Gli adenomi delle ghiandole sudoripare sono caratterizzati da clusters di cellule epiteliali da cuboidi a colonnari con nuclei posizionati eccentricamente, con cromatina condensata. I confini intercellulari sono spesso mal definiti. L'anisocitosi e l'anisocariosi sono lievi. Negli adenocarcinomi delle ghiandole sudoripare le cellule sono rotonde, con citoplasma blu pallido e nuclei spesso posizionati in modo eccentrico. L'anisocitosi e l'anisocariosi sono da moderate a marcate e il rapporto N/C da moderato a marcato. (Burton, 2018)

La chirurgia ad ampi margini solitamente è curativa. Non sono disponibili lavori sull'applicazione della chemioterapia o della radioterapia. (Klopfleisch, 2016)

Adenoma delle ghiandole epatoidi

L'adenoma delle ghiandole epatoidi è un tumore comune, associato principalmente a cani maschi interi, il che suggerisce una dipendenza da androgeni. (Raskin, et al., 2016) Rappresenta il 9% dei tumori della pelle, (Goldschmidt, et al., 1992) ed il 90% di tutti i tumori perianali. (Klopfleisch, 2016)

Il tumore può essere singolo o multiplo e si manifesta generalmente vicino all'ano, ma può essere riscontrato anche sulla coda, sul perineo, sul prepuzio e sulla coscia. Inizialmente appaiono come lesioni rotonde lisce e sollevate, che lobulano e ulcerano mentre si ingrandiscono. (Raskin, et al., 2016) Le lesioni possono infiammarsi o presentare aree di necrosi e formazioni cistiche. (Cowell, et al., 2014)

Il tumore deriva dall'epitelio delle ghiandole sebacee modificate all'interno del derma, che è rivestito da piccole cellule basofile di riserva. (Raskin, et al., 2016) Gli aspirati da queste lesioni tendono ad essere altamente esfoliativi. (Cowell, et al., 2014) Citologicamente predominano clusters di cellule epatoidi mature e rotonde, caratterizzate da abbondante citoplasma granulare di colore blu-rosato (Fig. 23). I nuclei riprendono quelli degli epatociti normali, rotondi con un nucleolo prominente, spesso singolo o multiplo. Può essere presente anche un numero ridotto di cellule basofile di riserva, più piccole, con un elevato rapporto N/C, che mancano delle caratteristiche del pleomorfismo cellulare. (Raskin, et al., 2016)

Spesso sono tumori altamente vascolarizzati e sullo sfondo può essere presente abbondante sangue. (Burton, 2018)

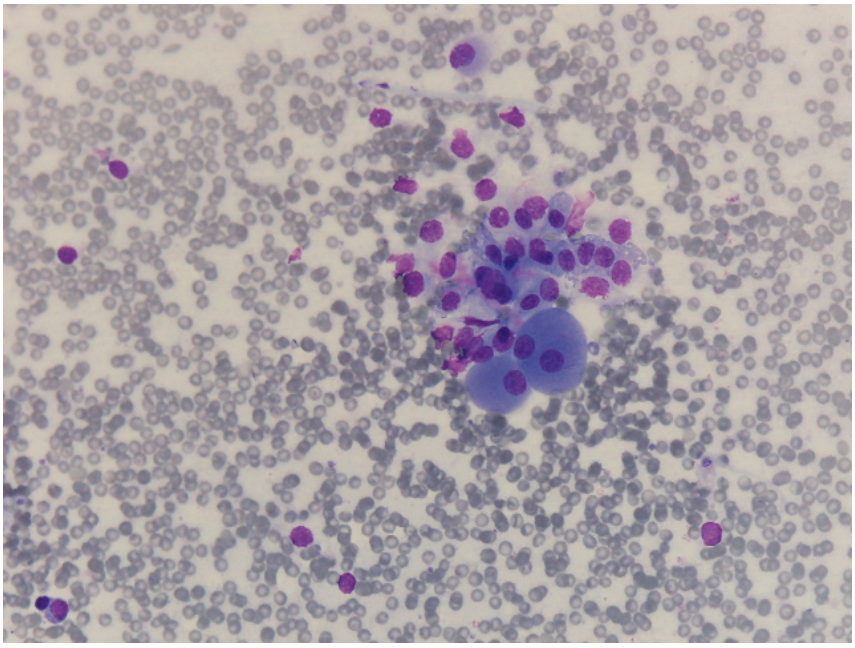

Figura 23 Cane, ago aspirato da neoformazione perianale. Su un fondo di eritrociti si rilevano diversi aggregati di elementi cellulari voluminosi rotondeggianti a morfologia "epatoide". Indirizzo diagnostico: adenoma delle ghiandole epatoidi.

Questi tumori rispondono all'escissione chirurgica o alla criochirurgia, associati alla castrazione. La prognosi è eccellente. (Raskin, et al., 2016) I tumori possono regredire anche con la sola castrazione. (Burton, 2018)

Adenocarcinoma delle ghiandole epatoidi

I carcinomi delle ghiandole epatoidi sono tumori rari che colpiscono le ghiandole perianali ed hanno una incidenza <10% di tutti i tumori perianali. I cani colpiti hanno in media 11 anni. Questi tumori possono verificarsi nelle femmine e nei maschi, sia interi che castrati, e questo indica una ridotta dipendenza da fattori ormonali. (Klopfleisch, 2016)

Sono tumori maligni, invasivi e a rapida crescita, con un tasso metastatico del 15-50%. Macroscopicamente i tumori sono simili agli adenomi, ma di solito crescono più rapidamente e sono aderenti ai tessuti circostanti. (Klopfleisch, 2016)

La citologia di solito non è in grado di differenziare i tumori maligni delle ghiandole epatoidi. (Klopfleisch, 2016) Gli adenocarcinomi tendono a mostrare criteri di malignità più

evidenti, ma non possono essere differenziati in modo affidabile su base citologica. (Dunn, 2014)

Solitamente non rispondono alla castrazione, è quindi indicato un intervento chirurgico aggressivo con margini adeguati. La recidiva dopo l'intervento chirurgico è un fattore prognostico negativo, purtroppo relativamente comune. La radioterapia post-chirurgica può migliorare l'esito a lungo termine, ma mancano dati affidabili. La prognosi per i cani con malattia metastatica è scarsa. (Klopfleisch, 2016)

Adenocarcinoma delle ghiandole apocrine dei sacchi anali

Gli adenocarcinomi delle ghiandole apocrine dei sacchi anali sono tumori perianali piuttosto rari, ma altamente maligni. (Klopfleisch, 2016) Questo tipo di tumore si trova anch'esso nell'area perianale, ma si riscontra nella regione del sacco anale, ventrolateralmente all'ano. Si verificano principalmente nei cani anziani. (Cowell, et al., 2014) Vi è una aumentata incidenza nelle femmine anziane sterilizzate, ma una predilezione sessuale non è stata confermata. (Goldschmidt, et al., 1992) I Cocker Spaniel sembrano avere una predisposizione di razza. (Klopfleisch, 2016)

Si presentano come masse intradermiche o sottocutanee e spesso invadono in profondità nel tessuto perirettale lungo il canale pelvico. (Cowell, et al., 2014)

Una sindrome paraneoplastica di ipercalcemia è associata al 50-90% dei casi e può provocare una conseguente malattia renale. (Ross, et al., 1991)

Le cellule si trovano solitamente disposte in foglietti di dimensioni variabili, ma si possono vedere anche cellule singole e nuclei liberi. I nuclei sono rotondi, di dimensioni moderate, con citoplasma pallido, da moderato ad abbondante. Quando si trovano in clusters i bordi citoplasmatici delle cellule possono essere indistinti, ma se trovate individualmente tendono ad avere forma rotonda. La cromatina è di solito punteggiata e possono essere presenti piccoli nucleoli distinti. (Cowell, et al., 2014) Le caratteristiche di malignità sono facilmente rilevabili nell'epitelio ghiandolare, che presenta pleomorfismo cellulare e nucleare, un elevato rapporto N/C e, in alcuni casi, piccoli vacuoli citoplasmatici. Una disposizione

acinare o a rosetta facilita la diagnosi e permette di distinguere questa neoplasia dal carcinoma delle ghiandole epatoidi. (Raskin, et al., 2016)

Gli adenocarcinomi delle ghiandole apocrine dei sacchi anali sono generalmente trattati con la chirurgia aggressiva. Tuttavia, la resezione completa spesso non è possibile e oltre il 50% degli animali sviluppa metastasi. La rimozione dei linfonodi interessati può avere un effetto palliativo. Sono stati riportati tempi di sopravvivenza di 6-18 mesi per i cani trattati con la chirurgia. La chemioterapia e la radioterapia sono raccomandate come trattamento adiuvante, tuttavia i dati clinici sul successo di queste modalità sono scarse. (Klopfleisch, 2016)

La malattia metastatica e, in misura minore, l'ipercalcemia sono state descritte come indicatori prognostici negativi per la sopravvivenza. (Klopfleisch, 2016)

Carcinoma cutaneo metastatico

I carcinomi primari che possono metastatizzare alla cute sono: l'adenocarcinoma duodenale (Juopperi, et al., 2003), l'adenocarcinoma broncogeno (nel gatto) (Petterino, et al., 2005) e il carcinoma uroteliale della vescica e della prostata. (Raskin, et al., 2016)

Le caratteristiche citologiche assomigliano a quelle del sito primario ma possono apparire più anaplastiche. (Raskin, et al., 2016) I criteri di malignità sono spesso marcati, tra cui anisocitosi e anisocariosi, alti rapporti N/C e aumento dell'attività mitotica. (Burton, 2018)

Neoplasie mesenchimali

Le cellule mesenchimali sono le cellule che formano il tessuto connettivo, i vasi sanguigni ed i vasi linfatici. (Cowell, et al., 2014) Generalmente sono fusiformi, allungate, con estremità affusolate. (Burton, 2018) L'aspetto fusato non può, tuttavia, essere considerato un dogma, poiché sono descritte alcune eccezioni come i lipomi e alcuni sarcomi a cellule rotonde indifferenziate. I bordi citoplasmatici sono generalmente mal definiti rispetto a quelli delle cellule epiteliali ed i nuclei possono variare forma, da rotonda, ad ovale o allungata. (Albanese, 2017)

La maggior parte dei tessuti connettivi normali esfolia poche cellule quando campionati da FNB. I fibroblasti ed i fibrociti sono l'unico tipo di cellula mesenchimale non neoplastica che si riscontra comunemente nei campioni citologici. I fibroblasti reattivi possono essere presenti in numero significativo in aspirati da aree di infiammazione o riparazione dei tessuti, possono mostrare molti dei criteri citologici di malignità, quindi quando è presente una risposta infiammatoria significativa, si deve usare cautela nella valutazione delle cellule mesenchimali. (Cowell, et al., 2014)

Strisci altamente cellulari contenenti una popolazione pura di cellule mesenchimali che mostrano atipia citologica, probabilmente, sono indicativi di una neoplasia mesenchimale. (Cowell, et al., 2014)

Le neoplasie mesenchimali benigne e maligne spesso hanno origine da elementi del tessuto connettivo, come fibroblasti, adipociti e cellule di rivestimento vascolare. (Raskin, et al., 2016) Molto spesso sono associate alla produzione di matrice extracellulare. (Burton, 2018) La matrice extracellulare è citologicamente riconoscibile come una sostanza acellulare eosinofila. (Albanese, 2017)

Fibroma

Il fibroma è un tumore non comune nei cani, che rappresenta circa l'1% delle neoplasie cutanee di questi animali. (Yager, et al., 1994)

Si presenta come una lesione solitaria a livello di estremità, testa, fianchi e inguine. Macroscopicamente è solido o morbido, ben circoscritto, alopecico, a forma di cupola o peduncolato. (Raskin, et al., 2016) Può essere ulcerato in aree della pelle sottoposte a stress meccanico. (Klopfleisch, 2016)

Citologicamente si riscontrano un numero variabile di cellule fusiformi con piccolo nucleo ovale, uniforme e denso. Le cellule possono essere disposte singolarmente o in piccoli fasci. Generalmente sono poche le cellule che esfoliano durante il prelievo. Il citoplasma è leggermente basofilo e i contorni cellulari sono scarsamente definiti in quanto formano code citoplasmatiche ai lati opposti del nucleo. (Raskin, et al., 2016) I nuclei sono ovali o allungati e uniformi nelle dimensioni e nella forma, a volte hanno un nucleolo scarsamente evidente.

(Albanese, 2017) Associato alle cellule neoplastiche può essere presente del materiale eosinofilo amorfo, che rappresenta la proteina del collagene intercellulare. (Raskin, et al., 2016)

Sono spesso citologicamente indistinguibili dalla fibroplasia reattiva. (Burton, 2018)

Questi tumori sono benigni e il trattamento consiste nell'asportazione chirurgica. La prognosi è generalmente buona, ad eccezione di occasionali recidive locali a seguito della rimozione di tumori di grandi dimensioni. (Raskin, et al., 2016)

Fibrosarcoma

Il fibrosarcoma è un tumore maligno comune nei cani e nei gatti, che rappresenta il 15-17% delle neoplasie cutanee. (Goldschmidt, et al., 1992) Sono più comuni nei cani adulti, ma sono particolarmente aggressivi nei cani più giovani. (Klopfleisch, 2016)

Nei cani anziani i fibrosarcomi sono solitari con predilezione per gli arti, il tronco e la testa. Sono scarsamente circoscritti e talvolta ulcerati. Sono invasivi e circa il 25% metastatizza attraverso la via ematogena. (Raskin, et al., 2016)

I fibrosarcomi sono tumori a rapida crescita, localmente invasivi, generalmente di grandi dimensioni e possono contenere delle aree necrotiche e cistiche. (Klopfleisch, 2016)

Citologicamente i fibrosarcomi sono costituiti da abbondanti cellule, grandi, disposte individualmente o in aggregati, spesso associate a materiale rosa (Fig. 24). (Raskin, et al., 2016) Le cellule hanno un volume variabile di citoplasma che forma dei ciuffi e possono contenere granuli rosa o vacuoli chiari. (Burton, 2018) Alcune cellule possono mostrare code doppie o multiple che possono dare alle cellule l'aspetto di una stella. (Albanese, 2017) I nuclei sono ovoidali o allungati, con cromatina finemente granulare e nucleoli prominenti. L'anisocitosi e l'anisocariosi sono spesso marcate. (Burton, 2018) Occasionalmente possono essere presenti cellule giganti multinucleate. Il pleomorfismo nucleare può essere molto marcato rispetto alla controparte benigna. (Raskin, et al., 2016) Lo sfondo contiene spesso una matrice extracellulare rosa brillante. (Burton, 2018)

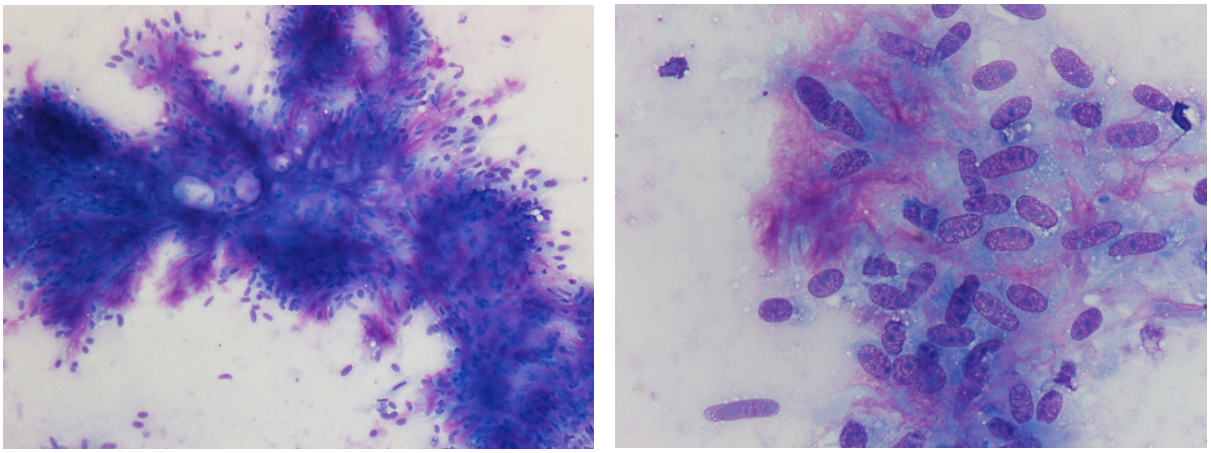

Figura 24 Cane, ago aspirato da neoformazione cutanea. I campioni mostrano una popolazione di cellule fusate, con caratteristiche di anisocitosi e anisocariosi, nuclei da rotondeggianti a fusati, con macronucleoli evidenti. Le cellule appaiono immerse in una matrice rosata extracellulare. Diagnosi: fibrosarcoma (MGG)

Il trattamento del fibrosarcoma consiste in un'ampia escissione chirurgica o amputazione dell'arto. La recidiva si verifica nel 30% dei casi. La radioterapia può essere utile in seguito all'intervento chirurgico. La sola chemioterapia non si è dimostrata efficace, ma può essere utilizzata insieme alle altre metodiche. La prognosi dipende dalla posizione e dal grado di anaplasia. (Raskin, et al., 2016) Fino a due terzi dei tumori sviluppano recidive associate ad una prognosi sfavorevole. (Klopfleisch, 2016)

Mixoma e mixosarcoma

I mixomi e i mixosarcomi sono tumori rari nei cani e nei gatti, che rappresentano meno dell'1% dei tumori della pelle. (Goldschmidt, et al., 1992) Sono più comuni nei cani di taglia grande, di mezza età o anziani. (Burton, 2018)

Sono escrescenze infiltrative, alla palpazione morbide e fluttuanti, che si presentano come masse leggermente sollevate. I siti comuni nel cane includono gli arti, il torace e l'addome. (Raskin, et al., 2016)

Citologicamente, spesso è presente una matrice intercellulare sullo sfondo, che appare come materiale amorfo eosinofilo e granulare. Nelle lesioni benigne si riscontra un basso numero di cellule fusiformi e stellate, ben differenziate, che aumentano di numero nella forma maligna in base al grado di pleomorfismo cellulare e nucleare. Le cellule multinucleate possono essere presenti nei mixosarcomi. (Raskin, et al., 2016)

I mixomi sono caratterizzati da cellule fusate, con scarso citoplasma blu pallido che forma sottili frammenti. I nuclei sono allungati con cromatina finemente granulare e piccoli nucleoli basofili. L'anisocitosi e l'anisocariosi sono lievi, mentre il rapporto N/C è alto. (Burton, 2018)

I mixosarcomi hanno cellule che presentano criteri di malignità maggiori, in particolare anisocariosi e nucleoli basofili più grandi. (Burton, 2018)

Il trattamento consiste nell'asportazione chirurgica. (Raskin, et al., 2016) La prognosi per i mixomi è eccellente, sono infatti riportati tempi di sopravvivenza prolungati anche in casi di escissione incompleta. La prognosi per i mixosarcomi è invece riservata, perché la recidiva è comune e possono svilupparsi delle metastasi. (Burton, 2018)

Emangioma

Gli emangiomi sono tumori benigni comuni nei cani, che rappresentano circa il 5% delle masse cutanee. (Goldschmidt, et al., 1992) Sembra esserci una predisposizione di razza per i Boxer. (Burton, 2018)

Possono essere solitari o multipli. Si presentano come noduli a livello della testa, del tronco o degli arti, di colore rosso scuro o viola e possono sembrare spugnosi. (Raskin, et al., 2016)

Gli emangiomi hanno spesso uno sfondo densamente sanguinante e possono produrre un piccolo numero di cellule. (Burton, 2018) Le piccole cellule endoteliali basofile sono poco frequenti. Spesso si notano segni di emorragia acuta o cronica, con conseguente eritrofagocitosi o macrofagi carichi di emosiderina. Le piastrine non sono comunemente osservate. (Raskin, et al., 2016) L'anisocitosi e l'anisocariosi sono lievi, mentre il rapporto N/C è elevato. Può essere presente un basso numero di mastociti ben granulati. (Burton, 2018)

Il trattamento prevede l'asportazione chirurgica o la criochirurgia. La prognosi è eccellente. (Raskin, et al., 2016)

Emangiosarcoma

L'emangiosarcoma è una massa infiltrativa maligna del derma o del sottocute. È un tumore raro che rappresenta circa l'1% dei tumori della pelle. (Goldschmidt, et al., 1992) Gli studi mostrano una associazione tra tumori vascolari cutanei e radiazione solare. (Hargis, et al., 1992) Hanno una predilezione per la pelle scarsamente ricoperta di peli, a livello dell'addome ventrale e della regione prepuziale. (Burton, 2018)

Le lesioni sono sollevate, scarsamente circoscritte, ulcerate ed emorragiche. (Raskin, et al., 2016) Nei cani, quando sono presenti più emangiosarcomi sulla cute, probabilmente rappresentano la diffusione metastatica di un emangiosarcoma splenico primario e dell'auricola. (Albanese, 2017)

L'aspirazione è molto spesso ricca di sangue e non molto cellulare, sebbene alcune forme di questi tumori possano essere densamente cellulari con una esfoliazione cellulare più elevata. (Cowell, et al., 2014)

Le cellule tumorali possono trovarsi disposte singolarmente o in clusters. Di solito hanno un aspetto pleomorfo, sono irregolari e di forma fusata. (Cowell, et al., 2014) La forma varia da fusata, a stellata, a epitelioide. (Wilkerson, et al., 2002) Il citoplasma è basofilo, con margini cellulari indistinti e frequenti vacuoli incolori e punteggiati. Le cellule hanno rapporto N/C elevato, nuclei ovali con cromatina grossolana e nucleoli multipli prominenti. (Raskin, et al., 2016) Inoltre, sono presenti evidenze di emorragia cronica con macrofagi carichi di emosiderina ed eritrofagia. (Bertazzolo, et al., 2005) (Barger, et al., 2012)

Interpretare il significato di queste cellule sulla base della sola citomorfologia è difficile, poiché anche le cellule mesenchimali reattive che si riscontrano in un ematoma organizzato possono apparire pleomorfe. (Cowell, et al., 2014) Un forte sospetto di emangiosarcoma può essere generato quando si osservano caratteristiche di angiogenesi rappresentate da piccoli e irregolari gruppi di cellule neoplastiche, a volte con una disposizione a spirale, disposte intorno ad una piccola area centrale contenente un singolo o pochi globuli rossi. Questo risultato citologico è indicativo della presenza di strutture vascolari atipiche di nuova formazione comunemente osservate nei campioni istologici. (Albanese, 2017)

Il trattamento prevede l'asportazione chirurgica radicale e, nel caso di possibili metastasi, la chemioterapia in combinazione. La prognosi è riservata a causa dell'invasione regionale e delle recidive locali. Le metastasi sono rare, ma quelle che si verificano all'interno del sottocute hanno maggiore probabilità di diffondersi. (Raskin, et al., 2016)

Peripheral Nerve Sheath Tumors

I tumori della guaina del nervo periferico PNST, precedentemente noti come schwannomi, sono tumori canini e felini che hanno origine dalle cellule di Schwann localizzate nel derma e nel sottocute. (Gross, et al., 2005) Possono insorgere ovunque, sebbene siano più frequentemente osservati sulla testa, sul collo e sugli arti. (Gaitero, et al., 2008)

I PNST sono di solito masse solitarie, a crescita lenta, ma con infiltrazione crescente. (Klopfleisch, 2016)

I campioni citologici sono da moderatamente a molto cellulari e le cellule hanno forma fusata con nuclei ovali o allungati e code citoplasmatiche sottili. La presenza delle cellule fusate organizzate in una disposizione a palizzata che ricorda un modello "Antoni A" è molto indicativa di un'origine neuronale delle cellule. Sfortunatamente questi rilievi citologici non sono comuni. (Albanese, 2017)

La chirurgia può essere curativa se eseguita con margini sufficienti (2-3 cm). I protocolli di chemioterapia a base di doxorubicina e radioterapia adiuvante possono ridurre il rischio di recidiva. (Klopfleisch, 2016)

Perivascular wall tumors

I tumori della parete perivascolare sono comuni nel cane, possono infatti rappresentare il 7% delle neoplasie cutanee. (Goldschmidt, et al., 1992) Le cellule neoplastiche derivano da diverse linee cellulari che circondano le cellule endoteliali dei vasi sanguigni, come i periciti, i miopericiti, le cellule avventizie e i miofibroblasti. (Albanese, 2017)

Per un lungo periodo di tempo i perivascular wall tumors PWT sono stati diagnosticati senza accertare la linea di provenienza esatta della cellula neoplastica, causando grande confusione nella loro classificazione. Nuove conoscenze in Patologia Veterinaria hanno dimostrato che

in passato molte neoplasie perivascolari erano erroneamente diagnosticate come emangiopericitomi. Recentemente, sulla base della combinazione del modello istologico e della positività a diversi anticorpi immunoistochimici sono stati dimostrati diversi tipi di PWT, provenienti da diverse linee cellulari perivascolari. (Albanese, 2017)

I tumori sono spesso solitari con una predilezione per le articolazioni degli arti, ma si trovano comunemente anche sul torace e sull'addome. Sono solidi, morbidi e spesso ben circoscritti. (Raskin, et al., 2016)

Citologicamente, i preparati sono moderatamente cellulari (Fig. 25). Le cellule possono essere individuali o disposte in fasci e talvolta si ritrovano aderenti alla superficie dei capillari. Associato alle cellule può esserci uno stroma amorfo e rosato. Il citoplasma è basofilo, spesso con numerosi piccoli vacuoli. I nuclei sono ovoidali con uno o più nucleoli prominenti centrali. (Raskin, et al., 2016) I nuclei possono spesso essere doppi e accoppiati in una disposizione eccentrica per dare alle cellule un cosiddetto aspetto a testa di insetto o possono essere multipli e disposti alla periferia del citoplasma dando origine alle cosiddette "cellule della corona". (Albanese, 2017) L'anisocitosi e l'anisocariosi sono lievi ed il rapporto N/C è da moderato a elevato. (Burton, 2018)

Poiché, ad oggi, nessun altro tipo di tumore mesenchimale ha mai mostrato le caratteristiche citologiche citate, la citologia delle PWT ha un valore predittivo molto elevato. (Albanese, 2017)

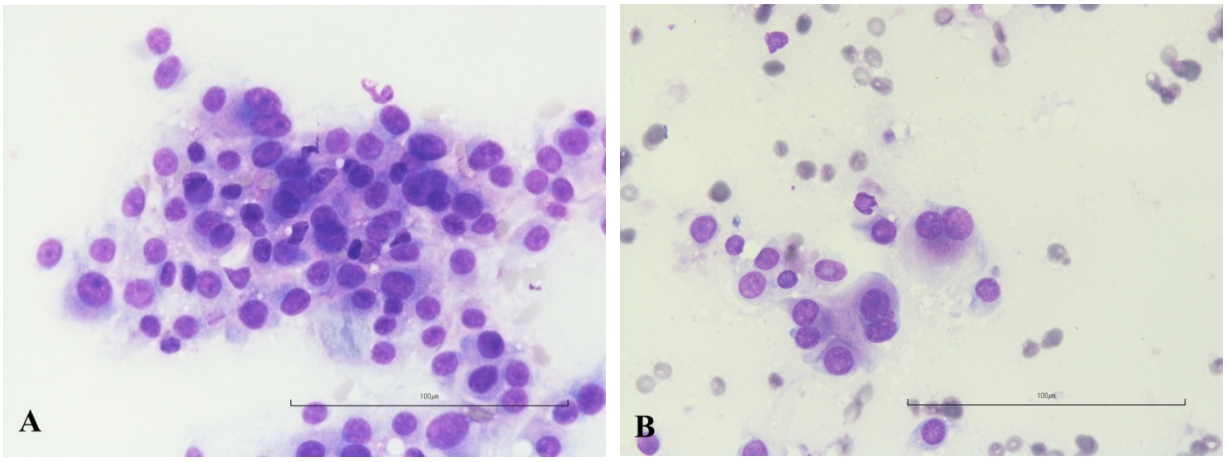

*Figura 25 Cane, femmina, Boxer. Ago aspirato da neoformazione a livello del gomito di circa 15 cm di diametro. Si osserva la presenza di elementi cellulari mesenchimali ovalari/fusati/stellati con caratteristiche di anisocitosi, anisocariosi e nucleoli prominenti. Presenza di cellule bi-tri-plurinucleate. Indirizzo diagnostico: emangiopericitoma. Figura **A** (MMG – 40x). Figura **B** (MMG – 60x)*

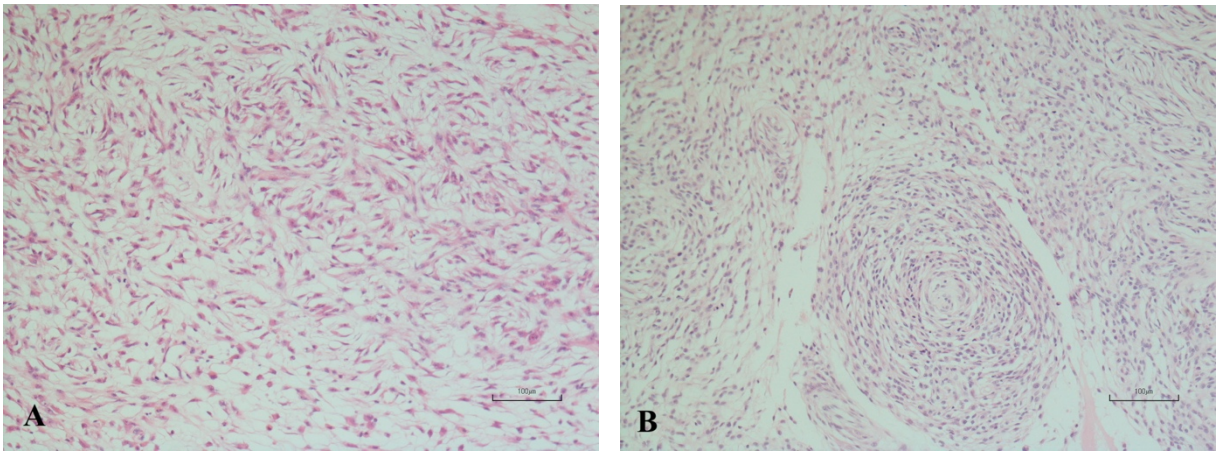

Figura 26 Sezione istologica della neoformazione riportata in Figura 25. Si osserva la proliferazione di elementi cellulari mesenchimali atipici, ovalari/stellati/fusati con caratteristiche di atipia. Gli elementi cellulari neoplastici appaiono arrangiati in fasci, strutture cosiddette a palizzata e strutture concentriche perivascolari, circondate da matrice più o meno lassa. Diagnosi: emangiopericitoma (EE– 10x)

Il trattamento prevede ampia escissione chirurgica o amputazione dell'arto, associata a radioterapia. Dal 20 al 60% dei tumori recidiva, soprattutto se è stata eseguita una chirurgia conservativa. La metastasi è però rara. Uno studio retrospettivo sui tumori della parete perivascolare cutanea canina ha dimostrato recidiva locale e metastasi rare in 12 dei 55 casi esaminati. (Stefanello, et al., 2011)

Lipoma

Il lipoma è un tumore mesenchimale molto comune nei cani, che rappresenta l'8% dei tumori della pelle. (Goldschmidt, et al., 1992) Si tratta di una neoplasia benigna che colpisce generalmente le femmine anziane e obese. (Raskin, et al., 2016)

I lipomi possono essere singoli o multipli e si verificano di solito sopra al torace, l'addome, le cosce e gli arti prossimali. (Cowell, et al., 2014) Si tratta di masse a forma di cupola, ben circoscritte, morbide, spesso liberamente mobili all'interno del sottocute che possono crescere lentamente, diventando anche piuttosto grandi (Fig. 27A). (Raskin, et al., 2016) Sono morbidi al tatto e non sono associati ad alopecia o ulcerazione. (Klopfleisch, 2016)

Gli aspirati producono un numero variabile di adipociti, disposti singolarmente o in gruppi di dimensioni variabili (Fig. 27C). Questi sono spesso mescolati con alcune cellule sottili del fuso e nuclei nudi. (Cowell, et al., 2014) Gli adipociti hanno abbondante citoplasma chiaro con un piccolo nucleo compresso su di un lato della cellula. (Raskin, et al., 2016) Il nucleo si trova alla periferia della cellula a causa della presenza di grasso intracellulare che conferisce al citoplasma un aspetto otticamente vuoto. (Albanese, 2017)

*Figura 27 Cane, Labrador, 12 anni. Figura **A** Presenza di neoformazioni sottocutanee a livello della regione addominale. Figura **B** Aspetto macroscopico del lipoma in seguito alla rimozione chirurgica. Figura **C** Ago aspirato della neoformazione. Nei campioni citologici si osserva la presenza di aggregati di adipociti ben differenziati. Indirizzo diagnostico: lipoma. (MGG – 10x)*

I vetrini non si asciugano e hanno un aspetto oleoso. Poiché la maggior parte delle colorazioni di tipo Romanowsky usano l'alcol come fissativo, a volte il grasso viene lavato via dal vetrino durante il processo di colorazione e, dopo la colorazione, il vetrino può essere essenzialmente acellulare. (Cowell, et al., 2014)

Gli adipociti di un lipoma non possono essere distinti dalle normali cellule adipose sottocutanee, per cui bisogna prestare attenzione quando si raccolgono campioni da masse sottocutanee per evitare la contaminazione con il tessuto circostante. (Cowell, et al., 2014)

I lipomi infiltrativi hanno un aspetto citologico simile. Non metastatizzano, ma possono essere invasivi e aggressivi a livello locale. (Burton, 2018)

Il trattamento prevede l'asportazione chirurgica. La prognosi è eccellente, tuttavia, alcuni lipomi infiltrativi possono essere difficili da eliminare completamente, (Raskin, et al., 2016) hanno infatti alti tassi di recidiva. (Burton, 2018)

Liposarcoma

I liposarcomi sono rari sia nel cane che nel gatto. (Cowell, et al., 2014) Rappresentano meno dello 0,5% dei tumori della pelle. (Goldschmidt, et al., 1992) Di solito sono solitari e si trovano più frequentemente sull'addome ventrale, sul torace e sugli arti prossimali. Tendono ad essere scarsamente circoscritti, da sodi a carnosi e sottocutanei. (Cowell, et al., 2014)

I liposarcomi non derivano dalla trasformazione maligna dei lipomi, ma direttamente da lipoblasti sottocutanei maligni. (Baez, et al., 2004) (Gross, et al., 2005)

L'aspirazione da questi tumori può essere da moderatamente ad altamente cellulare. Le cellule sono disposte sia singolarmente che in clusters e spesso si trovano attorno al materiale lipidico. Le cellule sono da rotonde, a ovoidali, a fusate, e in genere hanno nuclei rotondi, da moderati a grandi con una quantità variabili di citoplasma pallido. Talvolta si notano alcuni vacuoli citoplasmatici. La cromatina è punteggiata e alcune cellule possono avere piccoli nucleoli multipli. Si possono osservare figure mitotiche. (Cowell, et al., 2014) Possono essere presenti cellule multinucleate. (Raskin, et al., 2016)

I liposarcomi ben differenziati contengono cellule neoplastiche che assomigliano vagamente agli adipociti, ma sono caratterizzate da citoplasma basofilo e nuclei immaturi, con nucleoli prominenti e moderata anisocariosi. (Burton, 2018)

I liposarcomi indifferenziati o scarsamente differenziati sono caratterizzati da cellule più coesive tra di loro e contengono vacuoli lipidici grossolani e chiari nel loro citoplasma. Anisocitosi e anisocariosi sono da moderate a marcate e i rapporti N/C sono alti. (Burton, 2018) In campioni di liposarcomi indifferenziati, in assenza di lipidi nei vacuoli intracitoplasmatici, la diagnosi citologica è quasi impossibile. (Raskin, et al., 2016) In questi casi è possibile dimostrare il contenuto lipidico del citoplasma con la colorazione olio rosso O, che colora i lipidi di rosso-arancio. (Masserdotti, et al., 2006)

Sono tumori maligni che hanno un moderato potenziale metastatico. (Raskin, et al., 2016)

Il trattamento prevede un'ampia escissione chirurgica, ma può essere associato a radioterapia per controllare la recidiva. La prognosi è riservata perché la recidiva è probabile, così come la comparsa di metastasi. (Raskin, et al., 2016)

Sarcoma anaplastico a cellule giganti

Il sarcoma anaplastico a cellule giganti è un tumore non comune nei cani, che comprende lo 0,34% di tutti i tumori canini. (Waters, et al., 1994) Si tratta di un tumore pleomorfo delle cellule mesenchimali, la cui origine probabilmente coinvolge una cellula precursore pluripotente cutanea primitiva. (Raskin, et al., 2016)

Questi tumori possono essere solitari o multipli, si riscontrano principalmente sugli arti di cani anziani, ma possono riscontrarsi anche in organi addominali, polmoni e linfonodi. Sono duri e scarsamente circoscritti. (Raskin, et al., 2016)

Le cellule si trovano in genere disposte singolarmente, ma possono trovarsi anche in aggregati. La maggior parte delle cellule sono da grandi e rotonde a leggermente fusate. Di solito hanno un grande nucleo, con cromatina aperta e nucleoli prominenti. Il citoplasma è generalmente abbondante, pallido e granulare e può essere anche variamente vacuolato. La caratteristica distintiva è la presenza di un numero variabile di cellule multinucleate giovani. Le cellule possono avere fino a 30 nuclei e di solito hanno abbondante citoplasma granulare e pallido. (Cowell, et al., 2014)

Le cellule giganti sono composte da un gran numero di nuclei, uniformi per dimensioni e forma, che non presentano alcun criterio citologico di malignità. L'aspetto benigno di questi nuclei è in contrasto con le marcate atipie osservate in altre cellule, in particolare le cellule fusate. Questa differenza consente di interpretare le cellule giganti come cellule istiocitiche reattive che si infiltrano nel tumore. In medicina umana, la loro presenza è considerata una indicazione prognostica positiva. (Albanese, 2017)

Il trattamento prevede la chirurgia radicale escissionale e la chemioterapia, con o senza radioterapia. La prognosi è riservata perché questi tumori sono localmente invasivi con frequenti recidive, e raramente possono metastatizzare. (Raskin, et al., 2016)

Neoplasie a cellule rotonde

I tumori a cellule rotonde, sebbene originino da linee cellulari diverse, condividono alcune caratteristiche citologiche: l'elevato numero di cellule prodotte, la forma tondeggiante con margini citoplasmatici ben definiti e il fatto di essere distinte, il che significa che non si aggregano tra loro o ad una matrice extracellulare. (Albanese, 2017)

Le cinque categorie di neoplasie a cellule rotonde includono: il tumore venereo trasmissibile, il linfoma, il mastocitoma, il plasmacitoma e i tumori istiocitari. (Raskin, et al., 2016)

Le cellule della maggior parte dei tumori a cellule rotonde hanno caratteristiche citologiche sufficientemente distinguibili da consentire una diagnosi specifica. (Cowell, et al., 2014)
L'esame citologico è sicuramente prezioso nella diagnosi dei tumori rotondocellulari. Questi tumori, infatti, non hanno sempre chiare caratteristiche architettoniche che li contraddistinguono istologicamente, ma la maggior parte degli aspetti che permettono di indirizzare la diagnosi proviene dalle caratteristiche cellulari individuali visibili attraverso l'esame citologico. (Duncan, et al., 1979)

Mastocitoma

Il mastocitoma rappresenta circa il 10% dei tumori cutanei del cane, con una maggiore prevalenza in alcune razze come Boxer, Carlino e Boston Terrier. (Yager, et al., 1994) Possono verificarsi a qualsiasi età, ma sono più comuni nei cani anziani, con un'età media di 9 anni; non esiste predilezione di genere. (Klopfleisch, 2016)
Nei cani, i mastocitomi sono più comuni sul tronco e sugli arti e sono generalmente solitari, non incapsulati e altamente infiltranti nel derma e nel sottocute. (Raskin, et al., 2016)

I mastocitomi sono forse tra le neoplasie più semplici da diagnosticare tramite la citologia. I granuli dei mastociti in genere si colorano molto bene con le colorazioni di Romanowsky, per cui paradossalmente la diagnosi citologica è più semplice rispetto a quella istologica con ematossilina ed eosina. (Cowell, et al., 2014) I vetrini sono di solito altamente cellulati e nel 90% dei casi è possibile fare diagnosi. (Pedraza, et al., 2011)

La caratteristica citologica chiave è la presenza di granuli citoplasmatici, da fini a grossolani, di colore viola, in una cellula con nucleo rotondo e abbondante citoplasma pallido. A volte,

le cellule sono così densamente granulate che può essere difficile discernere i singoli granuli. In altri casi, le cellule possono essere scarsamente granulate, e questo è indicativo di tumori scarsamente differenziati. (Cowell, et al., 2014)

La classificazione citologica più comunemente usata prevede tre gradi ed è simile a quella istologica di Patnaik.

1. I mastociti con numerosi granuli metacromatici distinti con piccoli nuclei uniformi sono considerati di grado I (ben differenziati).
2. I mastociti di grado II (intermedio) hanno meno granuli e i nuclei possono variare in dimensioni e forma.
3. I mastociti di grado III (scarsamente differenziati) hanno pochi o nessun granulo citoplasmatico e i nuclei mostrano marcata atipia con figure mitotiche. (Raskin, et al., 2016)

I bordi citoplasmatici, nei mastociti di grado III, sono spesso indistinti, inoltre possono essere presenti cellule giganti binucleate. (Raskin, et al., 2016) Meno del 10% dei cani che hanno un mastocitoma di III grado sopravvive per più di 1 anno. (Yager, et al., 1994)

In uno studio recente è stata valutata la possibilità di effettuare una classificazione citologica dei mastocitomi basata su criteri morfologici quantitativi che sono alla base della classificazione istopatologica di Kiupel. (Albanese, 2017) Il sistema attribuito a Kiupel e ai coautori classifica i mastocitomi come basso grado e alto grado. In questo studio citologico, l'accuratezza della previsione del grado istologico era del 94%, ma si è visto che era meno affidabile nel prevedere i mastocitomi di alto grado. Il numero di mitosi e la presenza di nuclei bizzarri sono in realtà due parametri che offrono un'alta probabilità di una valutazione citologica errata, poiché i granuli spesso non consentono la corretta visualizzazione del nucleo. Inoltre, le cellule possono rompersi durante la preparazione dei vetrini, rendendo impossibile effettuare una valutazione corretta della forma nucleare e della cariomegalia. (Scarpa, et al., 2014)

Macroscopicamente, i mastocitomi, hanno un aspetto variabile, ma in genere sono masse o placche eritematose, alopeciche ed edematose. I tumori più grandi possono essere anche ulcerati. (Cowell, et al., 2014) I tumori che si riscontrano a livello di perineo, scroto, prepuzio e dita sembrano essere i più aggressivi. (Gross, et al., 2005)

Dopo un leggero trauma si osserva comunemente un cambiamento transitorio delle dimensioni della massa, questo comportamento clinico è caratteristico dei mastocitomi e può essere riscontrato in seguito all'esecuzione di un ago aspirato. Questo fenomeno è dovuto alla degranulazione dei mastociti, con conseguente rilascio di sostanze vasoattive che provocano edema intra e peri-lesionale. In alcuni casi, a seguito di questa degranulazione, si può osservare un eritema diffuso della pelle che ricopre il tumore, questo segno clinico viene definito segno di Darier. (Albanese, 2017)

È importante sottolineare che alcune colorazioni rapide usate nella pratica clinica potrebbero non colorare bene i granuli dei mastociti. (Cowell, et al., 2014) Nei casi in cui i granuli siano pochi o scarsamente visibili, è possibile evidenziarli con blu di toluidina, che colora i granuli di rosso. (Albanese, 2017) Per quanto riguarda invece le sezioni istologiche, i granuli dei mastociti possono essere messi in evidenza con la colorazione Giemsa (Fig. 28).

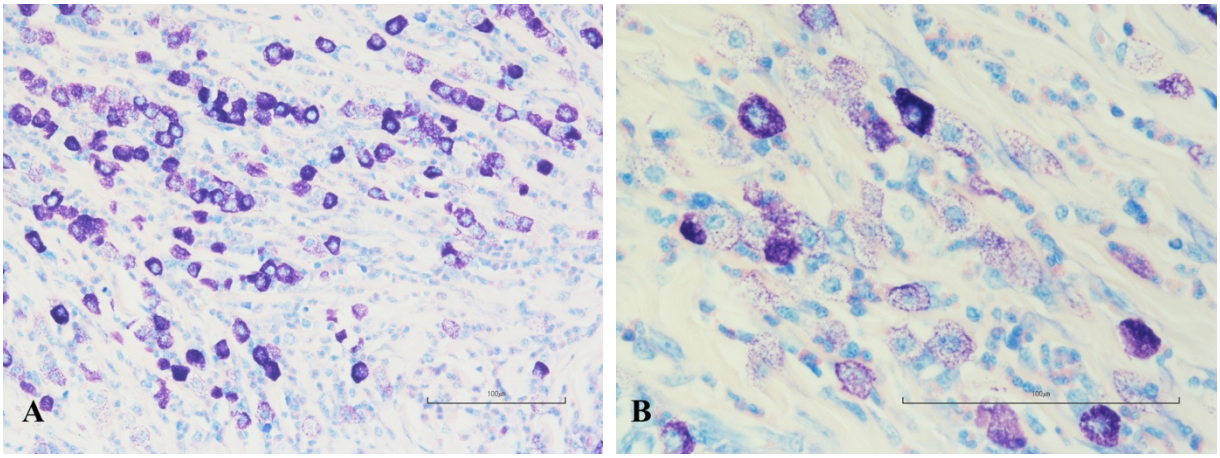

*Figura 28 Cane, femmina, Golden Retriever. Sezione istologica di mastocitoma. Presenza di elementi rotondocellulari con aspetti di anisocitosi, contenenti granuli metacromatici intracitoplasmatici. Presenza di numerosi granulociti eosinofili. Figura **A** (Giemsa – 20x) Figura **B** (Giemsa – 40x)*

I singoli mastociti possono essere riscontrati anche nel contesto di una reazione infiammatoria, per cui trovare alcuni mastociti isolati, sparsi in un campo di cellule infiammatorie, ha un significato discutibile. Trovare invece un gran numero di mastociti, singoli o aggregati, indirizza maggiormente verso la diagnosi di neoplasia. (Cowell, et al., 2014)

Molto spesso questi tumori sono accompagnati da un infiltrato paraneoplastico di eosinofili e possono provocare una reazione stromale con cellule fusate e materiale fibrillare rosato. (Cowell, et al., 2014) I fibroblasti possono presentare anomalie citologiche come anisocariosi, doppi nuclei e nucleoli prominenti, e in alcuni campioni possono essere così numerosi che, specialmente per un citologo inesperto, si potrebbe fare una diagnosi errata di neoplasia mesenchimale. (Albanese, 2017)

GRADO	CARATTERISTICHE ISTOLOGICHE	CARATTERISTICHE CLINICHE
Sistema di Patnaik		
I	Monomorfismo cellulare, assenza di figure mitotiche, circoscritto al derma	Tasso di sopravvivenza dopo 48 mesi: 83%
II	Alcune cellule pleomorfe, 0.2 figure mitotiche a 400x, infiltrato nel sottocute	Tasso di sopravvivenza dopo 48 mesi: 44%
II	Pleomorfismo cellulare, 3-6 figure mitotiche, infiltrato nel sottocute in profondità	Tasso di sopravvivenza dopo 48 mesi: 6%
Sistema di Kiupel		
Basso grado		Tempo medio di sopravvivenza: 14/23 settimane
Alto grado	Per 10 campi a 400x: > 6 figure mitotiche, oppure > 2 cellule multinucleate, oppure > 3 nuclei bizzarri	Tempo medio di sopravvivenza: 3/4 settimane

Tabella 7 Sistema di classificazione istologico dei mastocitomi del cane (Klopfleisch, 2016).

L’analisi istopatologica è la tecnica utilizzata per la classificazione del mastocitoma e per la valutazione dei margini del tumore. Sono attualmente disponibili due sistemi di classificazione (Tabella 7). La classificazione a tre livelli di Patnaik è stata utilizzata per decenni, ma è sempre più criticata perché circa un 40% dei tumori viene classificata come “grado intermedio”, senza specificare criteri clinici o terapeutici per la distinzione tra benigno e maligno. Un nuovo sistema, chiamato classificazione di Kiupel, è a due livelli, per cui evita questi problemi classificando i mastocitomi in alto e basso grado. (Klopfleisch, 2016)

Chirurgia, radioterapia e chemioterapia con diverse classi di farmaci possono essere utilizzate per il trattamento del mastocitoma. La loro applicazione e combinazione dipende però dalla stadiazione e dalla classificazione del tumore. (Klopfleisch, 2016)

Linfoma cutaneo

Il linfoma cutaneo può verificarsi come malattia primaria della cute o, più raramente, come manifestazione di un linfoma generalizzato. (Raskin, et al., 2016) Può essere classificato come epiteliotropo o non epiteliotropo. Per distinguere tra queste due tipologie è necessaria però una biopsia in modo da valutare la distribuzione tissutale dei linfociti. (Cowell, et al., 2014) Il linfoma epiteliotropo è la forma più comune. (Dunn, 2014)

È più comune nei cani anziani, sebbene sia stata segnalata la sua presenza anche nei cani giovani. (Choi, et al., 2004)

La cellula di origine è di solito un linfocita T, circa l’80% esprime il CD8, mentre il restante 20% risulta doppiamente negativo per CD4 e CD8. (Moore, et al., 1994) (Gross, et al., 2005) In un recente caso clinico è stata dimostrata la co-espressione di cellule neoplastiche T e B in un cane con linfoma epiteliotropo. (Brachelente, et al., 2016)

Il linfoma non epiteliotropo si presenta in genere con dei noduli, che possono essere dermici o sottocutanei, alopecici, di colore da rosso a viola. (Cowell, et al., 2014) I noduli più superficiali possono talvolta assumere un aspetto bizzarro caratterizzato da una forma a ciambella, arco o a serpentina. Questa presentazione clinica è altamente sospetta, ma non

patognomonica, di un linfoma non epiteliotropo, poiché può essere osservata anche in corso di altri disturbi come l'istiocitosi reattiva cutanea o sistemica. (Albanese, 2017)
Il linfoma epiteliotropo può dare prurito generalizzato, eritema, depigmentazione e può presentarsi ulcerato. I noduli possono essere singoli o multipli. (Cowell, et al., 2014)

I vetrini sono caratterizzati da una popolazione omogenea di cellule tondeggianti di piccole e medie dimensioni, caratterizzate da nuclei rotondi, spesso leggermente dentellati e talvolta contorti con un profilo irregolare. La dimensione nucleare è abbastanza uniforme, con cromatina punteggiata, alto rapporto N/C e citoplasma che mostra diverse tonalità di blu, dall'intenso al pallido. Nei linfomi non epiteliotropi le cellule sono generalmente più grandi e più pleomorfe. In alcuni linfomi epiteliotropi le cellule possono essere meno differenziate e l'anisocitosi, i nucleoli voluminosi, multipli e bizzarri sono più evidenti. (Albanese, 2017)
I linfomi cutanei sono frequentemente associati ad infiammazione, che può predominare e oscurare le cellule neoplastiche. (Burton, 2018)

In presenza di un singolo nodulo cutaneo composto da cellule linfoidi con aspetto neoplastico, è necessario prestare attenzione prima di effettuare una diagnosi citologica di linfoma, poiché può verificarsi una regressione spontanea di queste lesioni. Il comportamento clinico ha permesso di definire tali lesioni come reazioni infiammatorie linfoidi non neoplastiche di causa sconosciuta, che potrebbero essere considerate lesioni pseudo-linfomatose. In questi casi, per ottenere una diagnosi definitiva, è necessario valutare la clonalità delle cellule, che dovrebbe essere monoclonale in caso di neoplasia e policlonale in caso di lesione reattiva. (Albanese, 2017)

L'escissione chirurgica può essere utile per le lesioni solitarie. (Choi, et al., 2004) La prognosi è però infausta, perché la malattia progredisce rapidamente, richiedendo l'eutanasia. (Raskin, et al., 2016)

Istiocitoma

L'istiocitoma canino è un tumore benigno molto comune, in rapida crescita, principalmente di cani giovani, che costituisce circa il 12-14% delle masse della pelle. (Goldschmidt, et al., 1992) (Yager, et al., 1994) Si verifica più comunemente nei cani di età inferiore ai due anni, ma possono essere osservati anche nei cani più anziani. (Cowell, et al., 2014)

Il tumore colpisce le cellule di Langerhans, ovvero cellule cutanee intraepiteliali, dendritiche, che si occupano della presentazione dell'antigene. (Cowell, et al., 2014)

Di solito si presentano come tumori solitari, anche se, in rare occasioni, possono essere multipli o coinvolgere i linfonodi regionali. (Cowell, et al., 2014) Lesioni multiple sono state riportate specialmente nei cani Shar Pei. (Maina, et al., 2014) Sono in genere duri, a cupola o bottoniformi e dermici. Spesso si ulcerano e possono andare incontro ad infezioni secondarie. (Cowell, et al., 2014) Si ritrovano comunemente sulla testa, in particolare sulle orecchie, nonché sugli arti posteriori, sui piedi e sul tronco. (Raskin, et al., 2016)

Sebbene l'istiocitoma cutaneo presenti caratteristiche cliniche che possono allarmare molti proprietari, come la rapida crescita e la tendenza all'ulcerazione, è caratterizzato da un comportamento biologico benigno che provoca una regressione spontanea entro pochi mesi. (Albanese, 2017) Un numero variabile di piccoli linfociti ben differenziati, probabilmente linfociti T citotossici, è comunemente riscontrato nelle lesioni in regressione e talvolta possono apparire come il tipo di cellula predominante. (Raskin, et al., 2016)

Le cellule sono disposte singolarmente e hanno forma rotonda (Fig. 29). Possono disporsi anche in aggregati, ma non sono coese tra di loro. Hanno un nucleo di dimensioni moderate, da rotondo a leggermente indentato, con cromatina da reticolare a punteggiata e una moderata quantità di citoplasma pallido, leggermente granulare. (Cowell, et al., 2014) I nucleoli sono indistinti. (Raskin, et al., 2016) Non è insolito trovare un basso numero di figure mitotiche. (Cowell, et al., 2014) Le cellule presentano anisocitosi e anisocariosi minime. (Raskin, et al., 2016) A volte è possibile osservare un numero variabile di plasmacellule, alcuni autori considerano la loro presenza un cattivo segno prognostico, che si osserva negli istiocitomi persistenti. (Albanese, 2017)

Lo sfondo è spesso di aspetto proteico. (Cowell, et al., 2014)

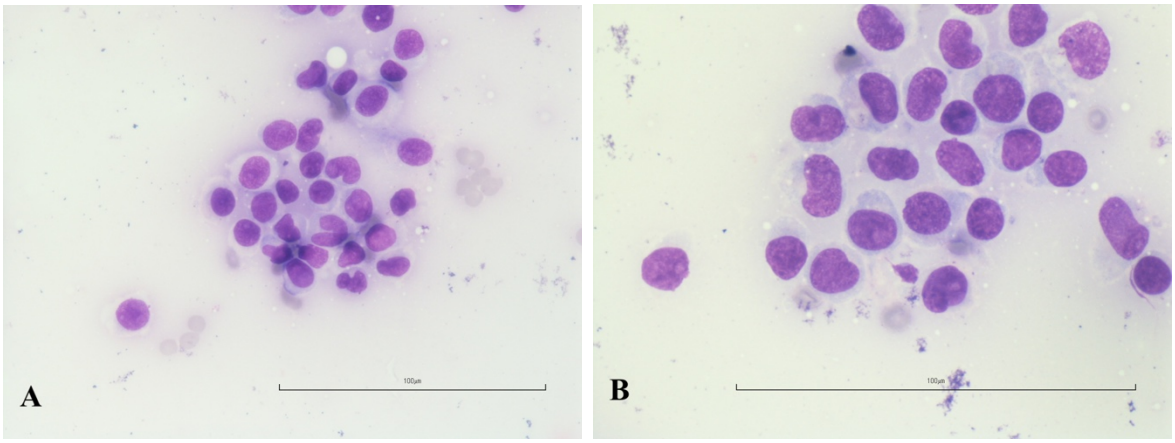

*Figura 29 Cane, maschio, Dogo argentino. Ago aspirato da neoformazione cutanea alopecica nella regione sternale. Si osserva la presenza di elementi rotondocellulari con nucleo rotondo o indentato e citoplasma diafano. Le cellule sono assimilabili per morfologia a istiociti. Diagnosi: istiocitoma. Figura **A** (MGG – 40x) Figura **B** (MGG – 60x)*

La chirurgia è curativa ma non necessaria a causa della natura autolimitante dei tumori. È stato descritto un trattamento di chemioterapia con lomustina efficace verso gli istiocitomi multipli. (Klopfleisch, 2016) La prognosi è eccellente perché il tumore regredisce spontaneamente entro 3 mesi e la recidiva è rara. (Raskin, et al., 2016)

Sarcoma istiocitico

Questi tumori possono presentarsi sia come masse localizzate che come diffuse, la forma disseminata viene definita anche sarcoma istiocitico. Il sarcoma istiocitico localizzato spesso ha origine nel tessuto sottocutaneo, ma può riscontrarsi anche a carico di organi interni. (Cowell, et al., 2014)

La forma principalmente cutanea è osservata più frequentemente in alcune razze come il Bovaro del Bernese, il Rottweiler, il Golden Retriever e il Flat Coated Retriever. (Moore, 2014) (Moore, et al., 1986) (Constantino-Casas, et al., 2011)

I tumori sono solidi e spesso di grosse dimensioni, in genere sono infiltranti nei tessuti circostanti. (Cowell, et al., 2014)

L'aspirazione da queste lesioni può essere moderatamente o altamente esfoliativa. Le cellule sono spesso disposte singolarmente, ma possono anche trovarsi in piccoli aggregati. Le

cellule sono grandi e rotonde o fusate. Hanno grandi nuclei rotondi con abbondante citoplasma pallido. Il citoplasma è spesso vacuolato e le cellule possono manifestare citofagia. (Cowell, et al., 2014) Si osservano spesso marcata anisocariosi e anisocitosi. (Raskin, et al., 2016) Di solito sono presenti figure mitotiche e talvolta si possono osservare cellule multinucleate. (Cowell, et al., 2014) In alcuni campioni è anche possibile trovare un numero variabile, spesso significativo, di leucociti infiltranti. (Albanese, 2017)

Quando si riscontrano cellule fusate, a volte, la presenza di numerose cellule multinucleate può creare molte difficoltà diagnostiche poiché le caratteristiche citologiche sono molto simili a quelle osservate in alcuni sarcomi anaplastici dei tessuti molli. (Albanese, 2017)

La prognosi per la forma disseminata è infausta. La forma localizzata e la posizione peri-articolare sono invece associate ad una prognosi migliore. (Burton, 2018)
La prognosi è favorevole con una escissione chirurgica o una amputazione dell'arto precoci. (Raskin, et al., 2016)

Plasmacitoma

I plasmacitomi costituiscono circa il 2% dei tumori della cute canina. (Yager, et al., 1994)
Nel cane non sono associati al mieloma multiplo sistemico, e spesso sono benigni. (Cowell, et al., 2014)

Questi tumori si trovano in genere nei cani più anziani e di solito sono solitari, sebbene si possano vedere anche plasmacitomi multipli. (Cowell, et al., 2014) Si sviluppano all'età di 9-10 anni con una predisposizione nelle razze grandi. (Klopfleisch, 2016) Spesso si presentano sulle dita, sulle orecchie e sulla bocca. (Raskin, et al., 2016)

I tumori sono ben circoscritti, sollevati, lisci e spesso di colore rosa-rosso. (Cowell, et al., 2014)

Gli aspirati tendono ad essere moderatamente o altamente cellulari e contengono cellule rotonde. Si possono notare aggregati di cellule, ma la coesione cellula-cellula non è presente (Fig. 30). Le cellule hanno un grande nucleo rotondo, tipicamente eccentrico. La cromatina è reticolata da grossolana a punteggiata e alcune cellule possono avere nucleoli indistinti. Di

solito, è presente abbondante citoplasma blu e molte cellule hanno un'area perinucleare di colorazione più chiara. In rare occasioni, nelle cellule tumorali, si possono notare granuli a forma di bastoncino. (Cowell, et al., 2014) Le cellule possono avere un bordo periferico rosa brillante a causa della produzione di immunoglobuline. (Burton, 2018)

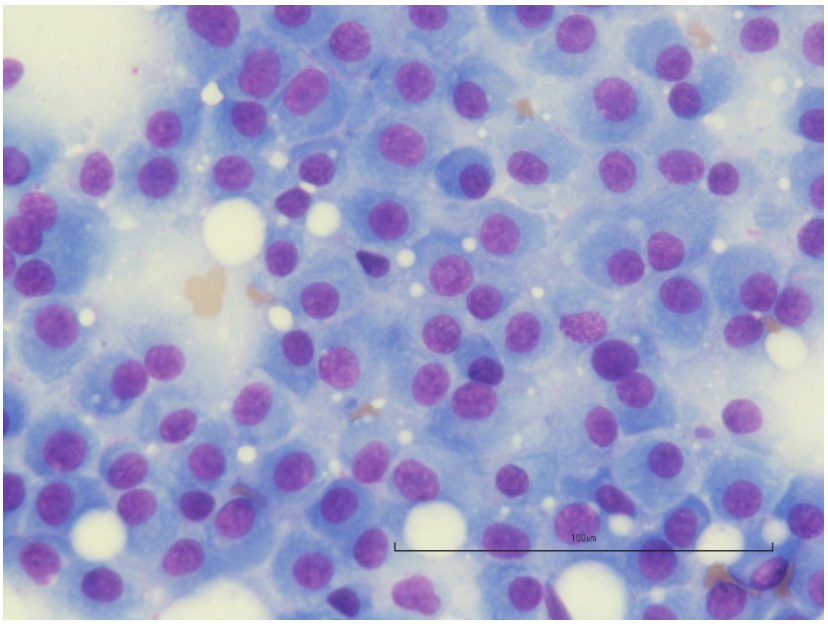

Figura 30 Cane, ago aspirato da neoformazione cutanea. Presenza di cellule rotonde ad aspetto plasmacitoide, con nucleo eccentrico, citoplasma basofilo e quadri di anisocariosi. Diagnosi: plasmacitoma. (MGG – 40x)

I plasmacitomi cutanei presentano spesso anisocitosi e anisocariosi moderate. Inoltre, si trovano tipicamente cellule binucleate e multinucleate. Nonostante la moderata atipia di solito hanno un comportamento benigno. (Cowell, et al., 2014)

Il materiale eosinofilo amorfo, rappresentativo dell'amiloide, è osservato in meno del 10% dei plasmacitomi. (Raskin, et al., 2016) Poiché il plasmacitoma è l'unico tumore a cellule rotonde che produce amiloide, la sua presenza consente di confermare la natura plasmacellulare del tumore. (Albanese, 2017)

Il plasmacitoma cutaneo canino è classificato in cinque sottotipi istologici e pertanto il polimorfismo di questo tumore è notevole. (Platz, et al., 1999) (Cangul, et al., 2002) (Gross, et al., 2005) Da un punto di vista citologico è possibile classificare solo il grado di differenziazione in base alla morfologia cellulare e definire se la neoplasia è ben differenziata o scarsamente differenziata o pleomorfa. (Albanese, 2017)

Il trattamento prevede un'ampia escissione chirurgica. La prognosi è generalmente buona, ma le recidive locali possono essere comuni. (Raskin, et al., 2016) I tumori non resecabili possono essere trattati con prednisone o radioterapia. (Klopfleisch, 2016)

Tumore venereo trasmissibile

Il tumore venereo canino trasmissibile TVT è una rara neoplasia dei canidi, per lo più riportata in aree geografiche subtropicali. (Das, et al., 2000) (Mukaratirwa, et al., 2003)
Questi tumori si verificano in cani sessualmente attivi e si trovano più comunemente sui genitali esterni, sebbene possano anche essere trovati sulla cute. (Cowell, et al., 2014) Il tumore appare sulla pelle dei genitali esterni e sulle mucose associate al contatto sessuale. Tuttavia, è stato riportato un caso di una cagnolina in età prepubere che ha presentato lesioni cutanee. (Marcos, et al., 2006)

I tumori possono essere singoli o multipli e variare da forme nodulari a peduncolate e a cavolfiore. Di solito sono solidi e friabili, spesso ulcerati. (Cowell, et al., 2014) La necrosi è frequente ed anche la sovrainfezione batterica. (Raskin, et al., 2016)

Gli aspirati da queste lesioni di solito sono cellulari, predominano grandi cellule rotonde con nuclei rotondi di moderate dimensioni, cromatina punteggiata, piccoli nucleoli e una moderata quantità di citoplasma pallido. Molte cellule presentano alcuni piccoli vacuoli citoplasmatici. (Cowell, et al., 2014) Le figure mitotiche sono comuni. (Burton, 2018) Associate al tumore troviamo piccole cellule linfoidi e cellule infiammatorie, spesso con evidenza di sepsi batterica. (Raskin, et al., 2016)

La natura delle cellule del TVT è stata discussa per molti anni. Le ultime teorie sembrano concordare sulla loro natura istiocitica, basata sulla dimostrazione della loro attività fagocitica e sulla positività a numerosi marcatori immunoistochimici per gli istiociti. (Mozos, et al., 1996) (Marchal, et al., 1997) (Albanese, et al., 2002) (Mukaratirwa, et al., 2003) (Gross, et al., 2005)

Il trattamento prevede la chemioterapia, in particolare con vincristina, radioterapia ed escissione chirurgica. La prognosi è buona. (Raskin, et al., 2016) Le lesioni possono anche regredire spontaneamente. (Dunn, 2014)

Tumori melanocitari

I melanomi ed i melanocitomi sono tumori dei melanociti, questi ultimi derivano dalla cresta neurale, per cui non si tratta né di tumori mesenchimali né di tumori epiteliali. (Klopfleisch, 2016) La terminologia per classificare i tumori melanocitari è complessa, ma solitamente si utilizza il termine melanocitoma per indicare un tumore benigno e melanoma per indicare un tumore maligno. (Cowell, et al., 2014) Le neoplasie melanocitarie possono derivare da melanociti epidermici, dermici e follicolari. (Albanese, 2017)

I tumori melanocitari rappresentano il 5% dei tumori della pelle canina. (Yager, et al., 1994) Circa il 70% dei tumori melanocitari è benigno, i tumori appaiono come masse marroni o nere, circoscritte, sollevate, a forma di cupola, coperte da pelle liscia e senza peli. (Raskin, et al., 2016) Di solito sono tumori solitari e si riscontrano principalmente sulla testa, sul collo, sul tronco e sugli arti. (Cowell, et al., 2014) Esiste una predisposizione per le razze con il mantello scuro. (Klopfleisch, 2016)

Quando è coinvolta solo la cute, spesso, si tratta di una neoplasia benigna, i tumori che coinvolgono il letto ungueale o la cavità orale hanno spesso un decorso clinico più aggressivo. (Cowell, et al., 2014) I tumori maligni sono pigmentati, infiltrati, spesso ulcerati e infiammati in modo variabile. (Raskin, et al., 2016)

Gli aspirati da queste lesioni sono in genere da moderatamente a molto cellulari, con un certo grado di contaminazione da parte del sangue. Le cellule si trovano disposte singolarmente, ma anche in aggregati (Fig. 31). Se trovate singolarmente le cellule hanno forma rotonda, stellata o fusata, possono essere densamente pigmentate con granuli di melanina di colore marrone scuro o nero. Nei tumori ben differenziati (Raskin, et al., 2016) il pigmento può essere così abbondante da oscurare tutti gli altri dettagli citologici. (Cowell, et al., 2014) Nei tumori scarsamente differenziati (Raskin, et al., 2016) le cellule sono variamente o meno pigmentate e possono essere evidenti i dettagli nucleari. (Cowell, et al., 2014)

La citologia dei tumori melanocitari è fortemente variabile; poiché i melanociti sono di origine neuroectodermica le cellule neoplastiche possono presentare le caratteristiche citologiche delle cellule mesenchimali e delle cellule epiteliali, pertanto, quando il pigmento

di melanina è completamente assente, la diagnosi non è possibile, neppure per i citologi più esperti. (Albanese, 2017)

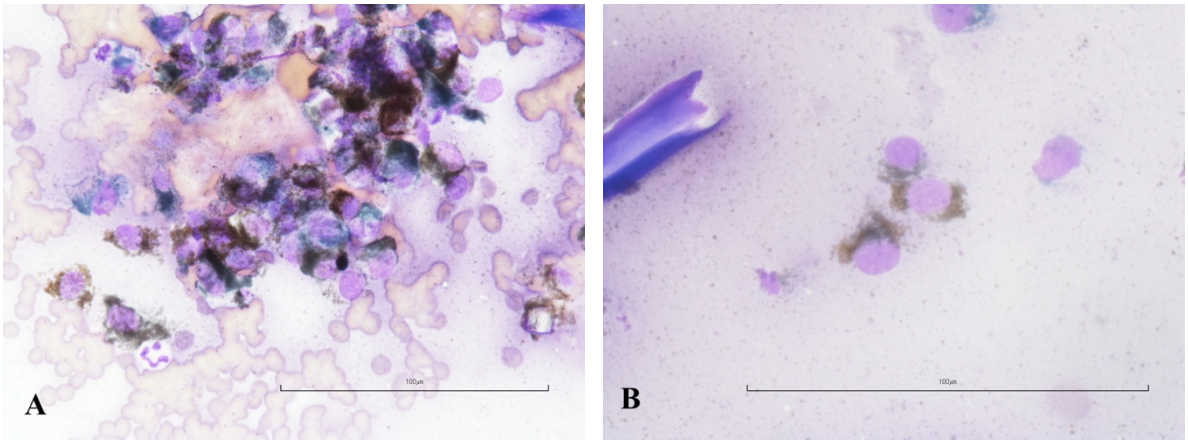

*Figura 31 Cane, maschio, Pastore Tedesco. Ago aspirato da neoformazione cutanea sulla faccia dorsale dell'avambraccio. Si osserva la presenza di elementi cellulari rotondi/ovalari con nucleo paracentrale, più o meno carichi di pigmento nerastro/melanico. Diagnosi: melanocitoma. Figura **A** (MGG – 40x) Figura **B** (MGG – 60x)*

La presenza di atipie nucleari come anisocariosi, pleomorfismo, cromatina aperta e nucleoli prominenti sono indicativi di un processo maligno. Figure mitotiche possono essere presenti. Spesso sullo sfondo si riscontrano pigmenti liberi, così come macrofagi con pigmenti fagocitati. (Cowell, et al., 2014) La distinzione citologica tra melanocitoma e melanoma ben differenziato può essere complessa, per cui in molti casi è necessario eseguire l'istopatologia di conferma. (Albanese, 2017)

Nei melanomi amelanotici la rilevazione di melanofagi aumenta il sospetto di un melanoma. I melanofagi possono essere riconoscibili, e quindi differenziati dai melanociti, dall'aspetto della cromatina nucleare, dalla presenza di vacuoli citoplasmatici e da un più grossolano pigmento intracitoplasmatico di melanina. (Albanese, 2017)

Il trattamento di solito prevede un'ampia escissione chirurgica. La prognosi dipende dalla localizzazione e dalle caratteristiche istologiche. I tumori benigni hanno un basso tasso mitotico e spesso hanno una buona prognosi, mentre le forme maligne sono caratterizzate da una prognosi più infausta, con frequenti recidive e metastasi. (Raskin, et al., 2016)
La sola chirurgia è associata ad una buona prognosi e alla cura della maggior parte dei melanomi cutanei e non-digitali. La maggior parte dei cani con melanomi digitali viene eutanasizzata entro 1-2 anni dall'amputazione delle dita a causa delle metastasi a distanza. La chemioterapia con doxorubicina, cisplatino e altri farmaci antitumorali è stata descritta preferenzialmente per il trattamento del melanoma orale. (Klopfleisch, 2016)

Tumori follicolari

L'esame citologico non permette di distinguere il tipo di neoplasia follicolare, ma individua il tipo di cheratinizzazione proprio di un tumore follicolare. Inoltre, permette di esaminare la popolazione epiteliale nucleata e le cellule infiammatorie presenti. (Masserdotti, 1998)

ZONE DEL FOLLICOLO PILIFERO	TUMORI	LESIONI SIMIL-TUMORALI
Infundibolo	Acantoma infundibolare	Cisti follicolare infundibolare cheratinizzante
Istmo		Cisti follicolare istmo-catagena
Bulbo	Pilomatricoma	Ciste follicolare matricale
Tutti e tre i segmenti	Tricoepitelioma	Cisti follicolare mista o ibrida
Guaina radice esterna	Trichilemmoma	
Germe primitivo del pelo	Tricoblastoma	

Tabella 8 Tumori e lesioni simil-tumorali del follicolo pilifero. (Abramo, 1998)

Materiale cheratinico di tipo squamolaminare

Il suo aspetto è facilmente interpretabile poiché simile alle squame cornee anucleate che si osservano per esempio negli esami citologici per apposizione. Gli elementi cellulari sono anucleati, di forma poligonale, di dimensione uniforme, basofili o eosinofili, a seconda delle colorazioni impiegate. Non è raro il reperimento di granuli cheratoialini intracitoplasmatici e di granuli di melanina, in numero variabile in sede intra ed extracellulare. (Masserdotti, 1998) Il quadro descritto caratterizza le cisti infundibolari a contenuto cheratinico, l'acantoma infundibolare cheratinizzante e alcuni tricoepiteliomi. (Masserdotti, 1998)

Materiale cheratinico amorfo

Può presentarsi come grossolani aggregati di materiale amorfo basofilo, a margini irregolari, e a disposizione globulare. Spesso risulta difficoltoso osservare a fuoco tali aggregazioni, a causa della loro disposizione tridimensionale. (Masserdotti, 1998) Interessante è l'osservazione di occasionali "ghost cells", che sono squame cornee con centro citoplasmatico acromatico, sede dei processi di regressione del nucleo. (Woyke, et al., 1982) I reperti descritti caratterizzano il tricoepitelioma, il pilomatrixoma, il trichilemmoma e le cisti cheratiniche istmo-catagene, matricali o ibride. (Masserdotti, 1998)

Cellularità epiteliale

Aggregati epiteliali di tumori follicolari benigni vanno differenziati da quelli di neoplasie più aggressive, quali il carcinoma a cellule basali o il carcinoma squamocellulare. È possibile osservare elementi epiteliali in aggregati di dimensioni variabili, frequentemente disposti a palizzata. Tali elementi hanno un citoplasma scarso e un nucleo piccolo, isocariotico, privo di atipie, con cromatina finemente irregolare. Il numero degli elementi epiteliali può essere abbondante in caso di tricoblastoma, tricoepitelioma, trichilemmoma o pilomatrixoma. (Masserdotti, 1998)

Cellularità infiammatoria

È frequente osservare granulociti neutrofili o cellule mono-polinucleate della linea istiocitico-macrofagica. (Cowell, et al., 2014) Generalmente tali reperti derivano dalla rottura della parete cistica con reazione tissutale da corpo estraneo nei confronti del materiale cheratinico e infezione batterica secondaria. (Masserdotti, 1998)

Cristalli

È occasionale ma non infrequente il reperimento di cristalli di colesterolo, che si formano per effetto dell'estrusione di materiale citoplasmatico dalle cellule in fase di corneificazione. Essi appaiono di colore giallastro rifrangente, di aspetto poligonale e sono sparsi negli spazi intercellulari. (Masserdotti, 1998)

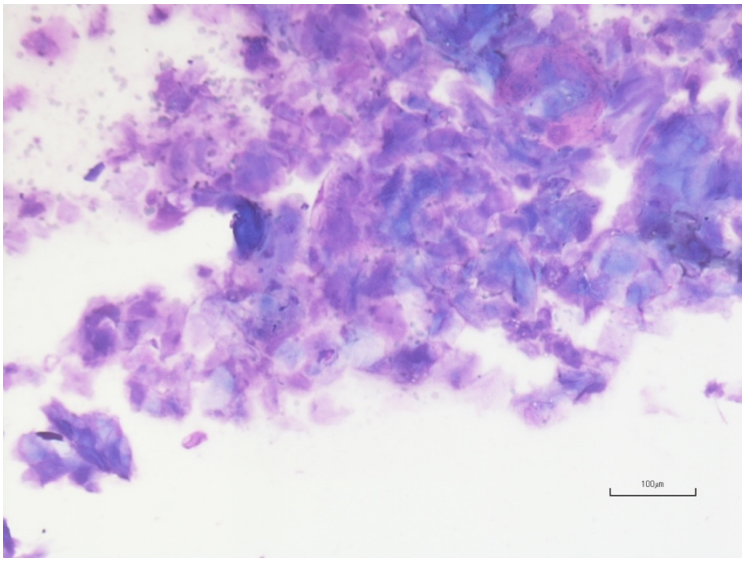

Figura 32 Cane, femmina, Staffordshire Bull Terrier. Ago aspirato da neoformazione sull'arto posteriore sinistro. Si osserva la presenza di detriti cellulari, lamelle di cheratina e di cellule squamose di sfaldamento. Il campione può essere compatibile con una cisti infundibolare. (MGG – 10x)

Capitolo 7 – Neoformazioni cutanee e sottocutanee di altra natura

Le lesioni simil-tumorali, non neoplastiche e non infiammatorie, rappresentano approssimativamente il 10% delle lesioni cutanee rimosse chirurgicamente dai cani e dai gatti. (Goldschmidt, et al., 1992)

Ematoma

Macroscopicamente un ematoma può assomigliare ad un emangioma o ad un emangiosarcoma. (Raskin, et al., 2016)

Il fluido che viene aspirato dagli ematomi è torbido, da rosso a rosso mattone. I campioni contengono globuli rossi con un basso numero di leucociti, principalmente le stesse cellule che vengono osservate nel sangue periferico. Se l'ematoma è presente da più di 12-24 ore dovrebbero essere presenti alcuni macrofagi, inclusi alcuni più altamente vacuolati e che presentano fagocitosi di globuli rossi e materiale di decomposizione dell'emoglobina. Le piastrine sono generalmente assenti. (Cowell, et al., 2014)

Quando l'ematoma è in via di guarigione si possono vedere anche fibroblasti paffuti che possono imitare una popolazione di cellule mesenchimali neoplastiche. (Raskin, et al., 2016)

Alcuni tumori vascolari, come l'emangioma e l'emangiosarcoma, possono avere vaste aree cavitate contenenti sangue, e l'aspirazione da queste aree non contiene necessariamente cellule neoplastiche, per cui bisogna tener conto del fatto che la mancanza di cellule neoplastiche in questo tipo di campioni non esclude la possibilità di una neoplasia. (Cowell, et al., 2014)

Igroma

L'igroma è un gonfiore all'interno dei tessuti sottocutanei che si forma a livello delle prominenze ossee, soprattutto a livello di gomito nei cani di grande taglia, secondariamente a traumi o a pressioni ripetute. (Raskin, et al., 2016)

Si tratta di una struttura simile ad una cisti, che contiene un fluido da sieroso a mucoso, chiaro, giallo o rosso, a seconda del grado di emorragia. (Raskin, et al., 2016)

Citologicamente, il fluido appare da limpido a leggermente basofilo e le cellule comprendono, oltre alla contaminazione da parte del sangue, macrofagi e fibrociti reattivi. (Raskin, et al., 2016)

Sieroma

Alcune lesioni possono portare alla formazione di un sieroma, composto da liquido limpido o leggermente macchiato di sangue. Il plasma che fuoriesce proviene da capillari immaturi creati durante la formazione del tessuto di granulazione. (Raskin, et al., 2016)

Citologicamente il fluido è scarsamente cellulare e può richiedere centrifugazione prima dell'esame. I macrofagi predominano tra una popolazione di cellule infiammatorie. (Raskin, et al., 2016)

I sieromi hanno tipicamente uno sfondo proteinaceo di colore blu/viola, con un basso numero di cellule infiammatorie sparse e disposte singolarmente. Il tipo di cellula infiammatoria riflette spesso il decorso della lesione: il quadro è dominato dai neutrofili non degenerati nella fase acuta e da macrofagi nella fase cronica. (Burton, 2018)

La risoluzione spontanea è comune, ma potrebbe essere necessario il drenaggio. (Burton, 2018)

Cisti follicolari

Le cisti follicolari, dette anche cisti epidermoidi, si riscontrano in un terzo delle lesioni non infiammatorie e non neoplastiche del cane. (Goldschmidt, et al., 1992) Più frequentemente nei cani di mezza età o più anziani. (Yager, et al., 1994)

Le cisti possono essere singole o multiple, sode o fluttuanti, con un aspetto liscio, rotondo e ben circoscritto. Si riscontrano spesso sul dorso e sulle estremità. (Goldschmidt, et al., 1992)

Il rivestimento della cisti deriva da epitelio squamoso stratificato ben differenziato. (Raskin, et al., 2016)

Barrette di cheratina, squame o cheratinociti predominano il campione citologico (Fig. 33). Il degrado delle cellule all'interno della cisti può portare alla formazione di cristalli di colesterolo, che appaiono come piastre rettangolari, irregolarmente dentellate, visibili grazie ai detriti cellulari basofili amorfi presenti sullo sfondo. (Raskin, et al., 2016)

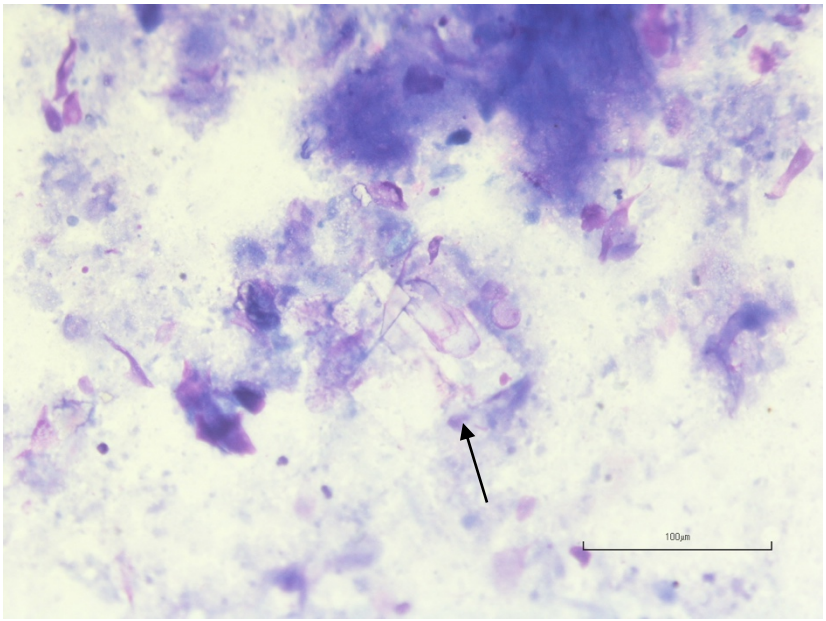

Figura 33 Cane, femmina, meticcio. Ago aspirato da neoformazione cutanea alopecica a livello della piega del fianco. Nei campioni si osserva la presenza di lamelle di cheratina, detriti cellulari, cellule squamose e cristalli di colesterolo (freccia). Il quadro è compatibile con una struttura cutanea cistica benigna. (MGG – 20x).

Il comportamento di queste masse è benigno, ma la rottura della parete della cisti può indurre una cellulite piogranulomatosa localizzata. In questo caso, i neutrofili ed i macrofagi possono essere presenti. Per prevenire questa risposta infiammatoria, la chirurgia è spesso suggerita e la prognosi è eccellente. (Raskin, et al., 2016)

Cisti dermoidi

Le cisti dermoidi si riscontrano raramente nei cani, ma assomigliano, nel loro contenuto cellulare, alle cisti follicolari. Sono associate ad anomalie dello sviluppo e possono estendersi in profondità fino al canale spinale. (Raskin, et al., 2016)

I Rhodesian Ridgeback, i Boxer e i Kerry Blue Terrier sembrano avere una incidenza più elevata di questa patologia. (Raskin, et al., 2016)

La cisti è piena di abbondante epitelio cheratinizzato, insieme a piccoli follicoli piliferi spesso pigmentati, e porzioni di altre strutture annesse. (Gross, et al., 2005)

Cisti apocrine

La cisti apocrina è una lesione comune nei cani e nei gatti che si forma dall'occlusione del dotto di una ghiandola apocrina o sudoripara. Appare come un rigonfiamento fluttuante, pieno di liquido, da marrone chiaro a incolore. (Raskin, et al., 2016)

Alla citologia il fluido appare solitamente acellulare, con uno sfondo chiaro. (Raskin, et al., 2016)

Il trattamento prevede l'asportazione chirurgica e la prognosi è eccellente. (Raskin, et al., 2016)

Iperplasia nodulare sebacea

L'iperplasia nodulare sebacea si presenta come una massa singola o multipla, che assomiglia spesso ad una verruca. Solitamente le dimensioni non superano il centimetro. Le masse sono sode, con una superficie senza peli, a forma di cavolfiore. (Raskin, et al., 2016)

L'iperplasia sebacea ha una prevalenza maggiore rispetto all'adenoma sebaceo. (Yager, et al., 1994)

Citologicamente sono visibili cellule epiteliali sebacee mature, disposte in aggregati o singolarmente. Sono cellule pallide e schiumose, con un nucleo piccolo posizionato centralmente. (Raskin, et al., 2016)

La distinzione tra iperplasia nodulare sebacea e adenoma sebaceo non può essere fatta citologicamente, ma bisogna ricorrere all'esame istopatologico. (Raskin, et al., 2016)

Tessuto di granulazione

I rigonfiamenti sottocutanei solidi possono derivare da una risposta fibroblastica esuberante alla lesione dei tessuti. (Raskin, et al., 2016) Fra le lesioni nodulari non neoplastiche dei tessuti molli il tessuto di granulazione è quello che sul piano citologico pone i maggiori problemi interpretativi. Si tratta, infatti, di un tessuto neoformato che compare nella fase organizzativo-riparativa di svariati processi, caratterizzato da una componente fibroblastica e angioblastica in attiva proliferazione, associata ad una popolazione più o meno cospicua di cellule infiammatorie, per lo più macrofagi. (Marcato, 2015)

Citologicamente si osservano fibroblasti paffuti e reattivi, con nucleo ovoidale, e possono assomigliare alle cellule fusiformi osservate nei fibrosarcomi. (Raskin, et al., 2016) La differenziazione rispetto ad un sarcoma è effettuata considerando la scarsa variabilità del rapporto N/C e la sporadicità delle atipie. Nei casi dubbi è comunque necessario ricorrere all'esame istologico. (Marcato, 2015)

Capitolo 8 – Casistica personale

Nel corso del tirocinio pratico presso l'Ospedale Veterinario Universitario Didattico (OVUD) dell'Università degli Studi di Parma, da settembre 2018 a giugno 2019, sono stati raccolti campioni citologici provenienti da neoformazioni cutanee e sottocutanee utilizzando le tecniche di ago infissione e ago aspirazione. Complessivamente sono giunti all'osservazione 37 cani. I campioni sono stati processati e analizzati presso l'Unità Operativa di Patologia Generale e Anatomia Patologica Veterinaria.

Gli strisci sono stati fatti asciugare all'aria e colorati utilizzando May-Grünwald-Giemsa (May-Grünwald-Giemsa per strisci, Bio-Optica®) o Diff-Quick (MGG Quick Stain, Bio-Optica®). Tutte le immagini citologiche e istologiche sono state effettuate con un microscopio Nikon® Eclipse E800, acquisite con una camera Digital Sight DS-L2 e trasferite in una USB-drive presso l'Unità Operativa di Patologia Generale e Anatomia Patologica Veterinaria.

Sono stati selezionati 11 casi risultati maggiormente esemplificativi, di cui viene riportata l'anamnesi, il percorso diagnostico, le analisi citologiche ed eventualmente le analisi istologiche eseguite in seguito alla chirurgia.

I dati anamnestici e clinici sono stati gentilmente forniti dai componenti dell'Unità Operativa di Clinica Medica del Dipartimento di Scienze Medico Veterinario dell'Università degli Studi di Parma, le immagini radiografiche dall'Unità Operativa di Diagnostica per Immagini, si ringrazia in particolare la Dott.ssa Martina Fumeo, i referti chirurgici e le immagini effettuate durante le chirurgie sono state gentilmente concesse dall'Unità Operativa di Clinica Chirurgica, si ringrazia in particolare il Dott. Giovanni Mattioli.

Tutte le immagini macroscopiche sono originali e acquisite presso l'OVUD, mentre tutte le immagini citologiche e istologiche sono originali e acquisite presso l'Unità Operativa di Patologia Generale e Anatomia Patologica Veterinaria.

N.	RAZZA	SESSO	ETÀ	CAMPIONE	INDIRIZZO DIAGNOSTICO
1	METICCIO	M	12 AA	FNA NEOFORMAZIONE SOTTOCUTANEA A LIVELLO DI STERNO	LIPOMA
2	CORSO	M	4 AA	FNA NEOFORMAZIONE SUL BRACCIO	*NON DIAGNOSTICO*
3	METICCIO	F	6 AA	FNA NEOFORMAZIONE SUL CARPO	EMANGIOPERICITOMA /SCHWANNOMA
4	BARBONCINO	M	3 AA	FNA NEOFORMAZIONE SUL COLLO	CISTI DEGLI ANNESSI CUTANEI
5	SIBERIAN HUSKY	M	2 AA	FNA NEOFORMAZIONE GINOCCHIO DESTRO	CISTI DEGLI ANNESSI CUTANEI
6	LABRADOR	F	9 AA	FNA NEOFORMAZIONE ADDOME VENTRALE E COSCIA	LIPOMA
7	BOXER	F	4 AA	FNA NEOFORMAZIONE DIGITALE	ESSUDATO PURULENTO
8	BOXER	F	6 AA	FNA NEOFORMAZIONE INTERDIGITALE	MASTOCITOMA
9	BRACCO ITALIANO	F	8 AA	FNA NEOFORMAZIONE LABBRO	NEOPLASIA MESENCHIMALE
10	BULLDOG-INGLESE	M	8 AA	FNA NEOFORMAZIONE DIGITALE	*NON DIAGNOSTICO*
11	BOVARO DEL BERNESE	M	10 AA	FNA NEOFORMAZIONE SUL COSTATO	CISTI DEGLI ANNESSI CUTANEI
12	METICCIO	F	12 AA	FNA NEOFORMAZIONE SUL CARPO	*NON DIAGNOSTICO*
13	METICCIO	F	11 AA	FNA NEOFORMAZIONE PARAURICOLARE	MASTOCITOMA
14	GOLDEN RETRIEVER	F	6 AA	FNA NEOFORMAZIONE SPALLA	LIPOMA
15	AKITA	M	1 AA	FNA NEOFORMAZIONE SPALLA	CISTI DEGLI ANNESSI CUTANEI
16	SPINONE ITALIANO	M	7 AA	FNA NEOFORMAZIONE SULLA NUCA E SULLA GRASSELLA	CISTI DEGLI ANNESSI CUTANEI
17	FLAT-COATED RETRIEVER	F	4 AA	NEOFORMAZIONE DIGITALE	ISTIOCITOMA
18	METICCIO	M	15 AA	FNA MASSA PALPEBRALE	*NON DIAGNOSTICO*

19	METICCIO	F	10 AA	FNA NEOFORMAZIONE ORECCHIO	PROCESSO RIPARATIVO
20	METICCIO	F	10 AA	FNA NEOFORMAZIONE GOMITO E CARPO	NEOPLASIA MESENCHIMALE
21	METICCIO	M	13 AA	FNA NEOFORMAZIONE REGIONE POPLITEA	*NON DIAGNOSTICO*
22	LABRADOR	F	9 AA	FNA NEOFORMAZIONE SPALLA	MASTOCITOMA
23	CKCS	F	8 AA	FNA NEOFORMAZIONE SUL DORSO	CISTI INFUNDIBOLARE
24	RIESEN SCHNAUZER	F	7 AA	NEOFORMAZIONI CUTANEE - IMPRONTE	NEOPLASIA MESENCHIMALE
25	GOLDEN RETRIEVER	F	4 AA	FNA NEOFORMAZIONE SUL DORSO	CISTI DEGLI ANNESSI CUTANEI
26	METICCIO	M	13 AA	FNA NEOFORMAZIONE SUL GOMITO	*NON DIAGNOSTICO*
27	LAGOTTO	F	13 AA	FNA NEOFORMAZIONE A LIVELLO DI METATARSO	EMANGIOPERICITOMA /SCHWANNOMA
28	METICCIO	M	12 AA	FNA NEOFORMAZIONE GINOCCHIO	*NON DIAGNOSTICO*
29	METICCIO	M	2 AA	FNA NEOFORMAZIONI SUL TRONCO	CISTI DEGLI ANNESSI CUTANEI
30	ROTTWEILER	M	11 AA	FNA NEOFORMAZIONE RETROAURICOLARE	NEOPLASIA MESENCHIMALE
31	PASTORE TEDESCO	M	5 AA	FNA NEOFORMAZIONE GINOCCHIO	*NON DIAGNOSTICO*
32	BOXER	F	5 AA	FNA NEOFORMAZIONE SULLA CODA	CISTI INFUNDIBOLARE
33	LABRADOR	F	9 AA	FNA NEOFORMAZIONE SUL COLLO	*NON DIAGNOSTICO*
34	BOXER	M	2 AA	FNA NEOFORMAZIONE SUL COLLO	CISTI INFUNDIBOLARE
35	JACK RUSSEL	M	4 AA	FNA NEOFORMAZIONE RETROCOSTALE	MASTOCITOMA
36	METICCIO	F	12 AA	FNA NEOFORMAZIONE A LIVELLO DEL TARSO	SARCOMA DEI TESSUTI MOLLI
37	METICCIO	F	11 AA	FNA NEOFORMAZIONE INTERDIGITALE	CISTI DEGLI ANNESSI CUTANEI

Tabella 9 Elenco dei casi raccolti presso l'OVUD ed analizzati presso l'Unità Operativa di Anatomia Patologica. In sottolineato i casi di cui segue la spiegazione.

Dei 37 campioni citologici pervenuti presso l'Unità Operativa di Anatomia Patologica Veterinaria da settembre 2018 a giugno 2019, 9 sono risultati non diagnostici (24%), per motivi come acellularità del campione o presenza esclusiva di sangue; 28 campioni (76%) hanno invece permesso di emettere una diagnosi o comunque un indirizzo diagnostico.

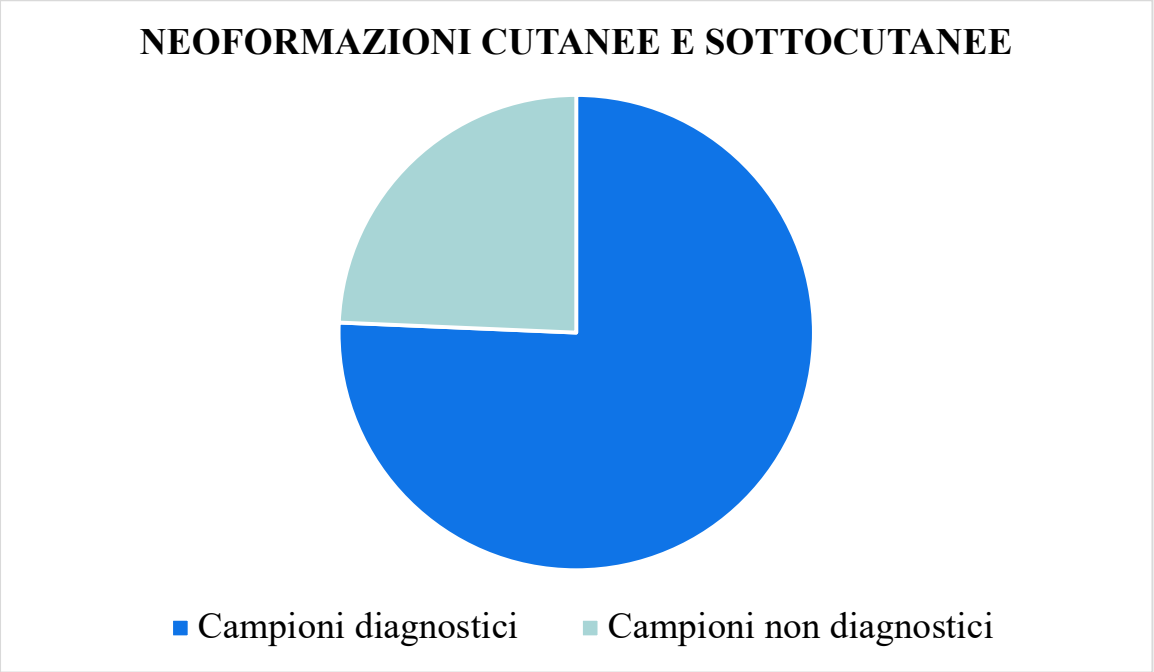

Figura 34 Grafico a torta che mette in evidenza il numero di campioni diagnosti e il numero di campioni non diagnostici.

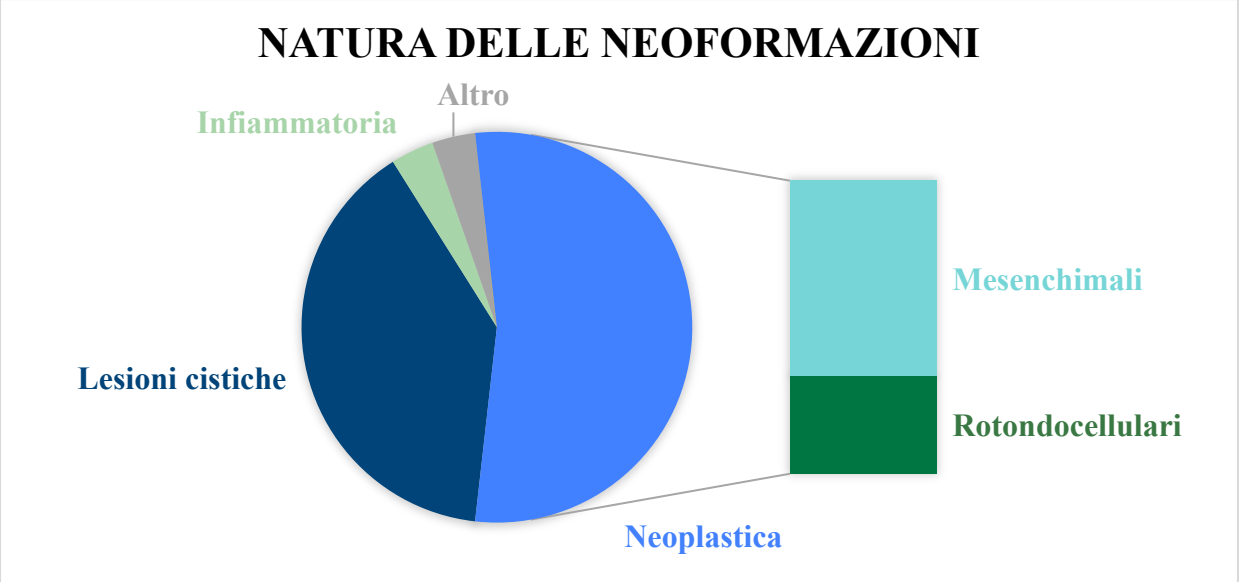

Figura 35 Grafico a torta che permette di comparare la natura delle neoformazioni campionate.

Dei 37 campioni pervenuti, solo 1 (4%) era rappresentativo di un processo infiammatorio, in particolare di un essudato purulento, e solo 1 (4%) era rappresentativo di un processo riparativo. Per 15 campioni (54%) è stata emessa la diagnosi di neoplasia, in 10 casi è stato possibile emettere una diagnosi vera e propria, mentre in 5 casi è stato possibile emettere solamente un indirizzo diagnostico. 11 campioni (39%) erano rappresentativi di processi classificati come "processi cistici cutanei benigni", con la sola citologia non è stato infatti possibile discriminare tra i diversi tipi di neoformazione cistica degli annessi cutanei.

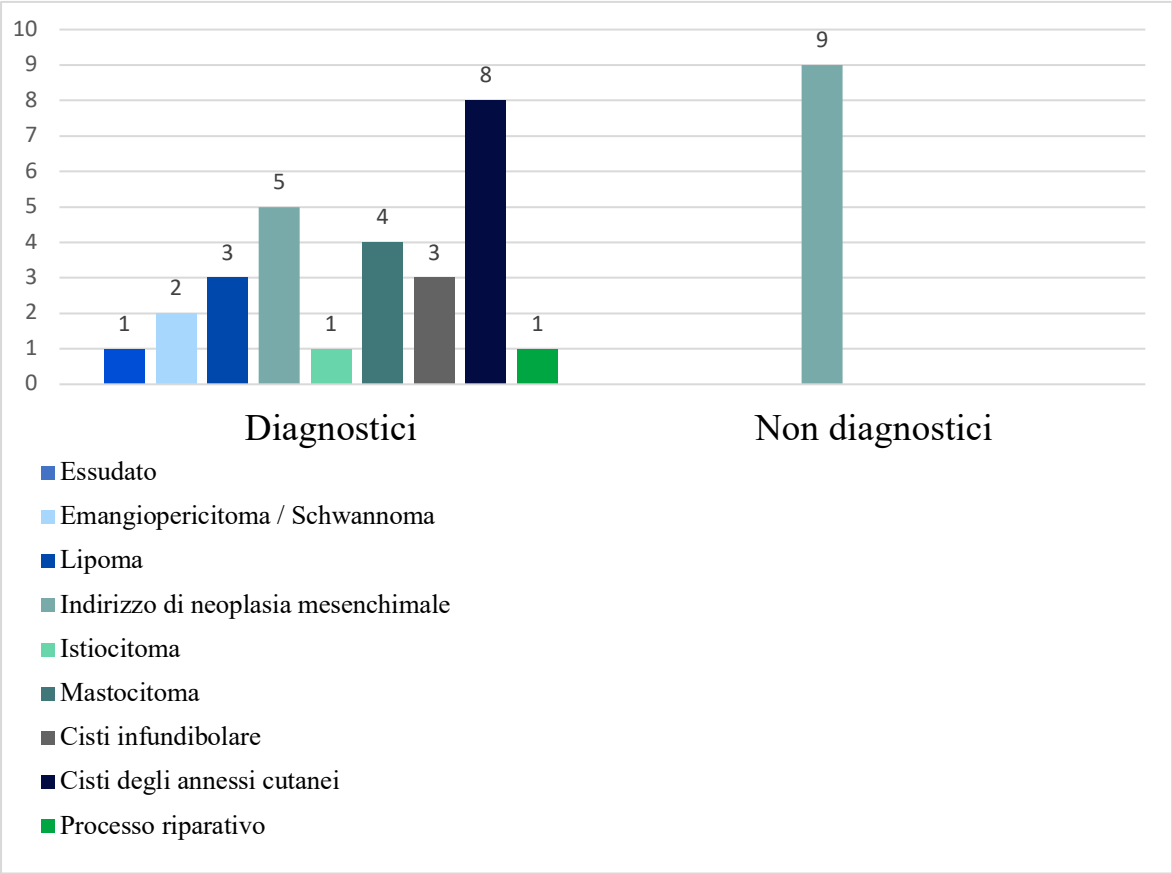

Figura 36 Istogramma che mette in evidenza la prevalenza delle diverse neoplasie tra i campioni pervenuti presso l'Unità Operativa di Anatomia Patologica Veterinaria.

Dal grafico (Fig. 36) si evince che i processi cistici (11 casi) sono i più comuni e riscontrabili routinariamente in ambulatorio tra le neoformazioni cutanee e sottocutanee nel cane. Seguite dalle neoplasie mesenchimali (10 casi), per le quali però molto spesso non è possibile emettere una diagnosi di certezza, ma soltanto indirizzarla, consigliando quindi di effettuare una biopsia della neoformazione e un esame istologico. Le neoplasie rotondocellulari (5 casi) sono quelle "più semplici" da diagnosticare citologicamente, la diagnosi di certezza permette, in questo caso, di partire subito con l'iter terapeutico.

In 14 dei 37 casi all'esame citologico è seguito l'esame istopatologico. 9 dei 14 campioni sono stati fissati, processati, colorati ed analizzati presso l'Unità Operativa di Anatomia Patologica Veterinaria dell'Università degli Studi di Parma, mentre 5 campioni sono stati inviati a laboratori esterni per volere dei proprietari.

N.	DIAGNOSI CITOLOGICA	DIAGNOSI ISTOLOGICA
4	CISTI DEGLI ANNESSI CUTANEI	TRICOBLASTOMA
6	LIPOMA	LIPOMA
10	NON DIAGNOSTICO	NON DIAGNOSTICO
12	NON DIAGNOSTICO	NON DIAGNOSTICO*
16	CISTI DEGLI ANNESSI CUTANEI	CISTI DELLE GHIANDOLE APOCRINE
17	ISTIOCITOMA	ISTIOCITOMA CUTANEO*
20	NEOPLASIA MESENCHIMALE	WALL VASCULAR TUMOR
22	MASTOCITOMA	MASTOCITOMA SOTTOCUTANEO*
24	NEOPLASIA MESENCHIMALE	EMANGIOSARCOMA CUTANEO
27	EMANGIOPERICITOMA / SCHWANNOMA	SCHWANNOMA*
28	NON DIAGNOSTICO	QUADRO IPERPLASTICO DELL'EPIDERMIDE
29	LESIONE CISTICA	ACANTOMA CHERATINIZZATO INFUNDIBOLARE
30	NEOPLASIA MESENCHIMALE	FASCITE NODULARE
35	MASTOCITOMA	MASTOCITOMA BEN DIFFERENZIATO (GRADO I PATNAIK, BASSO GRADO KUPIEL)*

Tabella 10 Confronto tra la diagnosi citologica e quella istologica. Con l' sono contrassegnati i campioni inviati ai laboratori esterni. In sottolineato è messa in evidenza l'unica diagnosi istologica che differisce da quella citologica.*

Dalla tabella (Tabella 10) si può notare che in 2 casi neanche l'esame istologico è stato sufficiente per arrivare ad una diagnosi, sarebbe stato quindi necessario eseguire indagini più complesse come la colorazione immunoistochimica. In 5 casi la diagnosi citologica è stata confermata dall'esame istologico. L'indirizzo diagnostico di "neoplasia mesenchimale" in due casi è stato confermato ed è stata fatta diagnosi di Wall Vascular Tumor in un caso e di emangiosarcoma cutaneo nell'altro, mentre in un caso la diagnosi istologica ha identificato un processo di fascite nodulare in quella che citologicamente appariva una neoplasia mesenchimale. L'esame istologico ha inoltre reso possibile la precisa identificazione delle lesioni cistiche.

CASO 4

Cane, Barboncino, maschio, 3 anni.

I proprietari portano in visita l'animale perché hanno notato da qualche giorno la comparsa di una neoformazione cutanea a livello del collo.

All'esame obiettivo generale (EOG) i parametri vitali sono nella norma. La neoformazione misura circa 1 cm di diametro, è consistente alla palpazione, non dolente e non pruriginosa. Si esegue ago infissione con ago arancione (25G).

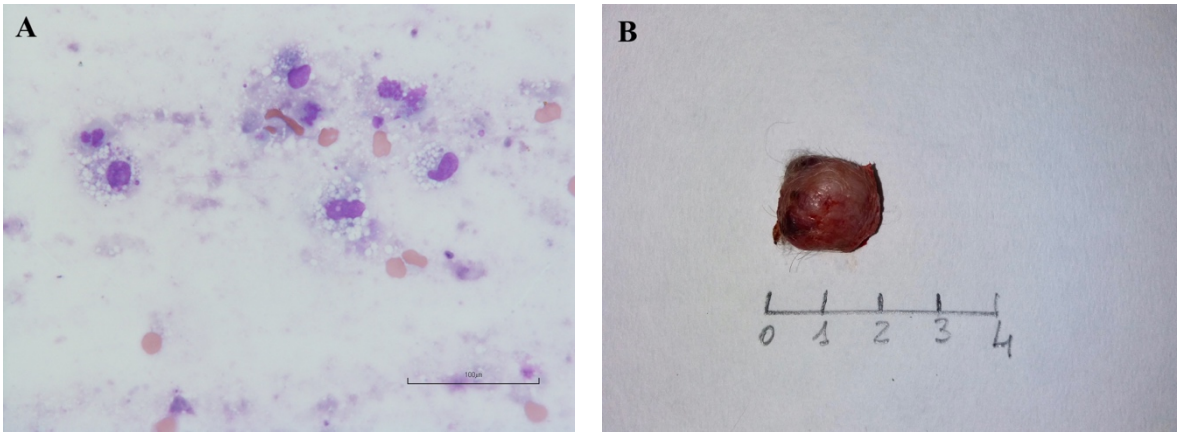

*Figura 37 Figura **A** Esame citologico: cellularità molto bassa, si osservano macrofagi schiumosi. Campione citologico non diagnostico. (MGG – 20x) Figura **B** Aspetto macroscopico della neoformazione in seguito ad escissione chirurgica.*

L'esame citologico è risultato non diagnostico per la bassa cellularità e per la presenza di scarsi macrofagi e detriti cellulari. Si consiglia quindi l'escissione chirurgica della neoformazione e l'esecuzione dell'esame istologico.

In seguito all'escissione chirurgica vengono effettuate delle impronte su vetrino della neoformazione in modo da cercare di avere un primo indirizzo diagnostico in attesa del referto istologico.

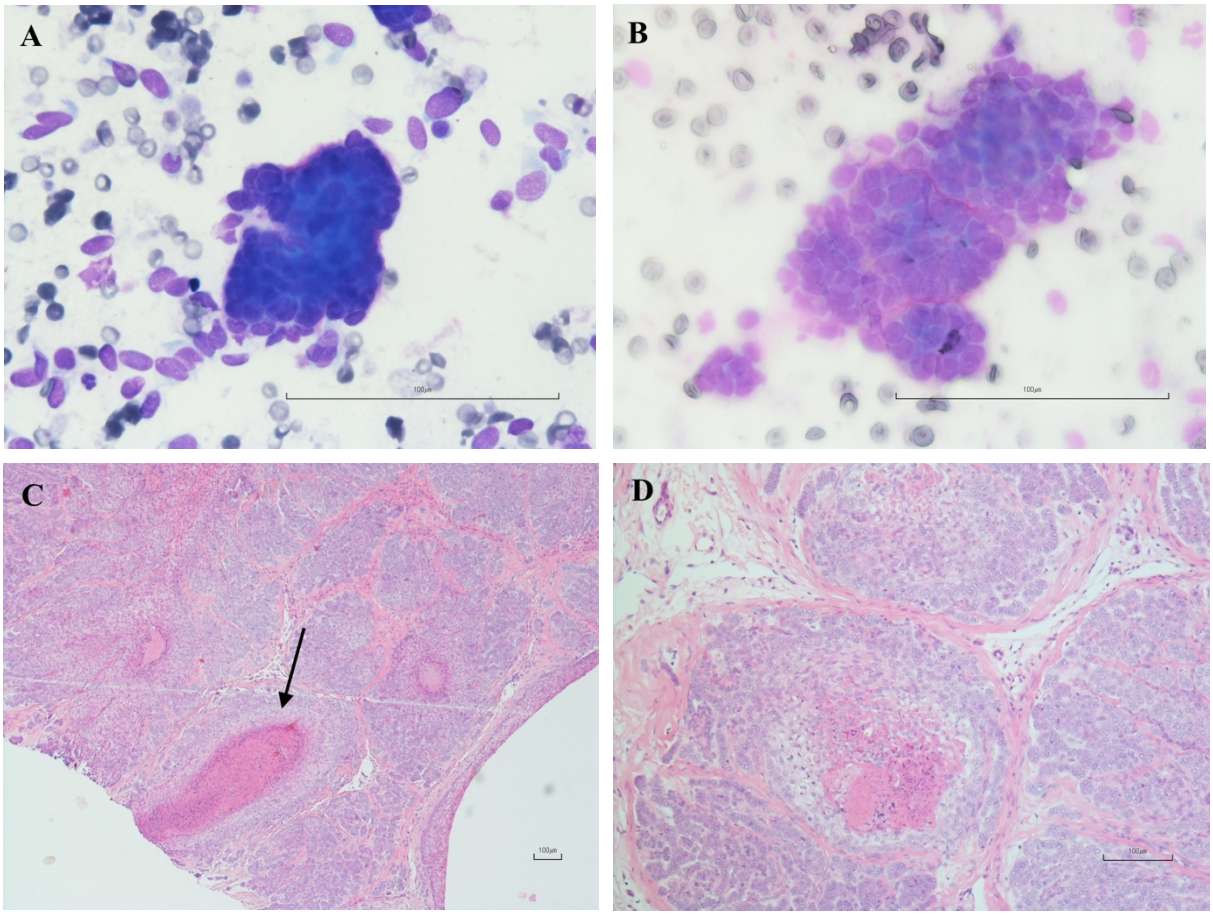

*Figura 38 Figure **A** e **B** Esame citologico per impronta. Si osservano clusters di piccole cellule basali con citoplasma azzurro/blu e nucleo centrale. Indirizzo diagnostico: basalioma/tricoblastoma (MGG – 40x) Figura **C** Sezione istologica della neoformazione. Presenza di diverse aree di necrosi (freccia) che rappresentano probabilmente uno dei punti in cui è stato effettuata l'ago infissione. (EE – 2x) Le figure **C** e **D** rappresentano le sezioni istologiche della neoformazione, si osservano cellule basali disposte in cordoni, in nidi o in piccole strutture cistiche con centro necrotico. I cordoni cellulari neoplastici non sembrano avere origine dall'epidermide. Diagnosi: tricoblastoma. (EE – 10x)*

Nei preparati istologici si osserva, nel derma superficiale e profondo, la proliferazione di elementi cellulari basali con indice mitotico medio, disposti in cordoni e nidi solidi o in piccole strutture cistiche contenenti materiale necrotico, separati da sepimenti fibroconnettivali. Non si osserva la connessione delle cellule neoplastiche con l'epidermide e per questo viene emessa la diagnosi di tricoblastoma.

L'animale ad oggi sta bene e non ha presentato recidive.

CASO 11

Cane, Bovaro del Bernese, maschio, 11 anni.

I proprietari portano in visita l'animale per la presenza di una neoformazione cutanea di circa 3x3 cm a livello del costato (Fig. 39A). All'EOG i parametri vitali sono nella norma. La neoformazione si presenta rotondeggiante, pastosa al tatto, non adesa ai tessuti circostanti. Viene effettuato un ago aspirato, dopo rasatura della parte, con ago grigio (22G) e siringa da 2,5 ml.

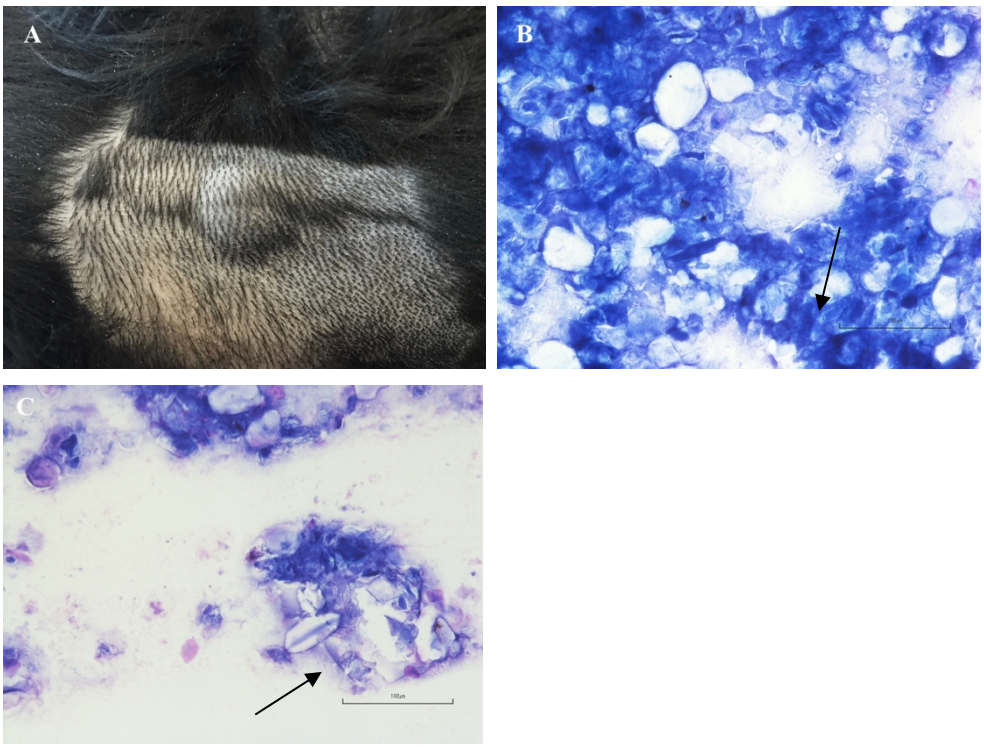

*Figura 39 Figura **A**. Aspetto macroscopico della lesione dopo rasatura della parte. Figure **B** e **C** l'esame citologico mostra la presenza di detriti cellulari, lamelle di cheratina e cristalli di colesterolo (frecce). (MGG- 20x)*

Nel preparato citologico esaminato (Fig. 39B e 39C) si evidenzia una scarsa cellularità e abbondante presenza di detriti cellulari, necrosi, cheratina. Frammisti ad abbondante materiale amorfo blu scuro e a scaglie cornee si evidenziano occasionali cristalli incolori di forma romboidale-quadrata riconducibili a cristalli di colesterolo. Il quadro citologico è compatibile con una lesione cutanea cistica, vista la presenza di cristalli di colesterolo probabilmente si tratta di una cisti follicolare.

L'animale è deceduto per una neoplasia polmonare qualche mese dopo.

CASO 13

Cane, meticcio, femmina, 11 anni.

L'animale viene portato in visita perché i proprietari hanno notato l'ulcerazione ed il peggioramento improvviso di una neoformazione a livello para-auricolare.

All'EOG i parametri vitali sono nella norma. La neoformazione si presenta di grosse dimensioni, circa 4x5 cm, ulcerata e arrossata (Fig. 40A). Vengono effettuate RX, ecografia e ago aspirato della parte con ago grigio (22G) e siringa da 2,5 ml.

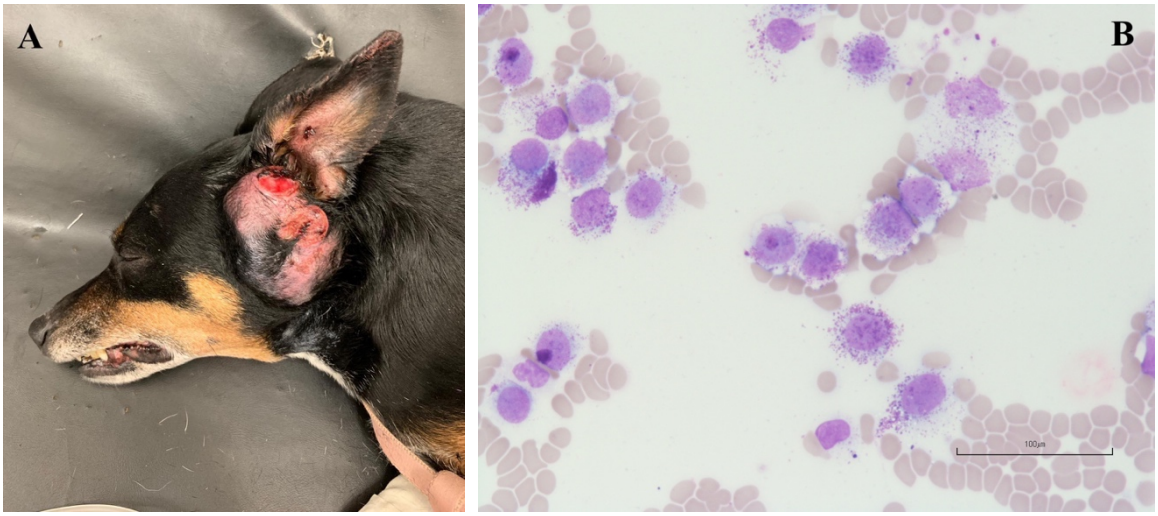

*Figura 40 Figura **A** aspetto macroscopico della neoformazione. Figura **B** All'esame citologico si riscontrano cellule rotondeggianti con granuli metacromatici intracitoplasmatici (MGG – 20x).*

All'RX non si evidenziano alterazioni della base scheletrica. All'ecografia la struttura si presenta finemente disomogenea, di forma irregolare, vascolarizzata da un vaso afferente in sede centrale.

I preparati citologici (Fig. 40B) mostrano, su un fondo di eritrociti e di granuli color porpora, la presenza di cellule rotonde od ovalari di medie e grandi dimensioni caratterizzati da nucleo rotondeggiante a volte con uno o due nucleoli evidenti e citoplasma di colore azzurro/bluastro con scarsi granuli metacromatici. Le cellule mostrano fenomeni di anisocariosi. Viene effettuata diagnosi di mastocitoma.

I proprietari preferiscono impostare l'iter terapeutico dal loro veterinario curante.

CASO 16

Cane, Spinone Italiano, maschio, 7 anni.

L'animale viene portato a visita perché i proprietari hanno notato la presenza di due neoformazioni cutanee, una a livello della nuca e una a livello della piega della grassella.

All'EOG l'animale presenta parametri vitali nella norma. La neoformazione a livello della nuca misura 1,3x2 cm ed ha una consistenza più fluttuante (Fig. 41), mentre quella a livello della piega della grassella sinistra misura 1,6x2 cm e si presenta più consistente. Viene effettuato un ago aspirato da entrambe le lesioni, in seguito a rasatura della parte, utilizzando un ago arancione (25 G) ed una siringa da 2,5 ml.

Figura 41 Aspetto macroscopico della neoformazione a livello della nuca

In entrambi i campioni citologici si evidenzia l'assenza di elementi tissutali, nel preparato proveniente dalla nuca si osservano rare lamelle di cheratina.

I proprietari tornano dopo un paio di mesi per effettuare l'escissione chirurgica della neoformazione a livello della nuca, visto che questa si presenta aumentata di volume, raggiungendo dimensioni di 2x2 cm.

Figura 42 Aspetto macroscopico della neoformazione in seguito ad escissione chirurgica. Nella siringa è presente il liquido contenuto nella neoformazione, ottenuto tramite ago aspirazione.

In seguito all'escissione chirurgica il liquido contenuto nella neoformazione è stato aspirato con un ago verde (21G) e una siringa da 10 ml (Fig. 42). Una parte del liquido è stata strisciata su un vetrino come tal quale, una parte è stata prima centrifugata e poi strisciata. Sulla massa sono stati effettuati esami istopatologici.

Il vetrino del tal quale appariva identico a quello refertato in seguito alla prima ago aspirazione, mentre sul vetrino del centrifugato è stato possibile osservare piccoli clusters di cellule basali che hanno indirizzato la diagnosi verso una formazione cistica benigna tappezzata da cellule basali (Fig. 43A).

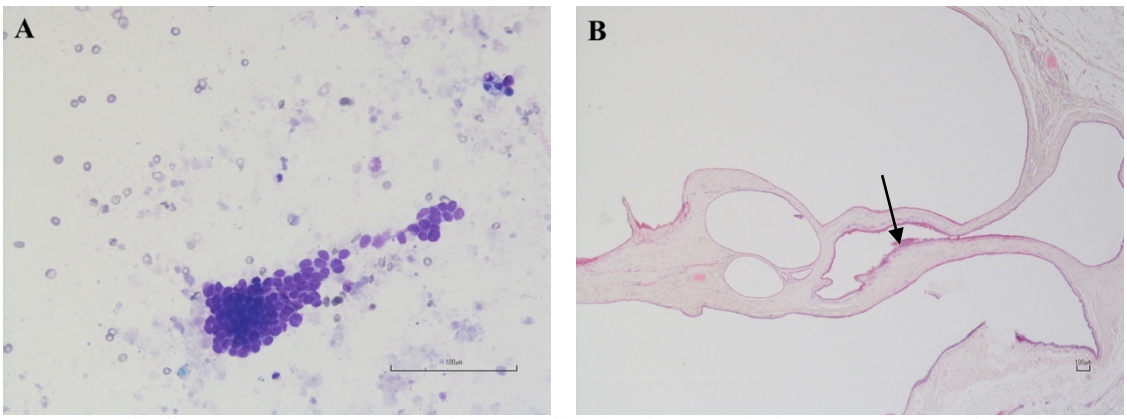

*Figura 43 Nella figura **A** si può osservare un cluster di cellule basali, di piccole dimensioni, con citoplasma blu scuro ed elevato rapporto N/C. (MGG – 20x) Nella figura **B** la sezione istologica della massa mostra la presenza di ectasia cistica delle ghiandole sudoripare con quadri di iperplasia dell'epitelio di rivestimento (freccia). La freccia indica le cellule osservate nel campione citologico dell'ago aspirazione. (EE – 2x)*

In seguito all'esame istologico (Fig. 43B) è stato possibile effettuare diagnosi di ectasia cistica delle ghiandole apocrine. Ad oggi l'animale sta bene.

CASO 17

Cane, Flat-Coated Retriever, femmina, 4 anni.

L'animale viene portato a visita perché i proprietari hanno notato la presenza di una neoformazione cutanea a livello di secondo metatarso sinistro.

All'EOG l'animale ha parametri vitali nella norma e non viene riportata alcuna sintomatologia. La neoformazione appare rotondeggiante, di circa 1x1 cm, arrossata, non adesa alle strutture circostanti. Vengono eseguite una ecografia della parte ed un ago aspirato utilizzando ago arancione (25G) e siringa da 2,5 ml.

All'ecografia la neoformazione sembra avere margini ben definiti, sembra non essere adesa alle strutture circostanti e non appare vascolarizzata.

All'esame citologico (Fig. 44) si osservano elementi cellulari a morfologia rotondeggiante/ovalare con ampio citoplasma di colore grigio-azzurro pallido e ampio nucleo, spesso con un nucleolo evidente. Si osservano inoltre diversi granulociti neutrofili e linfociti. Gli elementi cellulari osservati indirizzano verso la diagnosi di istiocitoma. La presenza di elementi linfocitari può indicare iniziali fenomeni di regressione spontanea del processo proliferativo istiocitario.

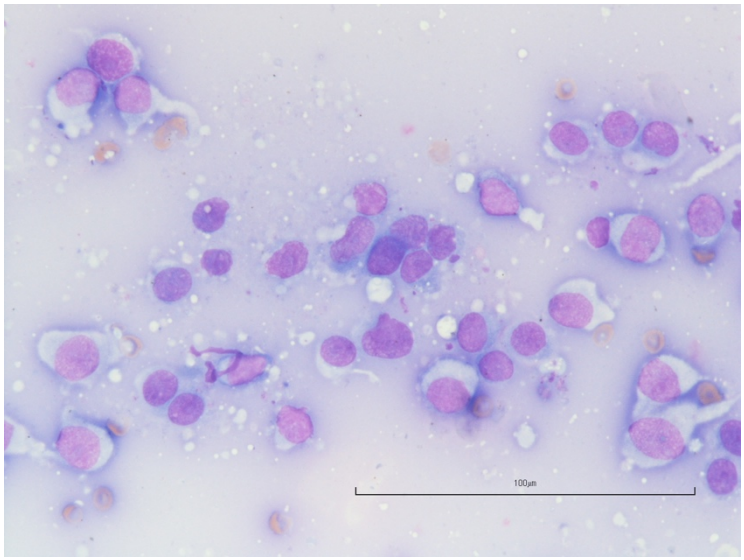

Figura 44 Elementi rotondocellulari con ampio citoplasma diafano e nucleo rotondo, presenza di rari linfociti. Diagnosi: istiocitoma. (MGG – 40x)

I proprietari preferiscono non aspettare la possibile regressione del processo e optano quindi per l'escissione chirurgica (Fig. 45).

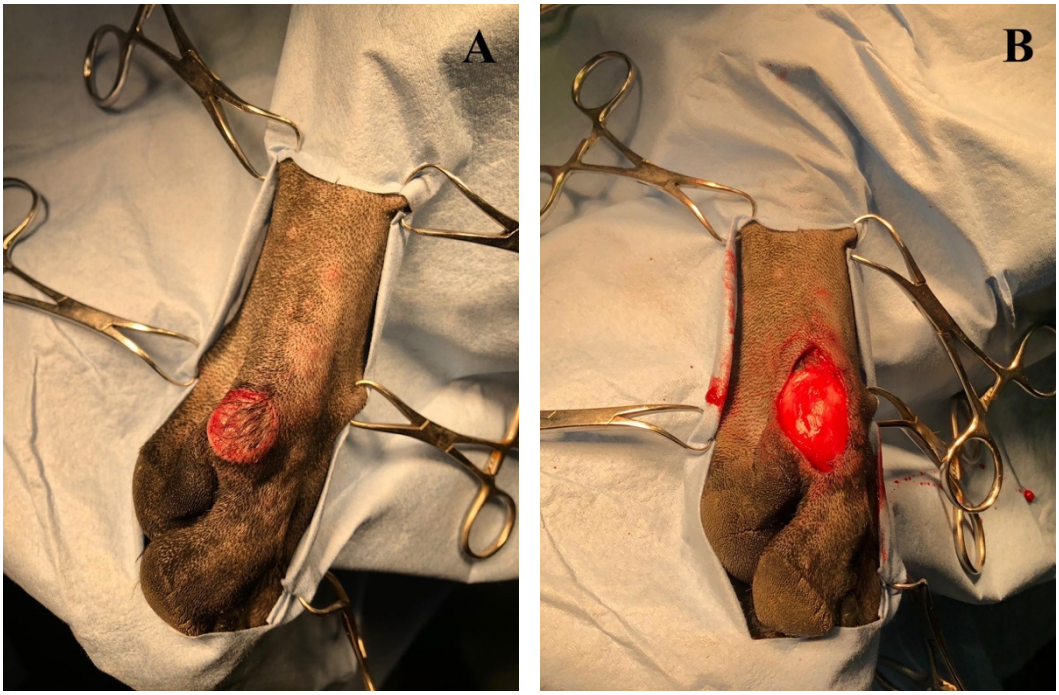

*Figura 45 Figura **A** aspetto macroscopico della lesione, immagine ottenuta prima della chirurgia e dopo la rasatura della parte e lo scrub. Figura **B** aspetto dell'arto in seguito alla escissione chirurgica della neoformazione e prima della sutura.*

Per volere dei proprietari la neoformazione viene inviata ad un laboratorio esterno per l'effettuazione dell'esame istopatologico e l'analisi dei margini. La diagnosi istologica è di istiocitoma cutaneo.

CASO 20

Cane, meticcio, femmina sterilizzata, 10 anni.

L'animale viene portato a visita perché i proprietari hanno notato una neoformazione a livello di gomito sinistro delle dimensioni di circa 5x3 cm.

All'EOG i parametri sono nella norma. Vengono individuate due neoformazioni, una a livello di gomito (Fig. 46A), più grande e dalla forma irregolare, e una a livello di carpo, rotondeggiante, con dimensioni di circa 2x2 cm (Fig. 46B). Entrambe le neoformazioni sembrano essere mobili e non adese ai tessuti circostanti. Viene effettuato un ago aspirato da entrambe le lesioni in seguito a rasatura della parte utilizzando un ago grigio (22 G) ed una siringa da 2,5 ml.

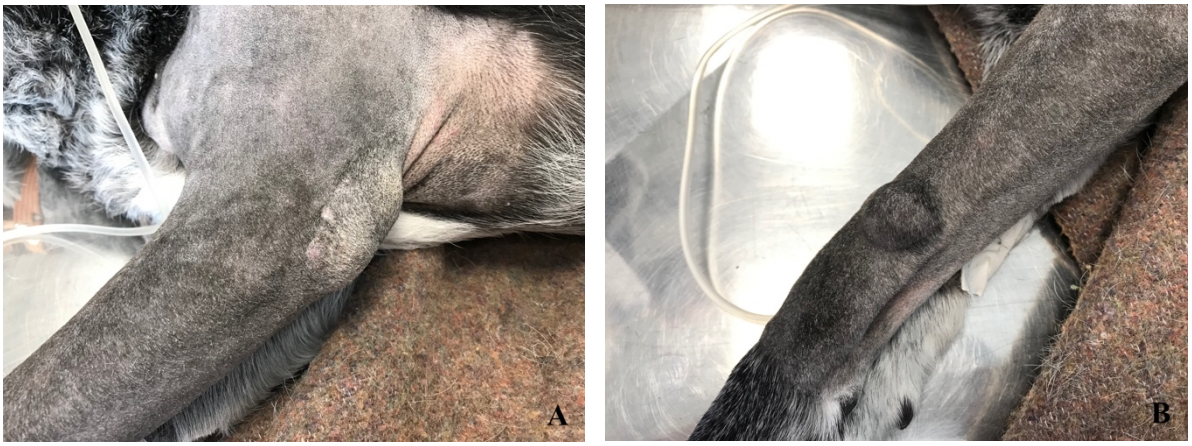

Figura 46 ***A*** *Aspetto macroscopico della neoformazione di 5x3 cm a livello del gomito.* ***B*** *Aspetto macroscopico della neoformazione di 2x2 cm a livello del carpo.*

I preparati citologici non risultano essere diagnostici, per questo motivo si consiglia una biopsia di entrambe le neoformazioni sulla quale poter eseguire l'esame istologico.



Figura 47 Biopsie ottenute dalle neoformazioni a livello di gomito e carpo utilizzando un punch da 5 mm

Una volta ottenuto il campione bioptico (Fig. 47) con un punch monouso da 5 mm, vengono effettuati dei campioni citologici per impronta, in modo da poter avere un indirizzo diagnostico e quindi anche terapeutico e prognostico nell'attesa del risultato istologico. I preparati citologici (Fig. 48A) evidenziano, su uno sfondo di eritrociti, scarsi elementi cellulari mesenchimali con citoplasma chiaro debolmente azzurofilo e nucleo ovalare, in cui si osservano quadri di anisocariosi. Si rilevano inoltre diversi elementi mesenchimali con citoplasma basofilo, a volte binucleate. L'esame citologico indirizza verso una diagnosi di neoplasia mesenchimale, in prima ipotesi un emangiopericitoma.

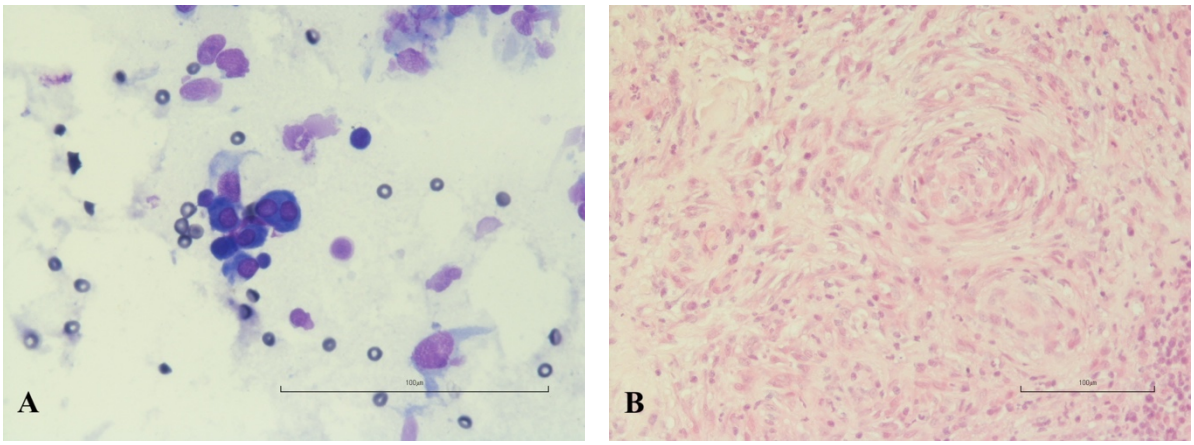

*Figura 48 Figura **A** Presenza di cellule ovalari/fusate/stellate con caratteristiche di atipia, iperbasofilia del citoplasma. Presenza di cellule binucleate. Indirizzo diagnostico: emangiopericitoma. (MGG- 40x) Figura **B** Sezione istologica del campione bioptico. Presenza di cellule ovalari/fusate/stellate con caratteristiche di atipia disposte a palizzata e in formazioni concentriche cd "a cipolla". Diagnosi: Wall Vascular Tumor (emangiopericitoma). (EE – 20x)*

L'esame istologico (Fig. 48B) permette la diagnosi definitiva di Wall Vascular Tumor (emangiopericitoma). L'animale viene quindi sottoposto ad intervento chirurgico per effettuare l'escissione delle due neoformazioni.

Ad oggi l'animale sta bene e non ha presentato recidive.

CASO 22

Cane, Labrador, femmina sterilizzata, 10 anni.

L'animale viene portato a visita perché negli ultimi tre giorni i proprietari hanno notato l'aumento di volume di una neoformazione sottocutanea a livello di spalla destra.

All'EOG i parametri vitali sono nella norma. La neoformazione ha una consistenza dura e misura circa 5x5 cm (Fig. 49A). Vengono effettuati una ecografia e un ago aspirato della parte con ago grigio (22G) e siringa da 2,5 ml. In seguito a tricotomia la cute appare marcatamente arrossata, calda ed eritematosa, questo già permette di indirizzare la diagnosi verso un mastocitoma.

All'ecografia la neoformazione si presenta rotondeggiante con al centro una raccolta di fluido marcatamente corpuscolato, organizzato e con diversi setti iperecogeni.

All'esame citologico (Fig. 49B) si osserva, in un contesto ematico, la presenza di numerosi mastociti con aspetti di anisocariosi e scarsi di granuli intracitoplasmatici color porpora. Viene emessa diagnosi di mastocitoma.

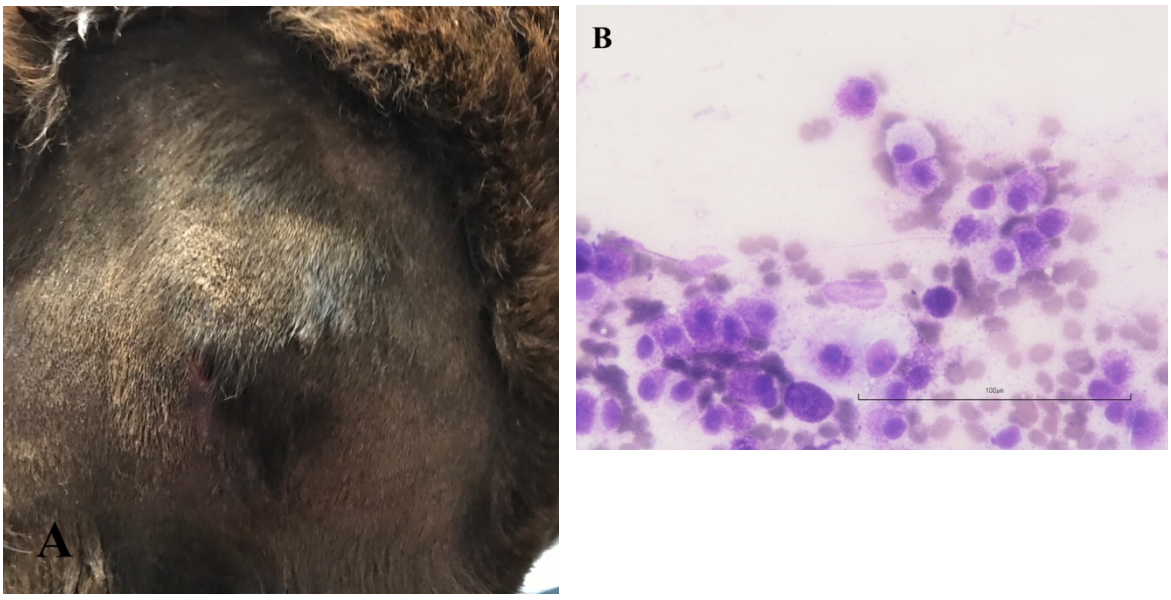

*Figura 49 Figura **A** aspetto macroscopico della lesione in seguito a rasatura della parte. Figura **B** il campione si presenta ricco di elementi rotondocellulari più o meno carichi di granuli intracitoplasmatici metacromatici. (MGG – 40x)*

Per la stadiazione del mastocitoma vengono effettuati:

- TAC total body dell'animale
- FNA di linfonodo tributario, fegato e milza
- Biopsia della neoformazione
- Linfadenectomia dei linfonodi ascellare e prescapolare

La TAC mostra una lesione a livello del muscolo infraspinato di natura da definire (DD: metastasi, granuloma ecc.) e un nodulo a livello di milza di natura da definire (DD: iperplasia, neoplasia ecc.).

Ecograficamente la milza è di dimensioni nella norma, si riscontra però la presenza di una lesione ovalare ipo/anecogena a margini ben definiti di dimensioni 2,5x2 cm visibile tra il corpo e la testa splenica. Il fegato ha dimensioni nella norma e il parenchima è omogeneo.

L'esame citologico di fegato e milza non mostra segni di metastasi a livello di questi organi.

I campioni di tessuto vengono inviati ad un laboratorio esterno per l'effettuazione dell'esame istologico, immunoistochimico con marker CD117 e indice KI67. I reperti istopatologici provenienti dalla neoformazione vengono refertati come mastocitoma sottocutaneo. I classici sistemi di gradazione dei mastocitomi cutanei non sono applicabili ai mastocitomi sottocutanei, sebbene quelli con indice mitotico superiore a 4, abbiano, secondo alcuni autori (Thompson, et al., 2011), un comportamento biologico più aggressivo. I reperti istopatologici provenienti dai linfonodi mostrano segni di metastasi solo per quanto riguarda il linfonodo ascellare. Le cellule neoplastiche sono inoltre positive al marker CD117, l'indice KI67 è inferiore al 5%.

L'animale viene sottoposto a chemioterapia attraverso la somministrazione di toceranib (Palladia™).

A 7 mesi dalla diagnosi, l'animale sta bene e risponde in modo positivo alla chemioterapia. Vengono effettuati esame emocromocitometrico e profilo biochimico esteso ogni mese.

CASO 24

Cane, Riesenschnauzer, femmina sterilizzata, 6 anni.

I proprietari portano l'animale in pronto soccorso riferendo respiro affannoso, astenia e prostrazione, riportano inoltre che l'animale ha subito una splenectomia circa una settimana prima per la presenza di noduli sulla milza.

All'EOG il cane presenta uno stato del sensorio depresso, le mucose sono pallide, il tempo di riempimento capillare (TRC) è <2, il polso arterioso e la frequenza respiratoria sono aumentati. La pressione sistolica è nella norma. Durante la visita clinica viene riscontrata la presenza di neoformazioni cutanee multiple su tutto il corpo. L'animale va in arresto cardio-respiratorio prima ancora di poter effettuare le radiografie dell'addome. Il giorno seguente viene effettuata la necroscopia.

Durante la necroscopia vengono riscontrate neoformazioni a livello di diversi organi (Fig. 50), probabilmente metastatiche dalla milza, e anche a livello della cute si rilevano neoformazioni multiple, di circa 0,5 cm di diametro, di colore rosso scuro.

*Figura 50 Aspetto macroscopico delle lesioni riscontrate alla necroscopia. Nella figura **A** possiamo vedere le lesioni a livello renale, nella figura **B** le lesioni presenti sul diaframma, nella figura **C** a livello del cuore e nella figura **D** a livello del mesentere.*

Le neoformazioni cutanee vengono campionate e prima di fissarle in formalina vengono effettuate delle impronte su vetrino. All'esame citologico si riscontra la presenza di cellule fusate sdifferenziate, l'indirizzo diagnostico è quindi quello di una neoplasia mesenchimale, un sarcoma (Fig. 51).

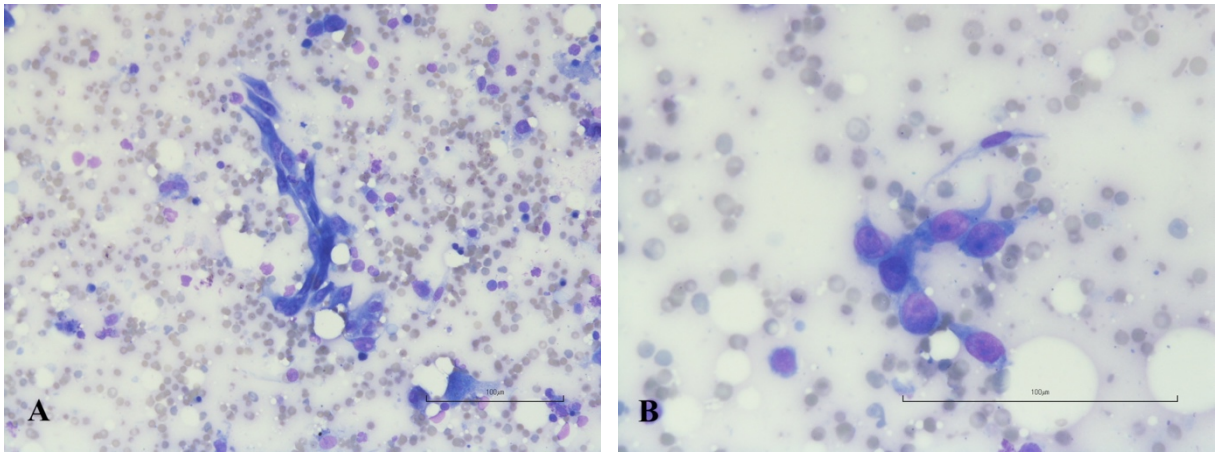

*Figura 51 Presenza di elementi fusati con caratteristiche di atipia, citoplasma iperbasofilo, anisocariosi e anisocitosi, macronucleoli evidenti. Diagnosi: sarcoma.Figura **A** (MGG - 20x) Figura **B** (MGG – 40x)*

Sulle lesioni cutanee viene quindi effettuato l'esame istologico (Fig. 52A). Nel derma si osserva la presenza di elementi cellulari mesenchimali sdifferenziati disposti in cordoni o in strutture simil vascolari. Il sospetto è di emangiosarcoma. Viene quindi utilizzata la metodica dell'immunoistochimica per la fenotipizzazione delle cellule neoplastiche. Le cellule sono risultate positive al marker CD31 (Fig. 52B), un marker specifico per l'endotelio. La diagnosi definitiva è di emangiosarcoma.

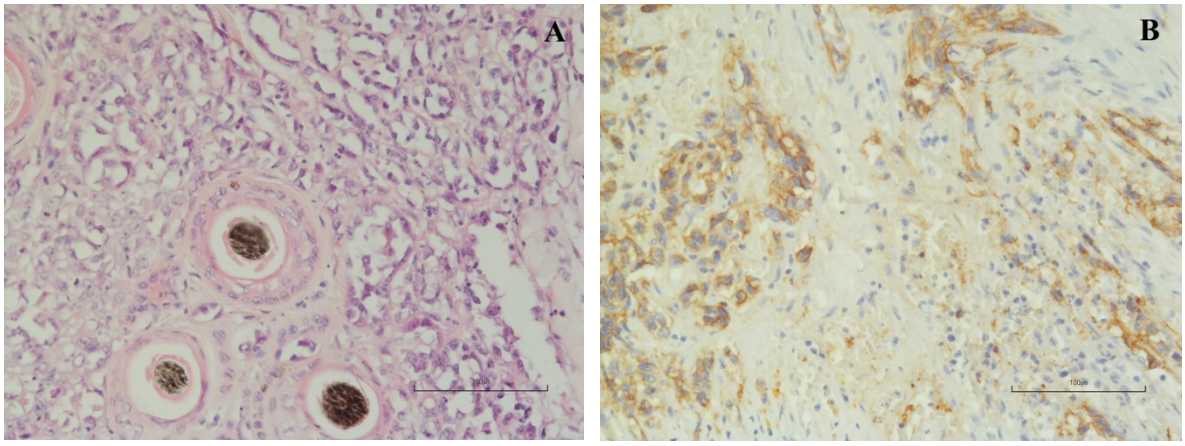

*Figura 52 Figura **A** Sezione istologica della neoformazione cutanea. Nel derma si osserva la presenza di elementi cellulari mesenchimali con caratteristiche di atipia in strutture simil vascolari. (EE - 20x) Figura **B** Le cellule neoplastiche risultano positive al marker CD31. (20x) Diagnosi: emangiosarcoma.*

CASO 27

Cane, Lagotto, femmina, 13 anni.

L'animale viene portato in visita perché i proprietari hanno notato la presenza di una neoformazione a livello della regione del tarso destro di circa 6x7 cm. L'animale presenta inoltre lesioni eritematose e crostose su diverse aree del corpo.

All'EOG i parametri vitali sono nella norma. La neoformazione si presenta consistente alla palpazione, irregolare e adesa ai tessuti circostanti. Viene effettuato ago aspirato della parte utilizzando ago arancione (25G) e siringa da 2,5 ml. Questo risulta essere non diagnostico, per cui viene ripetuto un secondo ago aspirato utilizzando questa volta un ago grigio (22G).

L'esame citologico (Fig. 53) mostra la presenza di cellule di medie e grandi dimensioni con spiccati quadri di atipia. Le cellule neoplastiche appaiono ovalari/fusate/stellate con abbondante citoplasma azzurro/blu e nuclei con uno o due macronucleoli ipercromatici. Spesso presenti cellule bi o plurinucleate. La diagnosi citologica è di sarcoma, in prima ipotesi emangiopericitoma o schwannoma.

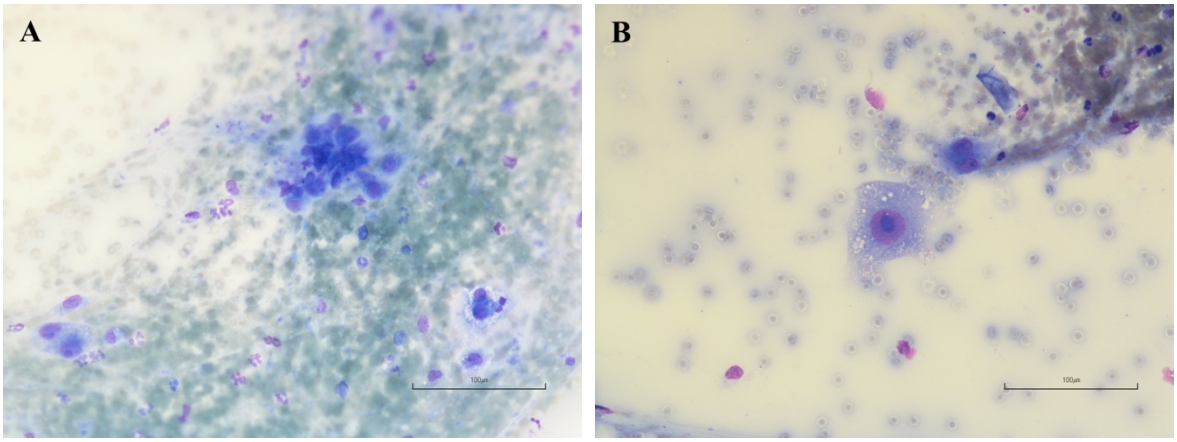

Figura 53 Il campione si presenta poco cellulare, questo perché probabilmente la neoplasia tende ad esfoliare poco. Sono presenti cellule fusate/ovalari/stellate con caratteri di malignità molto evidenti. Diagnosi: sarcoma. (MGG – 20x)

In seguito al consulto chirurgico si opta per l'escissione chirurgica della neoplasia (Fig. 54).

Figura 54 Aspetto macroscopico della neoformazione dopo rasatura della parte e prima dell'intervento chirurgico

La neoformazione, per volere dei proprietari, viene inviata ad un laboratorio esterno per l'effettuazione dell'esame istologico e la valutazione dei margini. La diagnosi è di sarcoma perineurale e la neoplasia completamente escissa.

L'animale ad oggi sta bene e non ha presentato l'insorgenza di recidive.

CASO 29

Cane, meticcio, maschio, 2 anni.

L'animale viene portato a visita perché i proprietari hanno notato la presenza di due piccole neoformazioni a livello del tronco.

All'EOG i parametri vitali sono nella norma. Le neoformazioni sono di piccole dimensioni, rotondeggianti e dalle stesse fuoriesce un materiale biancastro e untuoso (Fig. 55A). Già dall'aspetto macroscopico si ha il sospetto di una neoformazione cistica benigna, ma si effettua ugualmente un ago infissione con ago arancione (25 G).

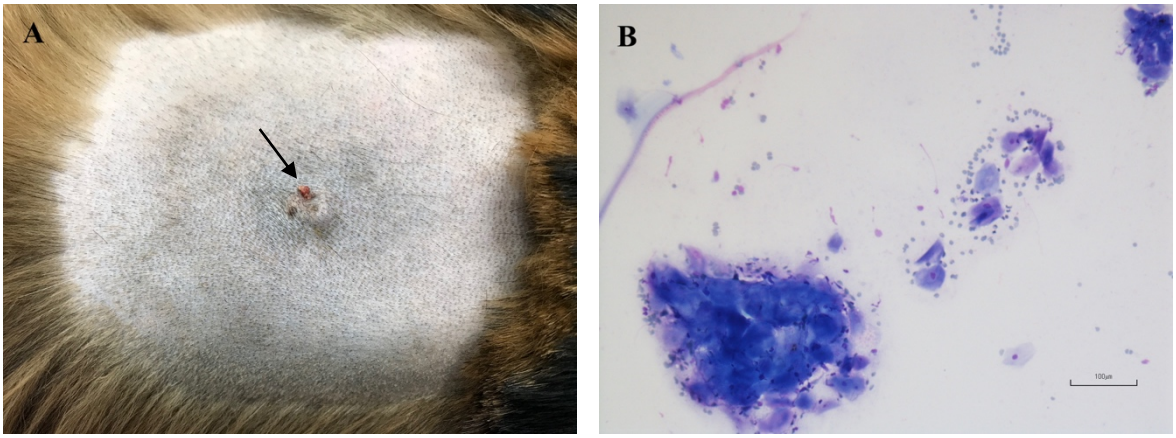

*Figura 55 Figura **A**, aspetto macroscopico della lesione di maggiori dimensioni, circa 0,5x0,5 cm. Si può notare il materiale biancastro che fuoriesce dalla neoformazione (freccia). Figura **B** Ago infissione dalla neoformazione. Presenza di cheratinociti di sfaldamento disposti in ammassi e singolarmente. Indirizzo diagnostico: cisti cutanea. (MGG – 10x)*

All'esame citologico (Fig. 55B) si evidenziano solamente cellule cheratinizzate di sfaldamento che indirizzano verso una lesione cutanea cistica benigna. Vista però la possibilità di sovrainfezioni secondarie viene comunque consigliata l'escissione chirurgica e successivo esame istologico.

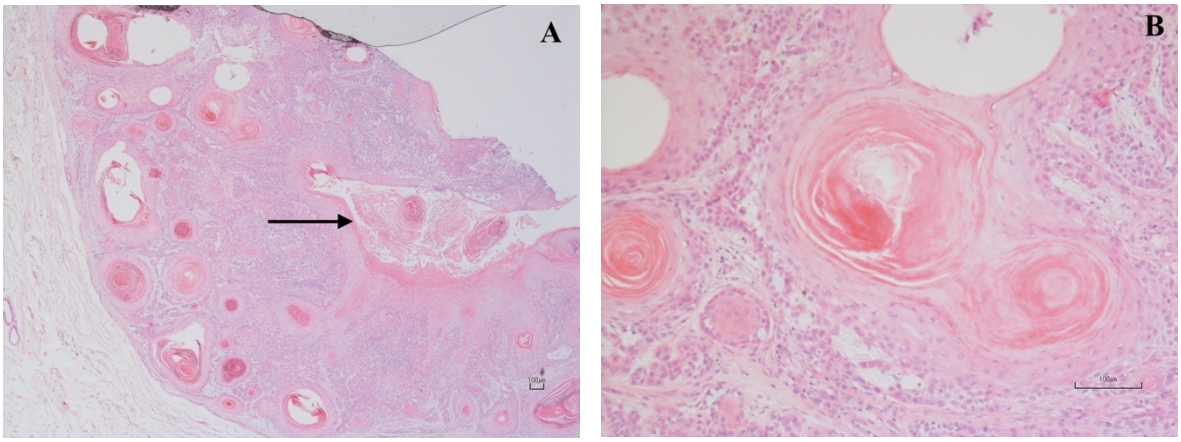

*Figura 56 Sezioni istologiche della neoformazione di maggiori dimensioni. Diagnosi: acantoma cheratinizzato infundibolare. La freccia mostra una delle aree a livello della quale probabilmente è stato fatto l'ago aspirato e dove sono state quindi campionate solo cellule di sfaldamento. Figura **A** (EE – 2x), Figura **B** (EE – 10x)*

Grazie all'esame istologico le neoformazioni vengono classificate come acantoma cheratinizzato infundibolare (Fig. 56).

L'animale sta bene e non ha mostrato segni di recidiva.

CASO 36

Cane, meticcio, femmina, 12 anni.

L'animale viene portato a visita per la valutazione di una neoformazione a livello della regione del tarso destro di circa 7x7 cm. I proprietari riportano che l'animale zoppica da ormai 7 mesi.

All'EOG l'animale presenta parametri vitali nella norma, viene però rilevato un soffio cardiaco. La neoformazione si presenta consistente al tatto e sembra essere adesa ai tessuti circostanti. L'animale non appoggia il piede a terra e non riesce minimamente a caricare il peso sull'arto posteriore destro. Vengono effettuati RX, ecografia ed ago aspirato della parte con ago grigio (22G) e siringa da 2,5 ml. Si consiglia inoltre di eseguire RX torace per la ricerca di eventuali metastasi, ecocardiografia e consulto chirurgico.

Dall'RX (Fig. 57) viene ipotizzata una neoformazione dei tessuti molli che invade l'osso sottostante, oppure una neoformazione dei tessuti duri che causa una tumefazione dei tessuti molli. In prima ipotesi si pensa ad una neoplasia.

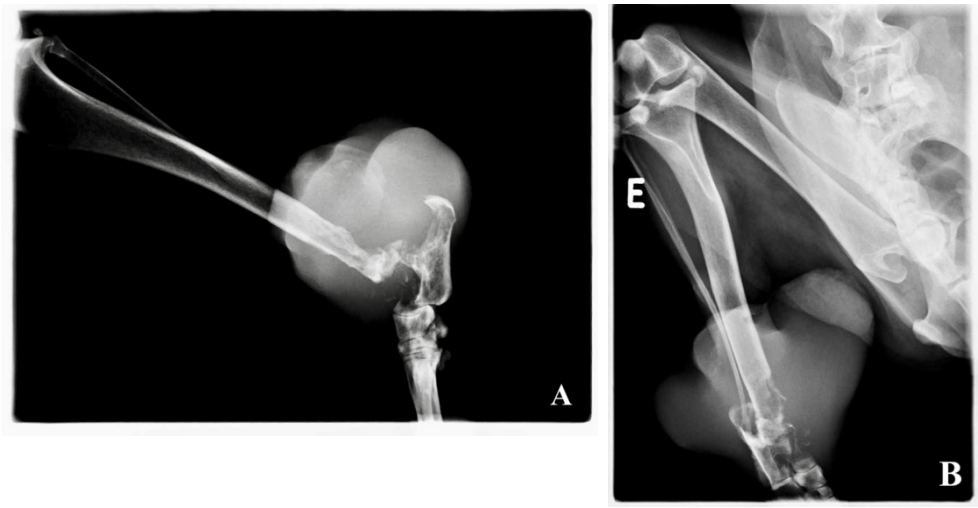

*Figura 57 Figura **A** proiezione medio-laterale. Figura **B** proiezione dorso-plantare. Neoformazione dei tessuti molli omogenea rotondeggiante intorno al tarso destro delle dimensioni di circa 7,5x7,3 cm. Severa lisi del talus, del calcaneo e dell'epifisi distomediale della tibia, associata a modica neoproduzione ossea omogenea a margini mal definiti e mediamente opaca.*

Dall'ecografia si evince che la neoformazione è scarsamente vascolarizzata e cistica, l'indirizzo rimane quello di una neoplasia.

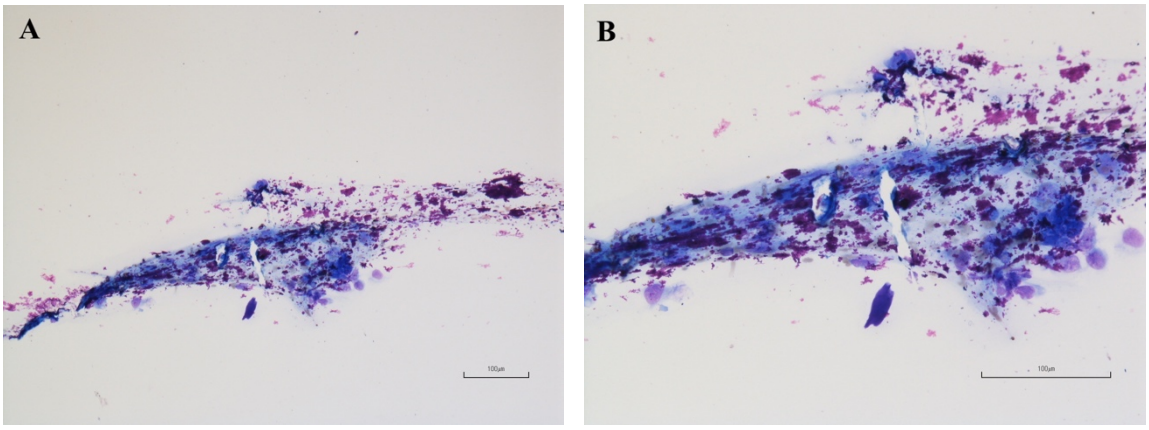

*Figura 58 Nonostante la scarsa presenza di elementi cellulari si individuano cellule mesenchimale con caratteristiche di atipia ed elevato rapporto N/C. Diagnosi: presenza di cellule mesenchimali con caratteristiche di malignità. Figura **A** (MGG – 10x) Figura **B** (MGG – 20 x)*

I campioni citologici sono scarsamente cellulari (Fig. 58), si evidenziano però cellule mesenchimali fusate o stellate con aspetti di anisocitosi e anisocariosi, e con nucleoli evidenti. Raramente si riscontrano cellule binucleate. Il quadro citologico è compatibile con una neoplasia mesenchimale maligna, in particolare un sarcoma dei tessuti molli.

Con il termine sarcoma dei tessuti molli si comprendono solitamente: fibrosarcoma, mixosarcoma, emangiopericitoma e tumore della guaina del nervo periferico. Esistono alcune lievi differenze citologiche tra questi tumori, ma per il resto, non è sempre chiaro quale sia l'origine effettiva delle cellule neoplastiche. (Cowell, et al., 2014)

In seguito al consulto chirurgico viene proposta l'amputazione dell'arto che ormai ha perso di funzionalità e l'esame istopatologico della neoformazione.

I proprietari hanno deciso di non proseguire con l'iter diagnostico e terapeutico.

Conclusioni

L'esame citologico rappresenta un'arma importante nelle mani del Medico Veterinario, già a livello ambulatoriale. Le neoformazioni cutanee e sottocutanee vengono sottoposte all'attenzione del veterinario quasi ogni giorno, ed è importante che questo sia in grado, autonomamente, di discriminare tra un processo infiammatorio ed uno neoplastico, in modo da poter decidere in tempi brevi come comportarsi e che iter diagnostico/terapeutico intraprendere.

L'esame citologico è indolore, facile e veloce da eseguire, e permette in poco tempo di capire la natura della neoformazione cutanea o sottocutanea. Inviando i campioni ad un laboratorio esterno, la risposta si avrebbe in circa 6/7 giorni, mentre colorando i vetrini con coloranti rapidi come il Diff-Quik e con l'ausilio di un microscopio è possibile avere un'idea dell'indirizzo diagnostico nell'arco di 15-30 minuti già a livello ambulatoriale. Inoltre, se il campione prelevato si presentasse scarsamente cellulato sarebbe possibile ripetere il prelievo avendo ancora il paziente in ambulatorio.

L'esame citologico presenta anche dei limiti. A volte i campioni non risultano essere diagnostici e questo può capitare nel caso in cui venga campionata un'area necrotica all'interno della neoformazione, oppure un'area particolarmente ematica, o ancora in caso di neoplasie che per loro natura tendono a non esfoliare cellule.

Come diversi lavori hanno evidenziato, l'esame citologico delle neoformazioni cutanee e sottocutanee ha una sensibilità che si aggira attorno all'89% ed una specificità che si aggira attorno al 97% (Chalita, et al., 2001) (Ghisleni, et al., 2006) (Radostin, 2010).

Di grande importanza risulta essere la comunicazione e il rapporto di fiducia tra il medico clinico o il chirurgo e il citologo. Questo perché è fondamentale associare il quadro citologico e la popolazione cellulare presente sul vetrino alla storia clinica del paziente, all'anamnesi, ai sintomi, alla localizzazione, alla consistenza e all'aspetto macroscopico della neoformazione, in modo da poter indirizzare con maggior cura la diagnosi.

Bibliografia

Abramo Franco. Tumori e lesioni simil-tumorali del follicolo pilifero. *Quaderni di dermatologia.* 1998;2:15-19.

Albanese F., Poli A., Millanta F., Abramo F. Primary cutaneous extragenital canine transmissible venereal tumour with Leishmania-laden neoplastic cells: a further suggestion of histiocytic origin? *Veterinary Dermatology.* 2002;13(5):243-246.

Albanese Francesco. *Canine and feline skin cytology.* Switzerland: Springer International Publishing Switzerland, 2017.

Alleman A.R. e Bain P.J. Diagnosing neoplasia: the cytologic criteria for malignancy. *Veterinary Medicine.* 2000;95(3):204-223.

Baez J.L., Hendrick M.J., Shofer F.S., Goldkamp C., Sorenmo K.U. Liposarcomas in dogs: 56 cases (1989-2000). *Journal of the American Veterinary Medical Association.* 2004;224(6):887-891.

Baker Rebecca e Lumsden John H. *Citologia del cane e del gatto: atlante a colori.* Milano: Masson S.p.a., 2001.

Barger A.M., Skowronski M.C., MacNeill A.L. Cytologic identification of erythrophagocytic neoplasms in dogs. *Veterinary Clinical Pathology.* 2012;41(4):587-589.

Barone Robert e Simoens Paul. *Anatomia comparata dei mammiferi domestici.* Milano: Edagricole, 2012. Vol. VII.

Belford C. e Lumsden J.H. *BSAVA Manual of Small Animal Clinical Pathology.* Cheltenham: British Small Animal Veterinary Association, 1998.

Bertazzolo W., Dell'Orco M., Bonfanti U., Ghisleni G., Caniatti M., Masserdotti C., Antoniazzi E., Crippa L., Roccabianca P. Canine angiosarcoma: cytologic, histologic, and immunohistochemical correlations. *Veterinary Clinical Pathology.* 2005;34(1):28-34.

Bettini G. La citologia dei processi infiammatori e delle neoplasie. *Lezioni di citologia diagnostica veterinaria.* 1998.

Bibbo Marluce e Wilbur David. *Comprehensive Cytopathology.* Philadelphia: Saunders, 2014.

Brachelente C., Affolter V.K., Fondati A., Porcellato I., Sforna M., Lepri E., Mechelli L., Bongiovanni L. CD3 and CD20 Coexpression in a Case of Canine Cutaneous Epitheliotropic T-Cell Lymphoma (Mycosis Fungoides). *Veterinary Pathology.* 2016;53(3):563-566.

Burton Andrew G. *Clinical Atlas of Small Animal Cytology.* Hoboken: Wiley Blackwell, 2018.

Cangul I.T., Wijnen M., Van Garderen E., Van Den Ingh T.S. Clinico-pathological aspects of canine cutaneous and mucocutaneous plasmacytomas. *Journal of veterinary medicine. A, Physiology, pathology, clinical medicine.* 2002;49(6):307-312.

Chalita M.C., Matera J.M., Alves M.T., Longatto Filho A. Nonaspiration fine needle cytology and its histologic correlation in canine skin and soft tissue tumors. *Analytical and Quantitative Cytology and Histology.* 2001;23(6):395-399.

Choi U.S., Jeong S.M., Kang M.S., Jung I.S., Kim D.Y., Lee C.W. Cutaneous lymphoma in a juvenile dog. *Veterinary Clinical Pathology.* 2004;33(1):47-49.

Constantino-Casas F., Mayhew D., Hoather T.M., Dobson J.M. The clinical presentation and histopathologic-immunohistochemical classification of histiocytic sarcomas in the Flat Coated Retriever. *Veterinary Pathology.* 2011;48(3):764-771.

Cowell Rick L. e Valenciano Amy C. *Hematology of the dog and cat.* St. Louis: Elsevier, 2014.

Das Utpal e Das Arup Kumar. Review of Canine Transmissible Venereal Sarcoma. *Veterinary Research Communications.* 2000;24(8):545-556.

Daskalopoulou D., Gourgiotou K., Thodou E., Vaida S., Markidou S. Rapid cytological diagnosis of primary skin tumours and tumour-like conditions. *Acta Dermato Venereologica.* 1997;77(4):292-295.

De Lorenzi Davide. Principi interpretativi in citologia oncologica. *Quaderni di dermatologia.* 2002;1:7-15.

Dellmann Horst D. e Eurell Jo A. *Istologia e anatomia microscopica veterinaria.* Milano: Casa Editrice Ambrosiana, 2005.

DeMay Richard Mac. *The Art & Science of Cytopathology.* Chicago: American Society of Clinical Pathology, 2012. Vol. 2 "Superficial aspiration cytology".

Dey P., Mallik M.K., Gupta S.K., Vasishta R.K. Role of fine needle aspiration cytology in the diagnosis of soft tissue tumours and tumour-like lesions. *Cytopathology.* 2004;15(1):32-37.

Duncan J.R., Prasse K.W. Cytology of Canine Cutaneous Round Cell Tumors. Mast cell tumor, histiocytoma, lymphosarcoma and transmissible venereal tumor. *Veterinary Pathology.* 1979;16(6):673-679.

Dunn John. *Manual of diagnostic cytology of the dog and cat.* Chichester: Wiley Blackwell, 2014.

Fournel-Fleury Corinne, Magnol Jean-Pierre e Guelfi Jean-François. *Color atlas of cancer cytology of the dog and cat.* Paris: PMCAC, 1994.

Gaitero L., Anor S., Fondevila D., Pumarola M. Canine cutaneous spindle cell tumours with features of peripheral nerve sheath tumours: a histopathological and immunohistochemical study. *Journal of comparative pathology.* 2008;139(1):16-23.

Ghisleni G., Roccabianca P., Ceruti R., Stefanello D., Bertazzolo W., Bonfanti U., Caniatti M. Correlation between fine-needle aspiration cytology and histopathology in the evaluation of cutaneous and subcutaneous masses from dogs and cats. *Veterinary Clinical Pathology.* 2006;35(1):24-30.

Goldschmidt Michael H., Dunstan R.W., Stannard A.A. *Histological Classification of Epithelial and Melanocytic Tumors of the Skin of Animals (WHO International Classification of Tumors of Domestic Animals).* Washington D.C.: Armed Forces Institute of Pathology, 1998. Vol. 3.

Goldschmidt Michael H. e Shofer Frances S. *Skin tumors of the dog and cat.* Oxford: Pergamon Press, 1992.

Gross Thelma Lee, Ihrke Peter J., Walder Emily J., Affolter Verena K. *Skin Diseases of the Dog and Cat: Clinical and Histopathologic Diagnosis.* Oxford: Blackwell Science Ltd, 2005.

Guaguère Eric e Prélaud Pascal. *Guida pratica di dermatologia canina.* Paris: Kalianxis, 2006-2007.

Hargis A.M., Ihrke P.J., Spangler W.L., Stannard A.A. A retrospective clinicopathologic study of 212 dogs with cutaneous hemangiomas and hemangiosarcomas. *Veterinary Pathology.* 1992;29(4):316-328.

Hendrick M.J., Mahaffrey E.A., Moore F.M., Vos J.H., Walder E.J. *Histological Classification of Mesenchymal Tumors of Skin and Soft Tissues of Domestic Animals.(WHO International Classification of Tumors of Domestic Animals)* Washington D.C.: Armed Forces Institute of Pathology, 1998. Vol. 2.

Jörundsson Einar, Lumsden John H., e Jacobs Robert M. Rapid Staining Techniques in Cytopathology: A Review and Comparison of Modified Protocols for Hematoxylin and Eosin, Papanicolaou and Romanowsky Stains. *Veterinary Clinical Pathology.* 1999;28(3):100-108

Juopperi T.A., Cesta M., Tomlinson L., Grindem C.B. Extensive cutaneous metastases in a dog with duodenal adenocarcinoma. *Veterinary Clinical Pathology.* 2003;32(2):88-91.

Klopfleisch Robert. *Veterinary Oncology: A Short Textbook.* Switzerland: Springer International Publishing, 2016.

Layfield L. J. e Glasgow B. J. Aspiration biopsy cytology of primary cutaneous tumors. *Acta Cytologica.* 1993;37(5):679-688.

Maina Elisa, Colombo Silvia e Stefanello Damiano. Multiple cutaneous histiocytomas treated with lomustine in a dog. *Veterinary Dermatology.* 2014;25(6):559-562.

Marcato Paolo Stefano. *Patologia sistematica veterinaria.* Milano: Edagricole - Edizioni Agricole di New Business Media srl, 2015. Vol. I.

Marchal T., Chabanne L., Kaplanski C., Rigal D., Magnol J.P. Immunophenotype of the canine transmissible venereal tumour. *Veterinary Immunology and Immunopathology.* 1997;57(1-2):1-11.

Marconato Laura e Del Piero Fabio. *Oncologia medica dei piccoli animali.* Milano: Poletto Editore SRL, 2005.

Marcos R., Santos M., Marrinhas C., Rocha E. Cutaneous transmissible venereal tumor without genital involvement in a prepubertal female dog. *Veterinary Clinical Pathology.* 2006;35(1):106-109.

Masserdotti C., Bonfanti U., De Lorenzi D., Ottolini N. Use of Oil Red O stain in the cytologic diagnosis of canine liposarcoma. *Veterinary Clinical Pathology.* 2006;35(1):37-41.

Masserdotti Carlo. Esame citologico dei tumori follicolari. *Quaderni di dermatologia.* 1998;2:21-24.

Moore P.F. A review of histiocytic diseases of dogs and cats. *Veterinary Pathology.* 2014;51(1):167-184.

Moore P.F., Rosin A. Malignant histiocytosis of Bernese mountain dogs. *Veterinary Pathology.* 1986;23(1):1-10.

Moore P.F., Olivry T. e Naydan D. Canine cutaneous epitheliotropic lymphoma (mycosis fungoides) is a proliferative disorder of CD8+ T cells. *The American Journal of Pathology.* 1994;144(2):421-429.

Mozos E., Méndez A., Gómez-Villamandos J.C., Martín De Las Mulas J., Pérez J. Immunohistochemical characterization of canine transmissible venereal tumor. *Veterinary Pathology.* 1996;33(3)-257-263.

Mukaratirwa S. e Gruys E. Canine transmissible venereal tumour: cytogenetic origin, immunophenotype, and immunobiology. A review. *The veterinary quarterly.* 2003;25(3):101-111.

North Susan e Banks Tania. *Small Animal Oncology: an introduction.* Saunders Ltd, 2009.

Pedraza Francisco, Grandi Fabrizio e Rocha Noeme S. The need for cytologic/histologic correlation studies to establish a cytologic grading system for canine mast cell tumors in veterinary medicine. *Veterinary Clinical Pathology.* 2011;40(3):280-281.

Perman Victor, Alsaker Richard D. e Riis Ronald C. *Cytology of the dog and cat.* South Bend: American Animal Hospital Association, 1979.

Petterino C., Guazzi P., Ferro S., Castagnaro M. Bronchogenic adenocarcinoma in a cat: an unusual case of metastasis to the skin. *Veterinary Clinical Pathology.* 2005;34(4):401-404.

Platz S.J., Breuer W., Pfleghaar S., Minkus G., Hermanns W. Prognostic value of histopathological grading in canine extramedullary plasmacytomas. *Veterinary Pathology.* 1999;36(1):23-27.

Poli Alessandro e Ciorba Alessandro. *Citologia del cane e del gatto.* Milano: Poletto Editore, 2007.

Radostin Simeonov. The accuracy of fine-needle aspiration cytology in the diagnosis of canine skin and subcutaneous masses. *Comparative Clinical Pathology.* 2010;21(2):143-147.

Raskin Rose E. e Meyer Denny J. *Canine and feline cytology: a color atlas and interpretation guide.* St. Louis: Elsevier, 2016.

Ross J.T., Scavelli T.D., Matthiesen D.T., Patnaik A.K. Adenocarcinoma of the apocrine glands of the anal sac in dogs: a review of 32 cases. *The Journal of the American Animal Hospital Association.* 1991;27(3):349-355.

Scarpa Filippo, Sabattini Silvia e Bettini Giuliano. Cytological grading of canine cutaneous mast cell tumours. *Veterinary and Comparative Oncology.* 2014;14(3):245-251.

Sharkey Leslie C., Dial Sharon M. e Matz Michael E. Maximizing the Diagnostic Value of Cytology in Small Animal Practice. *Veterinary Clinics Small Animal Practice.* 2007;37(2):351-372.

Stefanello D., Avallone G., Ferrari R., Roccabianca P., Boracchi P. Canine cutaneous perivascular wall tumors at first presentation: clinical behavior and prognostic factors in 55 cases. *Journal of Veterinary Internal Medicine.* 2011;26(6):1398-1405.

Thompson J.J., Pearl D.L., Yager J.A., Best S.J., Coomber B.L., Foster R.A. Canine subcutaneous mast cell tumor: characterization and prognostic indices. *Veterinary Pathology.* 2011;48(1):156-68.

Turinelli Vanessa. La citologia nell'ambulatorio veterinario. [Online] Febbraio 2016.

Waters C.B., Morrison W.B., DeNicola D.B., Widmer W.R., White M.R. Giant cell variant of malignant fibrous histiocytoma in dogs: 10 cases (1986-1993). *Journal of the American Veterinary Medical Association.* 1994;205(10):1420-1424.

Wilkerson Melinda J., Chard-Bergstrom C., Andrews G., Chun R. Subcutaneous Mass Aspirate from a Dog. *Veterinary Clinical Pathology.* 2002;31(2):65-68.

Woyke S., Olszewski W. e Eichelkraut A. Pilomatrixoma: a pitfall in the aspiration cytology of skin tumors. *Acta Cytologica.* 1982;26(2):189-194.

Yager J.A. e Wilcock B.P. *Color atlas and text of surgical pathology of the dog and cat.* London: Wolfe Publishing Ltd, 1994.

Zaugg N., Nespeca G., Hauser B., Ackermann M., Favrot C. Detection of novel papillomaviruses in canine mucosal, cutaneous and in situ squamous cell carcinomas. *Veterinary Dermatology.* 2005;16(5):290-298.