UNIVERSITÀ DI PARMA

DIPARTIMENTO DI SCIENZE MEDICO-VETERINARIE

Corso di Laurea Magistrale a ciclo unico in Medicina Veterinaria

---

MINIMALLY INVASIVE TRANS-CATHETER PROCEDURES IN VETERINARY CARDIOLOGY: APPLICATIONS AND TREATMENT FOR MAIN CONGENITAL ABNORMALITIES IN DOGS

PROCEDURE MINI-INVASIVE TRANS-CATETERE IN CARDIOLOGIA VETERINARIA: APPLICAZIONI E TRATTAMENTO DELLE PRINCIPALI ANOMALIE CARDIACHE CONGENITE NEI CANI

***Relatore*: Chiar.ma Prof.ssa Serena CROSARA**

Laureanda:

Francesca BACCOLO

ANNO ACCADEMICO 2018-2019

INDICE

ABSTRACT.....*1*
RIASSUNTO.....*2*
1 CATETERIZZAZIONE CARDIACA.....*3*
1.1 Definizione.....3
1.2 Storia.....3
1.3 Indicazioni e controindicazioni.....5
2 PROCEDURA DELL'INTERVENTO.....*8*
2.1 Attrezzatura e strumentario.....8
2.1.1 Cateteri.....8
2.1.2 Apparecchiatura di supporto.....19
2.2 Preparazione ed anestesia.....20
2.3 Tecniche di esecuzione.....26
2.3.1 Cateterismo percutaneo.....26
2.3.2 Esposizione vascolare diretta (con taglio chirurgico).....29
2.4 Cateterizzazione del cuore destro.....30
2.5 Cateterizzazione del cuore sinistro.....32
3 COMPLICAZIONI.....*34*
4 RECUPERO E POST-INTERVENTO.....*37*
5 STUDI E APPLICAZIONI DELLA CATETERIZZAZIONE.....*38*
5.1 Studi emodinamici: misurazione delle pressioni intracardiache e calcolo della portata 38
5.2 Studi elettrofisiologici: tecnica e applicazioni.....48
5.3 Angiocardiografia con iniezione di un mezzo di contrasto: metodica e applicazioni ..57
6 CHIRURGIA INTERVENTISTICA.....*61*
6.1 Dotto arterioso pervio (PDA).....61
6.2 Stenosi polmonare (SP).....74
6.3 Stenosi aortica e subaortica (SSA).....87
6.4 Difetto del setto interatriale (DIA).....91
6.5 Difetto del setto interventricolare (DIV).....98
6.6 Cor triatriatum.....103
CONCLUSIONI.....107
BIBLIOGRAFIA.....109

ABSTRACT

Cardiac catheterization is a procedure that involves the insertion of catheters through the periferic arteries or veins to the heart. This minimally invasive procedure has diagnostic and therapeutic purpose; it is relatively new in veterinary medicine and has rapidly evolved over the past thirty years. This thesis discusses the history of cardiac catheterization, the indications and contraindications, the needed equipment, the different procedures, and the possible complications. The main applications of cardiac catheterization are processed: the evaluation of intracardiac pressures, the evaluation of cardiac output, angiographic studies to diagnose congenital cardiovascular defects, electrophysiological studies and treatment of congenital heart defects. In particular, the minimally invasive interventional techniques described so far in veterinary literature are the closure of the patent ductus arteriosus with Coils or ACDO devices, the balloon dilation of the pulmonary and subaortic stenosis, the closure of interatrial and interventricular septal defects and correction of the *cor triatriatum dexter*. However, even if mininvasive procedure represent the "gold standard" for the treatment of certain forms of congenital heart disease, further studies are needed to determine which are the patients suitable for intervention, which is the preferred technique for each patient and the expected results.

RIASSUNTO

Il cateterismo cardiaco è una procedura che prevede l'inserimento di cateteri attraverso arterie o vene periferiche fino al cuore. Questa procedura mini-invasiva ha scopi diagnostici e terapeutici; è relativamente nuova in medicina veterinaria e si è evoluta rapidamente negli ultimi trent'anni. Questa tesi discute la storia del cateterismo cardiaco, le indicazioni e le controindicazioni, le attrezzature necessarie, le diverse procedure e le possibili complicanze. Vengono trattate le principali applicazioni della cateterizzazione cardiaca: la misurazione delle pressioni intracardiache, valutazione della gittata cardiaca, studi angiografici per diagnosticare difetti cardiovascolari congeniti, studi elettrofisiologici e trattamento dei difetti cardiaci congeniti. In particolare, le tecniche interventistiche mininvasive descritte finora nella letteratura veterinaria sono la chiusura del dotto arterioso pervio con dispositivi Coils o ACDO, la dilatazione con pallone della stenosi polmonare e subaortica, la chiusura di difetti del setto interatriale e interventricolare e la correzione del cor triatriatum dexter. Tuttavia, sebbene la procedura mininvasiva rappresenti il "gold standard" per il trattamento di alcune forme di cardiopatie congenite, sono necessari ulteriori studi per determinare quali siano i pazienti idonei all'intervento, quale sia la tecnica prediletta per ciascun paziente e i risultati attesi.

1 CATETERIZZAZIONE CARDIACA

1.1 Definizione

La cateterizzazione cardiaca è una procedura medica invasiva che prevede l'inserimento di un catetere sottile e flessibile per via venosa o arteriosa in una camera cardiaca o in un vaso sanguigno. Questa tecnica viene eseguita sia a scopo diagnostico che interventistico. Sebbene oggi l'accuratezza dei test non invasivi continuino a migliorare, il cateterismo cardiaco rimane il procedimento gold standard per la valutazione dell'emodinamica, è utile nella misurazione della pressione intracardiaca, ma anche della saturazione di ossigeno e della gittata cardiaca. Sebbene pochi reports discutano le applicazioni cliniche della cateterizzazione cardiaca nel cane e negli altri animali domestici, è disponibile una vasta ricerca scientifica cardiovascolare (Thomas, et al., 1999), (Knight, 1974). Le tecniche impiegate in veterinaria sono simili a quelle utilizzate in medicina umana quindi molte informazioni utili possono essere ricercate nelle dettagliate relazioni di medicina umana (Baim, et al., 2006), (Pepine, et al., 1994), (Grossman, 2014).

1.2 Storia

La cateterizzazione cardiaca negli esseri umani si è sviluppata più di 50 anni fa e da allora si è evoluta attraverso molte fasi (Pepine, et al., 1998). Oggi è una delle procedure invasive più comuni negli Stati Uniti, con oltre 1,5 milioni di cateterismi cardiaci eseguiti ogni anno. Più dell'80% di queste procedure sono effettuate per valutare o diagnosticare malattie cardiache note o sospette. Il primo cateterismo cardiaco riferito è stato eseguito nel 1844 in un cavallo. Claude Bernard inserì un termometro a mercurio nell'arteria carotide dell'animale, facendolo avanzare attraverso la valvola aortica e nel ventricolo sinistro. Arrivò quindi al ventricolo destro con un approccio retrogrado attraverso la vena giugulare. Bernard voleva studiare le differenze di temperatura tra il sangue che ritorna al cuore dai polmoni e il sangue refluo dal resto del corpo (Baim, et al., 2006), (Pepine, et al., 1998). Nel 1929 Werner Forssmann, uno studente di chirurgia a Berlino, eseguì il primo vero cateterismo cardiaco umano su sé stesso. Forssmann introdusse un catetere urologico di 65 cm attraverso una delle vene del suo braccio nell'atrio destro; usò uno specchio e immagini fluoroscopiche come guida. Con il catetere inserito, andò al reparto di radiologia e ne documentò la posizione con una radiografia del torace. *(Fig. 1)* Forssmann continuò

poi a eseguire studi di cateterizzazione per qualche altro anno, con lo scopo principale di trovare un modo per somministrare farmaci direttamente nel cuore (Baim, et al., 2006), (Pepine, et al., 1998).

I traguardi successivi nello sviluppo della cateterizzazione diagnostica e terapeutica riguardano: (Norris, 2000)

- Nel 1930 il passaggio di un catetere nel ventricolo destro per calcolare la gittata cardiaca.
- Nel 1947 il primo inserimento documentato di un catetere nell'arteria polmonare.
- Nel 1953 lo sviluppo di una nuova tecnica di inserzione percutanea (tecnica Seldinger).
- Nel 1953 il primo cateterismo trans-settale.
- Nel 1970 l'immissione di un catetere con punta a palloncino (Swan-Ganz) nel cuore.
- Nel 1977 l'introduzione dell'angioplastica coronarica transluminale percutanea (PTCA).

Negli ultimi anni, le applicazioni terapeutiche di questa procedura sono aumentate e i continui miglioramenti nello strumentario e nella tecnica hanno portato a metodi altamente efficaci per la gestione dei pazienti con malattie cardiache (Knight, 1974), (Ricciuti, 1997).

Oggi la cardiologia interventistica è diventata una delle applicazioni principali della cateterizzazione cardiaca (Baim, et al., 2006) e, anche in medicina veterinaria, si sono sviluppati e sono in continua evoluzione nuovi metodi per il trattamento di difetti congeniti finora non trattati per via mininvasiva (per esempio, i difetti del setto interatriale e interventricolare) (Santilli, et al., 2012).

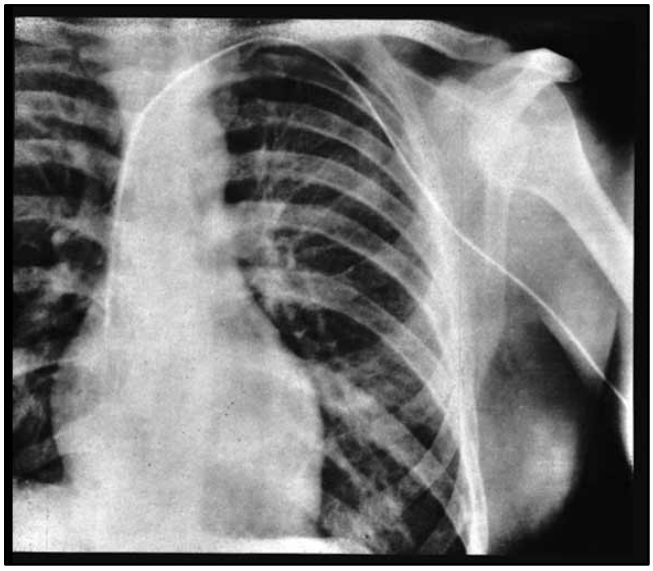

Figura 1 *Immagine radiografica della prima cateterizzazione cardiaca nel 1929. Werner Forssman introdusse un catetere lungo 65 cm attraverso una delle sue vene del braccio fino a che la punta raggiunse l'atrio destro (Klin Wochenschr 1929. Springer-Verlag, Berlin, Germany).*

1.3 Indicazioni e controindicazioni

Indicazioni

La decisione di procedere con una cateterizzazione cardiaca deve essere basata su attente considerazioni che valutino il rapporto tra i potenziali rischi della procedura e l'utilità dei risultati ottenibili.

In alcuni casi la decisione di sottoporre il paziente a questo tipo di intervento è data dal fatto che non sono disponibili metodiche diagnostiche non invasive alternative; mentre in altri casi, nei quali c'è la possibilità di scelta, è compito del medico veterinario valutare quale sia l'opzione più idonea per quel paziente.

In medicina veterinaria deve essere considerato anche il costo della procedura che, richiedendo personale specializzato e anestesia generale, è più elevato rispetto ad altri metodi non invasivi.

In generale, la cateterizzazione cardiaca dovrebbe essere eseguita solo:

- quando i risultati della metodica non invasiva non sono adeguati o sono insufficienti per poter prendere decisioni cliniche;
- qualora non siano disponibili metodiche alternative non invasive;

- se si prevede che i risultati possano modificare la gestione e la terapia della sospetta patologia dell'animale;
- quando può essere valutata meglio la prognosi dell'animale.

Le seguenti indicazioni sono linee guida generali per la cateterizzazione cardiaca in un paziente veterinario: (Knight, 1974), (Grossman, 2014)

- diagnostica: con l'avvento dell'ecocardiografia la necessità del cateterismo cardiaco è sostanzialmente diminuita, ma ci sono alcuni casi in cui si rende necessaria questa tecnica invasiva. In generale, è utilizzata per confermare la presenza o valutare la gravità di una patologia di cui si ha il sospetto ma che con altri dati clinici non può essere chiaramente e adeguatamente determinata (Grossman, 2014). Questa indicazione si applica soprattutto in animali giovani con difetti congeniti complessi o in pazienti in cui i dati ottenuti con ecocardiografia non sono abbastanza sensibili da discriminare tra normale e patologico (es. cardiomiopatia restrittiva).

- valutazione pre-chirurgica: può risultare molto importante ed utile prima di operazioni chirurgiche per difetti cardiaci congeniti. Ad esempio, in animali con la persistenza del dotto arterioso può essere utile la cateterizzazione prima dell'intervento per una più completa caratterizzazione fisiologica e anatomica del disturbo. Questo è particolarmente importante quando si tratta di difetti congeniti in cui la natura e la gravità della lesione sono critiche nel determinarne l'operabilità. In aggiunta, potrebbero essere individuate delle lesioni associate ma clinicamente silenti (come piccoli difetti del setto interatriale o interventricolare) che potrebbero alterare l'approccio chirurgico.

- intervento terapeutico: attualmente è l'indicazione più ampiamente giustificata per la cateterizzazione cardiaca nei pazienti veterinari. Molte malattie congenite non rispondono alla terapia medica e richiedono un intervento chirurgico. Al momento sono diffuse tecniche di trattamento tramite cateterizzazione per alcuni difetti congeniti, come il dotto arterioso pervio e la stenosi polmonare congenita (Martin, 2006), (Martin, et al., 1992), (Thomas, et al., 1999).

Controindicazioni

Con gli attuali protocolli anestesiologici e con le moderne tecniche di monitoraggio i rischi legati agli interventi di chirurgia mininvasiva sono minimi. Tuttavia bisogna conoscere alcune controindicazioni per cercare di prevenire lo sviluppo di complicanze: (Baim, et al., 2006), (Grossman, 2014)

- Animali con severe reazioni avverse all'anestesia o con reazioni di intolleranza ai mezzi di contrasto devono essere trattati con attenzione.
- Le anomalie metaboliche, le patologie polmonari, l'insufficienza renale acuta o cronica, le condizioni infettive, i disordini della coagulazione e l'anemia devono essere trattate e stabilizzate prima dell'intervento.
- Le patologie cardiache scompensate devono essere stabilizzate prima di procedere con la cateterizzazione.
- Le aritmie ventricolari incontrollate possono aumentare durante la cateterizzazione con l'instaurarsi di aritmie potenzialmente letali.

2 PROCEDURA DELL'INTERVENTO

2.1 Attrezzatura e strumentario

2.1.1 Cateteri

Sono stati progettati molti tipi di cateteri diversi per scopi specifici. Il catetere selezionato dipende dal tipo di studio pianificato, dall'esperienza dell'operatore e dalle preferenze personali (Kittleson, et al., 1998).

Dovrebbero comunque essere sempre disponibili cateteri di varie lunghezze, diametri e morfologie.

Ogni catetere cardiaco è costituito da 3 parti principali che sono il raccordo, il corpo e la punta. *(Fig.2)*

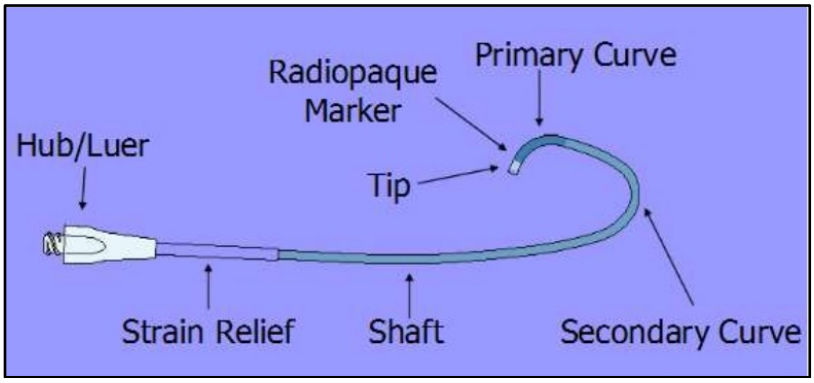

Figura 2 *Diverse parti che costituiscono un catetere: raccordo (hub/luer), corpo (shaft), punta (tip) (www.medicalexpo.it/prod/cordis/product).*

Per la misurazione dei cateteri si utilizza la scala di French. *(Fig.3)*

Quelli più utilizzati per piccoli animali di solito vanno da 4 a 8 French di diametro esterno e da 50 a 150 cm di lunghezza (Thomas, et al., 1999) (Knight, 1974).

In generale, il catetere da preferire è quello più grande possibile che possa essere facilmente introdotto attraverso i vasi periferici e manovrato in tutte le posizioni desiderate (Knight, 1974).



Figura 3 *La scala di French (French catheter scale) è un sistema di misura comunemente utilizzato per misurare la dimensione (diametro esterno) di un catetere. Il diametro in millimetri può essere determinato dividendo per 3 la dimensione in French: D(mm)=Fr/3 (Creganna medical devices).*

Il catetere ideale dovrebbe essere: (Kittleson, et al., 1998)

- radiopaco per una facile visualizzazione fluoroscopica;
- relativamente non trombogenico;
- abbastanza flessibile da piegarsi senza attorcigliarsi;
- atraumatico per ridurre il rischio di perforazione;
- abbastanza rigido in modo che la punta possa essere facilmente controllata mediante manipolazione della parte prossimale del catetere;
- liscio per ridurre al minimo l'attrito superficiale;
- con punta non troppo acuta, morbida e flessibile cosi da non provocare traumatismi;
- con fulcro in metallo o plastica, più largo del catetere.

MATERIALI PIÙ COMUNEMENTE UTILIZZATI PER I CATETERI:

I materiali di cui sono costituiti i cateteri hanno caratteristiche diverse per quanto riguarda la capacità di flettersi senza spezzarsi (flessibilità), la resistenza generata durante il passaggio nel vaso (attrito), la tendenza a provocare eventi trombotici ricorrenti (trombogenicità), la capacità di recuperare, in seguito ad una modifica, la forma di fabbricazione originale (memoria) e la caratteristica di solubilità in acqua (idrofilia).
(Tabella 1)

A. POLIVINILCLORIDE (PVC):
   - Più morbido e flessibile rispetto agli altri materiali
   - Alto coefficiente di attrito che genera spasmo venoso
   - Elevata trombogenicità
   - Scarsa memoria
   - Idrofilo
   - Farmaci assorbiti: Nitroglicerina, Insulina, Diazepam, Tiopentone

B. POLIURETANO (PUR):
   - Memoria eccellente
   - Più morbido del polietilene o del teflon
   - Abbastanza trombogenico
   - Rimodellabile se immerso in acqua bollente

C. POLIETILENE (PE):
   - Rigidità media tra poliuretano e teflon
   - Più trombogenico del PVC, del PUR e dei cateteri in silicone
   - Il filo intrecciato in acciaio inossidabile al suo interno migliora il controllo nella torsione e aumenta la pressione necessaria per romperlo

D. FLUOROPOLIMERI (TEFLON):
   - Più rigido degli altri materiali

- Scarsa memoria
- Basso coefficiente di attrito

E. <u>DACRON:</u>

- Molto maneggevole e flessibile
- Rivestito in poliuretano che riduce il trauma a livello vascolare
- Nucleo di nylon che aumenta la pressione necessaria per romperlo
- Nylon: grande resistenza meccanica e fisica, coefficiente di attrito ridotto

Tabella 1 *In tabella sono evidenziate le diverse caratteristiche dei cateteri in base al materiale di cui sono costituiti (Cradiologyupdateinclinics.com-Cardiac catheters).*

CARATTERISTICHE	PVC	PUR	PE	TEFLON	DACRON
Flessibilità	+1	+2	+3	+4	+3
Coefficiente di attrito	2.0	1.35	0.21	0.04	0.19
Memoria	discreta	eccellente	eccellente	buona	buona
Idrofilia (% assorbimento in 24 ore)	0.75	0.9	0.015	0	0

CATETERI COMUNEMENTE UTILIZZATI PER LA CATETERIZZAZIONE CARDIACA:

A. COURNAND CATHETER

È stato progettato da Andre Cournand nel 1939. È un catetere flessibile radio-opaco in dacron con rivestimento esterno in poliuretano. Presenta un foro terminale in punta, una curva distale molto graduale e punta affusolata (Kittleson, et al., 1998).*(Fig. 4)* È un catetere cardiaco utilizzato per diversi scopi come la misurazione della pressione nel ventricolo sinistro e in aorta e il prelievo di sangue. Dimensioni: da 5 a 8 French di diametro. Lunghezza massima: 100 e 125 cm. (Kittleson, et al., 1998)



Figura 4 *Cournand catheter (https://johnsonfrancis.org/professional/cournand-catheter)*

B. LEHMAN CATHETER

È una variante a parete sottile del *Cournand*. Presenta una curva distale più corta, diametro interno maggiore e rigidità ridotta. È un catetere utilizzato per la misurazione della pressione, soprattutto in aorta e nel ventricolo sinistro, le registrazioni della pressione di ritorno, e per l'angiografia del ventricolo sinistro. Dimensioni: da 4 a 9 Fr. Lunghezza 50,80,100 e 125 cm. (Kittleson, et al., 1998)

C. GOODALE-LUBIN CATHETER

È un catetere flessibile in dacron rivestito con poliuretano. Presenta due fori laterali opposti in prossimità della punta forata. Viene utilizzato principalmente per la misurazione della pressione cardiaca nel ventricolo sinistro e in aorta e per campionamento di sangue. Dimensioni: da 4 a 8 Fr. Lunghezza: 80,100 e 125 cm. (Kittleson, et al., 1998)

D. NIH CATHETER

È un catetere rigido senza foro terminale ma con soli fori laterali, curva lieve e punta smussata. Permette un'eccellente miscelazione del contrasto.

- versione USCI in dacron intrecciato con anima in nylon, 6 fori laterali per iniezione ad alte portate
- versione COOK in polietilene con anima in acciaio inossidabile, da 4 a 6 fori laterali

Utilizzato per la visualizzazione e l'angiografia di ventricolo sinistro, aorta, arteria polmonare e grosse vene, e per la misurazione della pressione. Dimensioni: USCI: da 5 a 8 Fr. Lunghezza 50, 80,100, 125 cm. COOK: 6.5,7.3 e 8.2 Fr. Lunghezza 100 cm. (Kittleson, et al., 1998)

E. PIGTAIL CATHETER

È stato progettato da Judkins. È un catetere semirigido in dacron rivestito con poliuretano o polietilene. Ha un foro terminale in punta e da 4 a 12 fori laterali nel tratto che precede gli ultimi 5 cm dove è arrotolato. *(Fig. 5)* È il più utilizzato per l'angiografia e per la misurazione della pressione del ventricolo sinistro, aortografia, angiografia polmonare e per la misurazione della pressione nel ventricolo sinistro. Dimensioni: 6.5,7.3 e 8.2 French. Lunghezza 65,80,100 e 110 cm. Fori laterali: 4,6,8 o 12. (Fox, et al., 1999)

- Vantaggi: meno traumatico, minor rischio di sviluppo di aritmie, maggior controllo del catetere, minor rischio di iniezione intramiocardica e perforazione cardiaca.

- Svantaggi: maggior trombogenicità.

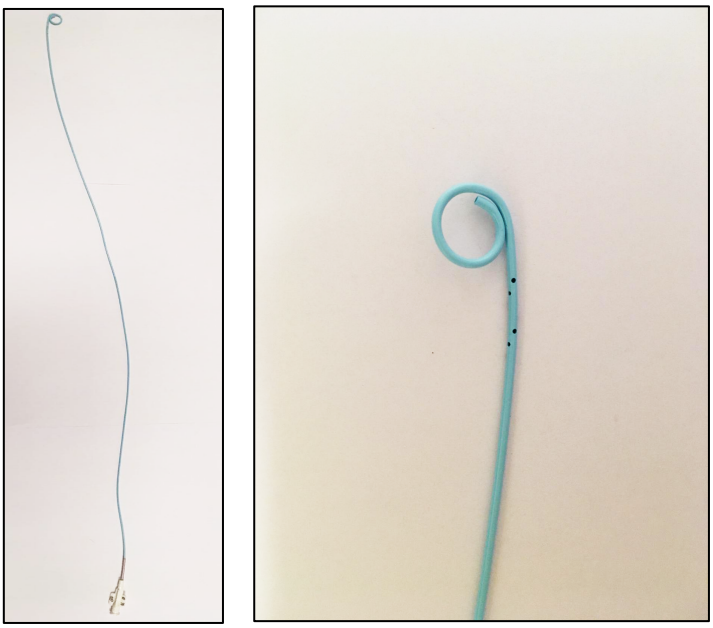

Figura 5 *Pigtail catheter (gentile concessione Dott. Claudio Bussadori, Clinica Veterinaria Gran Sasso, Milano)*

F. SCHOOMAKER MULTIPORPOSE CATHETER

È stato progettato da Dr.Fred W. Schoomaker. È un catetere in poliuretano con un filo intrecciato interno. (*Fig.6*)

Ne esistono di diversi tipi:

- A-1 MP: una bacchetta da hockey con un foro sulla punta
- A-2 MP: fori ai 2 lati, e un foro finale in punta
- B-1 MP: curva a 90 gradi graduale con un solo foro finale
- B-2 MP: curva a 90 gradi graduale con 2 fori laterali e un foro finale

È utilizzato per l'angiografia coronarica e la cateterizzazione del ventricolo sinistro, per trattare patologie come PDA. Dimensione: 7 e 8 French. Lunghezza 100 cm. (Kittleson, et al., 1998)

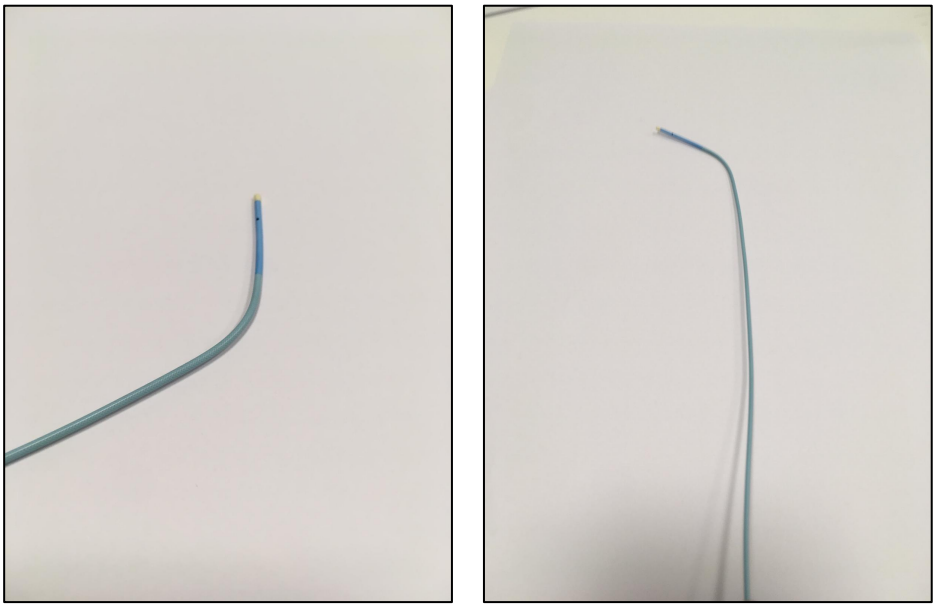

Figura 6 *Schoomaker multiporpose catheter (gentile concessione Dott. Claudio Bussadori, Clinica Veterinaria Gran Sasso, Milano)*

G. SWAN-GANZ CATHETER

È un catetere flessibile in poliuretano. Viene utilizzato principalmente per misurare la pressione di incuneamento capillare polmonare, per la cateterizzazione del cuore destro e dell'arteria polmonare e per la misurazione con termodiluizione della portata cardiaca. (Kittleson, et al., 1998)

È composto da 5 vie: *(Fig.7)*

1. **Via distale** che si apre alla punta del cratere;
2. **Via prossimale** che si apre a circa 15-30 cm dalla punta e si posiziona nell'atrio destro;
3. **Via connessa ad un palloncino** che si trova in prossimità della punta del catetere;

4-5. **Due vie elettroniche**. Una connessa ad un termistore che consente di rilevare la temperatura del sangue nell'arteria polmonare e l'altra connessa ad una resistenza che determina l'output cardiaco tramite un indicatore di diluizione di temperatura.

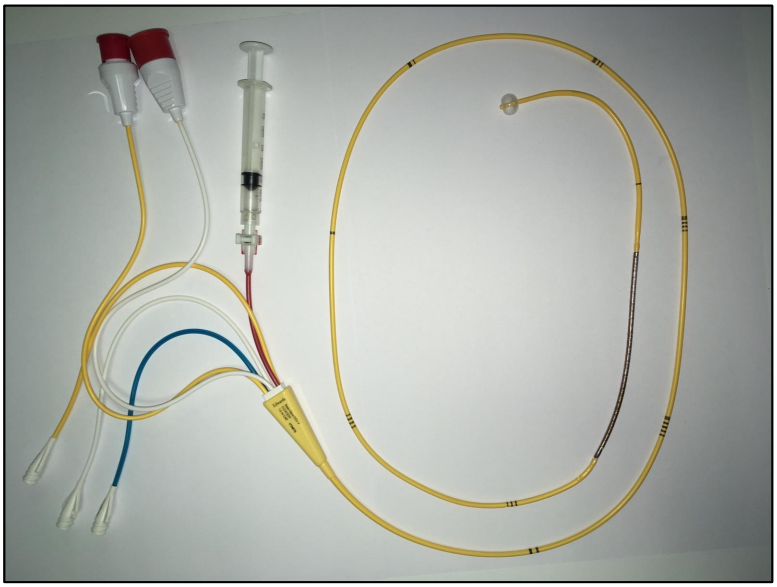

Figura 7 *Swan-Ganz catheter (gentile concessione Dott. Claudio Bussadori, Clinica Veterinaria Gran Sasso, Milano)*

H. BALLOON-WEDGE PRESSURE CATHETER

È un catetere flessibile con un solo foro terminale. Sulla punta presenta un palloncino gonfiabile. È realizzato con tubi polimerici radiopachi con due lumi nel corpo principale del catetere. Il lume di gonfiaggio che si apre nel palloncino in lattice. Il lume di iniezione termina all'estremità del catetere distalmente al palloncino.
Sul corpo del catetere, ogni 10 cm, ci sono dei segni che indicano in modo chiaro all'operatore di quanto è avanzato il catetere.
È progettato in modo da fornire un maggior controllo durante la torsione. Il flusso di sangue trasporta il palloncino gonfiato nell'arteria polmonare e permette il fissaggio a questo livello e i segni confermano la profondità di inserimento (*Fig. 8*). Viene utilizzato per la misurazione della pressione di incuneamento capillare polmonare, in arteria polmonare, nel cuore destro e per il prelievo di sangue. Dimensioni: 4, 5, 6, 7 e 8 Fr. Lunghezza da 60, 90 e 110 cm. (Kittleson, et al., 1998)

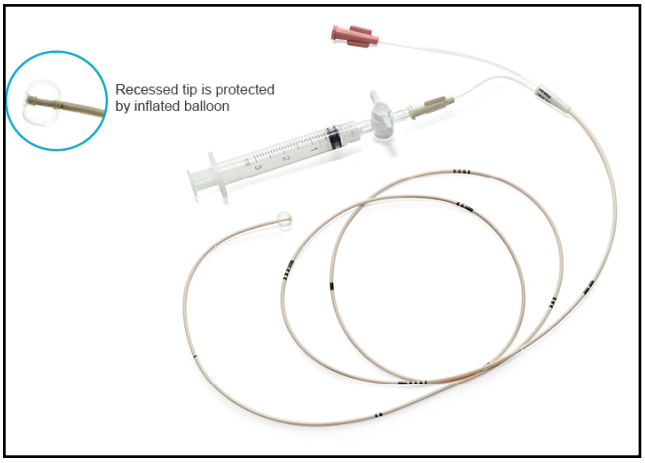

Figura 8 *Balloon-wedge pressure catheter (https://www.teleflex.com/usa/product-areas/interventional/cardiac-diagnostics/arrow-balloon-wedge-pressure-catheters/)*

I. BERMAN CATHETER

Il catetere angiografico *Berman* è flessibile e non ha il foro finale in punta ma ha tanti fori laterali. Sulla punta ha un palloncino che può essere gonfiato. L'iniezione di contrasto dai fori laterali permette un'ottima distribuzione di questo e riduce al minimo il rischio di scatenare aritmie o di iniettare il contrasto nel miocardio *(Fig.9)*. Viene utilizzato principalmente per l'angiografia del ventricolo destro e dell'arteria polmonare. Dimensioni: 4, 5, 6, 7 e 8 French. Lunghezza 50-110 cm. (Kittleson, et al., 1998)

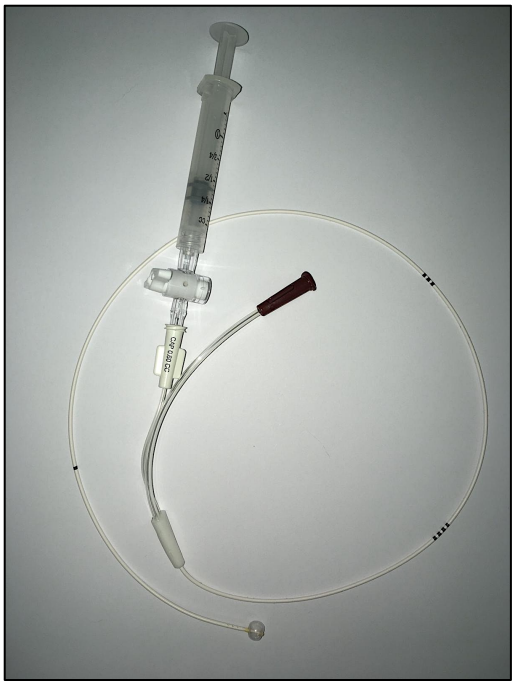

Figura 9 *Berman catheter (gentile concessione Dott. Claudio Bussadori, Clinica Veterinaria Gran Sasso, Milano)*

Due tipi di catetere:

1. *Standard Berman*: indicato per l'angiografia polmonare e le misurazioni della pressione cardiaca destra *(Fig. 10)*
2. *Reverse Berman:* indicato per l'angiografia polmonare con l'occlusione da parte del palloncino *(Fig. 11)*

Figura 10 *Standard Berman catheter (https://www.teleflex.com/usa/product-areas/interventional/cardiac-diagnostics/arrow-berman-angiographic-catheters)*



Figura 11 *Reverse Berman catheter (https://www.teleflex.com/usa/product-areas/interventional/cardiac-diagnostics/arrow-berman-angiographic-catheters)*

2.1.2 Apparecchiatura di supporto

Il cateterismo cardiaco viene eseguito in una sala chirurgica attrezzata con apparecchi per l'anestesia generale (monitoraggio continuo e registrazione dei parametri fisiologici: traccia ECG, onda pressoria e pulsossimetria percutanea), un carrello con farmaci di emergenza, un defibrillatore e un'equipe per la rianimazione cardiopolmonare (CPR).
In sala operatoria devono essere presenti diversi tipi di cateteri, strumenti chirurgici, teli e fili di sutura (Kittleson, et al., 1998) (Baim, et al., 2006). Inoltre, la sala deve essere dotata di un iniettore per il mezzo di contrasto e di un fluoroscopio in quanto l'introduzione e il posizionamento del catetere sono eseguiti con guida fluoroscopica, utilizzando un intensificatore d'immagine per ridurre l'esposizione alle radiazioni. L'immagine viene visualizzata su uno schermo. Il tavolo dell'unità radiografica deve essere regolabile per ottimizzare il posizionamento degli animali; in alternativa, è possibile utilizzare un fluoroscopio di tipo "C-arm" che permette di ottenere più piani di immagini senza dover riposizionare il paziente. *(Fig.12)* Altri studi, come il calcolo della portata cardiaca tramite ossimetria o termodiluizione, richiedono apparecchiature specifiche.

Figura 12 *Fluoroscopio C-arm (http://img.medicalexpo.it/images_me/photo-m2/70733-9331543.jpg.)*

2.2 Preparazione ed anestesia

Solitamente la cateterizzazione cardiaca è eseguita in anestesia generale, ad eccezione di alcune procedure come la biopsia endomiocardica e la cateterizzazione Swan-Ganz che possono essere svolte con una leggera sedazione o con la sola contenzione fisica del paziente (Kittleson, et al., 1998). La presenza di una patologia cardiaca in un paziente che dovrà essere sottoposto ad un'anestesia generale detta la necessità di eseguire un *workup* preoperatorio attento. È molto importante, come punto di partenza, raccogliere un'anamnesi dettagliata. È necessario stabilire il tasso di progressione della malattia e il grado di compromissione sistemica, metabolica e cardiovascolare. L'esame fisico può aiutare a giudicare la funzionalità miocardica e l'output cardiaco valutando colore delle mucose apparenti, tempo di riempimento capillare e polso venoso; mucose pallide, tempo di riempimento capillare prolungato e polso irregolare possono indicare disfunzioni cardiache. L'auscultazione è utile per rilevare la presenza di eventuali soffi, aritmie, rantoli o aumento dei rumori broncovescicolari. Gli esami collaterali minimi per qualsiasi animale con una patologia cardiaca prima dell'anestesia deve comprendere un esame emocromocitometrico, un profilo biochimico, un elettrocardiogramma e una radiografia toracica. Lo step successivo è quello di affrontare gli aspetti del disturbo cardiaco che potrebbero influire negativamente sull'anestesia. Il paziente dovrebbe essere stabilizzato

prima dell'episodio anestetico, tenendo in considerazione la terapia farmacologica corrente e le potenziali interazioni tra questi farmaci e gli agenti anestetici (Eger, 1974). I farmaci anestetici possono influenzare direttamente l'attività miocardica, meccanica o elettrica del cuore oppure potrebbero influenzare indirettamente la funzione cardiaca attraverso la loro azione sul sistema nervoso o vascolare. *(tabelle 2 e 3)*

Tabella 2 *Effetti clinici dei comuni farmaci preanestetici (Textbook of Canine and Feline Cardiology, Principles and Clinical Practice, 2nd Edition).*

FARMACI	FREQUENZA E RITMO	CONTRATTILITÀ	PRESSIONE SANGUIGNA	CONSUMO O2 DEL MIOCARDIO	OUTPUT CARDIACO
Anticolinergici	Blocchi AV transitori; tachicardia sinusale	Leggermente aumentata	Nessun cambiamento	Aumentato	Aumentato
Fenotiazine	Tachicardia riflessa; antiaritmico	Diminuita	Diminuita	Aumentato	Aumentato
Benzodiazepine	Nessun cambiamento	Nessun cambiamento	Nessun cambiamento	Diminuito	Nessun cambiamento
Xilazina	Bradicardia; blocchi AV 1° e 2°; aritmogeno	Diminuita	Inizialmente aumentata, poi diminuita	Diminuito	Diminuito
Ketamina	Tachicardia sinusale	Aumentata	Aumentata	Aumentato	Aumentato
Morfina	Bradicardia; blocchi AV 1° e 2°	Nessun cambiamento	Diminuita (istamina)	Nessun cambiamento	Diminuito (bradicardia)
Ossimorfone	Bradicardia; blocchi AV 1° e 2°	Nessun cambiamento	Nessun cambiamento	Nessun cambiamento	Diminuito (bradicardia)
Fentanyl	Bradicardia; blocchi AV 1° e 2°	Nessun cambiamento	Nessun cambiamento	Nessun cambiamento	Diminuito (bradicardia)

Tabella 3 *Effetti dei comuni agenti anestetici iniettabili (Textbook of Canine and Feline Cardiology, Principles and Clinical Practice, 2nd Edition).*

FARMACI	FREQUENZA E RITMO	CONTRATTILITÀ	PRESSIONE SANGUIGNA	CONSUMO O2 DEL MIOCARDIO	OUTPUT CARDIACO
Tiobarbiturici	Tachicardia riflessa; ectopia ventricolare	Diminuita	Diminuita	Aumentato	Diminuito
Tiopentale/Lidocaina	Tachicardia riflessa; antiaritmico	Diminuita	Leggermente diminuita	Aumentato	Diminuito
Etomidato	Nessun cambiamento	Nessun cambiamento	Leggermente diminuita	Nessun cambiamento	Nessun cambiamento
Propofol	Variabile	Leggermente diminuita	Diminuita	Diminuito	Leggermente diminuito
Diazepam/Ketamina	Aumentato	Aumentata	Aumentata	Aumentato	Aumentato
Alfaxalone	Aumentato	Leggermente diminuita	Diminuita	Nessun cambiamento	Nessun cambiamento

I pazienti con problemi cardiovascolari sono spesso incapaci di compensare gli effetti degli agenti anestetici. In questi casi, i dosaggi dei farmaci devono essere ridotti alla minima quantità necessaria per ottenere l'effetto desiderato. Sono disponibili molti protocolli anestesiologici per pazienti con patologie cardiovascolari (Bednarsky, 1992), (Evans, 1992). L'approccio migliore è utilizzare un'anestesia bilanciata, cioè utilizzare una combinazione di farmaci con effetti diversi. Questo permette di utilizzare dosi inferiori di ogni farmaco così da minimizzare la depressione cardiovascolare e consentire l'ottenimento di analgesia, miorilassamento e l'ipnosi. La valutazione degli effetti dei farmaci anestetici sulla funzione cardiovascolare dovrebbe focalizzarsi sulla modificazione della frequenza cardiaca e del ritmo (monitoraggio ECG), della pressione sanguigna e dell'output cardiaco (TRC, colore delle mucose e produzione urinaria), e della contrattilità (itto cardiaco) (Fox, et al., 1999).

PREANESTESIA

Molti sedativi ed anestetici riducono l'output cardiaco e la pressione sanguigna. Per minimizzare questi effetti si possono utilizzare anticolinergici (Atropina e Glicopirrolato) in preanestesia. Questi farmaci hanno un effetto antivagale periferico a livello di nodo

senoatriale e riducono il tempo di conduzione atrioventricolare. Aumentando la frequenza cardiaca, possono incrementare secondariamente anche l'output cardiaco e la pressione. Bisogna però fare attenzione all'effetto aritmogenico di questi farmaci che possono causare transitori blocchi atrioventricolari di primo o secondo grado (Miur, 1978). È quindi consigliabile utilizzarli solo se la bradicardia si manifesta durante il periodo dell'anestesia. Il Diazepam, una benzodiazepina, è molto sicuro nei pazienti con patologie cardiache. Esso provoca minimi effetti depressivi sul sistema cardiocircolatorio (lieve cambiamento della frequenza cardiaca, della contrattilità, della pressione sanguigna e dell'output cardiaco), può aumentare il flusso di sangue a livello coronarico e nello stesso tempo diminuire il consumo di ossigeno a livello miocardico. Ha anche un effetto antiaritmico poiché deprime il sistema nervoso simpatico a livello centrale. Inoltre, può essere associato nei protocolli di anestesia bilanciata con la maggior parte degli altri agenti anestetici. Tuttavia, se somministrato in combinazione con alte dosi di Fentanyl, il diazepam potrebbe ridurre il volume di stroke, l'output cardiaco e la pressione sanguigna sistemica (Fox, et al., 1999). I narcotici (Morfina, Butorfanolo, Ossimorfone o Fentanyl) sono molto utili per la premedicazione, l'induzione e il mantenimento dell'anestesia. Il loro effetto emodinamico è minimo e offrono un'ottima analgesia e una buona sedazione. Gli effetti avversi, come l'eccitazione dell'animale o la depressione respiratoria, possono essere antagonizzati con un antagonista narcotico come il Naloxone (Fox, et al., 1999). Gli α2-agonisti sono sconsigliati in pazienti con problemi cardiaci perché determinano disturbi del ritmo, della pressione e della forza di contrazione; causano ipotensione transitoria per l'aumento delle resistenze vascolari, seguita poi da una prolungata ipotensione. Influenzano negativamente la gittata cardiaca per il loro effetto inotropo negativo e bradicardizzante.

INDUZIONE

Possono essere utilizzati diversi farmaci o combinazioni di farmaci: Fentanyl e Droperidolo o Ketamina e Diazepam sono due combinazioni sicure in questi casi; La Ketamina è un ottimo farmaco da usare in pazienti con funzionalità cardiaca compromessa, in particolare nei gatti. Per la sua caratteristica di provocare eccitazione, delirio e convulsioni, deve sempre essere utilizzata in combinazione con un sedativo o un tranquillante. Una combinazione IV di Diazepam e Ketamina è un eccellente agente di induzione in cani e gatti con problemi cardiologici. La Ketamina può esercitare un effetto depressivo del miocardio

nei pazienti con scompenso cardiaco poiché il loro tono simpatico è elevato. È possibile l'utilizzo di Tiobarbiturici, meglio se in associazione con Lidocaina che ne riduce del 50% la dose necessaria, in modo da ridurne l'effetto depressivo dose-dipendente sull'apparato cardiocircolatorio. L'Etomidato è un agente ipnotico intravenoso che può essere utile in questi pazienti poiché non provoca alterazioni emodinamiche e non ha effetti avversi sulla contrattilità. Si può verificare soltanto una leggera riduzione della pressione arteriosa ma il flusso di sangue a livello coronarico non varia (Fox, et al., 1999). Il Propofol per via endovenosa ha un *onset* molto rapido e breve durata in cani e gatti. Gli effetti cardiovascolari sono simili a quelli dei tiobarbituraci e sono correlati alla dose. L'induzione con Propofol riduce significativamente la pressione arteriosa sistemica. Sono state riportate riduzioni dal 20 al 40%. Ciò è principalmente dovuto a una diminuzione della resistenza vascolare. Gli effetti depressivi miocardici diretti sono inferiori a quelli prodotti dai tiobarbiturici. Il Propofol (6,6 mg / kg EV) somministrato in 60 secondi, seguito da anestesia inalatoria con Isoflurano o Sevofluorano, è sicuro ed efficace nei cani sani. Tuttavia, deve essere usato con cautela quando sono presenti alterazioni della funzionalità cardiovascolare, ipotensione o instabilità emodinamica. Depressione respiratoria e apnea sono gravi effetti collaterali, in particolare quando il Propofol viene somministrato per via endovenosa a velocità elevata. L'apnea aumenta in modo dose-dipendente a dosaggi superiori a 14 mg/kg. L'Alfaxalone ha effetti simili al Propofol sul sistema cardiovascolare (Ambros, et al., 2008). Nei cani, induce una diminuzione dose-dipendente della pressione arteriosa del sangue e contemporaneamente un aumento della frequenza cardiaca in modo tale da mantenere la gittata cardiaca (Muir, et al., 2008). Nel gatto provoca una diminuzione dose-dipendente della frequenza cardiaca, della pressione arteriosa e di conseguenza della gittata cardiaca (Muir, et al., 2008).

MANTENIMENTO

Il mantenimento dell'anestesia generale avviene, di solito, per via inalatoria anche se si possono impiegare tecniche di anestesia totalmente intravenosa. Il mantenimento con agenti inalatori è vantaggioso perché sono facili da somministrare ed è possibile cambiare velocemente il piano di anestesia. Questi farmaci sono compatibili con qualsiasi altro agente anestetico e, quindi, se l'analgesia è garantita dall'uso simultaneo di narcotici, una bassa dose di agente inalatorio potrebbe essere molto efficace, anche in animali a rischio

elevato. Tuttavia, tutti gli agenti inalatori causano depressione della funzione miocardica e abbassamento della pressione sanguigna sistemica in modo dose-dipendente. L'Alotano deve essere usato con cautela poiché è aritmogenico e diminuisce l'output cardiaco. Il Metossifluorano diminuisce l'output e abbassa la resistenza periferica totale provocando ipotensione. L'Isofluorano è l'agente inalatorio più sicuro da utilizzare in paziente compromessi in quanto, alle dosi anestetiche, non modifica la funzionalità cardiaca ed è quello con margine tra dose letale e dose anestetica più ampio. Il Sevofluorano ha effetti cardiovascolari simili a quelli dell'isofluorano. Il suo principale vantaggio è la bassissima solubilità, che garantisce induzione e risveglio molto veloci. Ciò consente rapidi cambiamenti nel piano di anestesia in caso di scarsa tolleranza ai farmaci negli animali con cardiopatia scompensata. Il Sevofluorano causa ipotensione ma non è aritmogenico e non causa depressione miocardica alle dosi utilizzate. Il Protossido di Azoto è utile nei pazienti cardiopatici poiché non altera la pressione e, quando utilizzato in combinazione con altri potenti agenti inalatori, riduce la concentrazione necessaria di questi ultimi (Fox, et al., 1999).

MONITORAGGIO

Le apparecchiature di monitoraggio e registrazione devono essere configurate e calibrate e gli strumenti accessori, come cateteri e mezzi di contrasto, devono essere pronti all'uso prima di iniziare qualsiasi procedura anestetica (Kittleson, et al., 1998). Durante la cateterizzazione possono esserci delle complicazioni e il personale specializzato deve essere abbastanza flessibile e preparato a modificare la procedura come necessario. Devono sempre essere disponibili le attrezzature per la ventilazione a pressione positiva e per la somministrazione di ossigeno. È molto importante un attento monitoraggio ECG durante tutto l'intervento.

Il piano di anestesia deve essere mantenuto il più leggero possibile per ridurre gli effetti emodinamici dei farmaci; di solito è sufficiente un'anestesia "superficiale" che prevenga i movimenti del paziente.

La cateterizzazione cardiaca è una procedura chirurgica minore che richiede una tecnica asettica e un ambiente sterile. Tutti i cateteri, gli strumenti chirurgici, i teli e il resto dell'attrezzatura che viene a contatto con il chirurgo o il paziente deve essere sterilizzata (Kittleson, et al., 1998).

2.3 Tecniche di esecuzione

Qualunque sia la procedura preventivata, per la cateterizzazione è previsto il posizionamento di aghi o cateteri nei grossi vasi per il raggiungimento del cuore. Generalmente vengono utilizzati due metodi per ottenere l'accesso vascolare: il cateterismo percutaneo o l'esposizione vascolare diretta con taglio chirurgico (Baim, et al., 2006). In veterinaria è più utilizzata la seconda tecnica perché i pazienti sono in anestesia generale (Kittleson, et al., 1998).

2.3.1 Cateterismo percutaneo

La procedura percutanea senza taglio chirurgico (metodo Seldinger) è veloce, richiede pochi strumenti chirurgici e, in molte situazioni può essere fatta con il paziente sveglio o sedato. È una tecnica molto utilizzata in medicina umana ma si sta diffondendo anche in veterinaria. La tecnica può essere utilizzata sia per l'accesso venoso che arterioso; nel cane e nel gatto principalmente per accedere alla vena giugulare o all'arteria femorale (Henderson, et al., 1985), (Bellucci, et al., 1978). L'area attorno al sito d'accesso deve essere detersa e scrabbata in modo da rimuovere lo sporco superficiale e poi disinfettata con soluzione antisettica. Si localizza il vaso tramite palpazione digitale (di solito la vena giugulare deve essere compressa all'ingresso del torace per poter essere visualizzata) e si applica una soluzione anestetica locale di lidocaina 1% sulla cute e sui tessuti sottocutanei sovrastanti il vaso, a meno che il paziente sia in anestesia generale. Si rendono necessari strumenti specifici per l'introduzione del catetere: un ago di Seldinger, una guida metallica flessibile e un introduttore. Il calibro dell'introduttore è variabile e dipende dalla procedura che deve essere eseguita; solitamente si utilizzano introduttori da 4 a 8 French. *(Fig.13)*



Figura 13 *A sinistra un ago di Seldinger; a destra la guida metallica flessibile e l'introduttore. (gentile concessione Dott. Claudio Bussadori, Clinica Veterinaria Gran Sasso, Milano)*

Inizialmente si inserisce la cannula o l'ago da 18-gauge nel vaso (ago di Seldinger) e poi attraverso questo si introduce il filo guida flessibile. L'ago viene successivamente rimosso, lasciando la guida in posizione. Se si desidera posizionare direttamente un catetere, deve essere utilizzata una guida abbastanza lunga: dall'ingresso nel vaso fino alla punta distale del catetere. La lunghezza della guida varia in base al catetere con cui si svolge la procedura. Si può posizionare un dilatatore per allargare il lume vasale così da poter facilmente infilare il catetere sulla guida metallica. Se si prevede l'utilizzo o il cambio di più cateteri o una manipolazione frequente del catetere è necessario posizionare un introduttore nel vaso, il quale facilita le manovre di introduzione ed estrazione del catetere e grazie ad una membrana evita la fuoriuscita di sangue dal vaso. Per il posizionamento dell'introduttore basta quindi farlo scorrere sulla guida, dove è già stato posizionato il dilatatore della giusta misura.

Dopo ciò il filo guida e il dilatatore vengono rimossi mentre l'introduttore rimane in sede; cateteri possono essere introdotti direttamente nel vaso passando dall'introduttore. Viene poi iniettata una soluzione eparinata per pulire e rimuovere eventuali coaguli. *(Fig.14)*

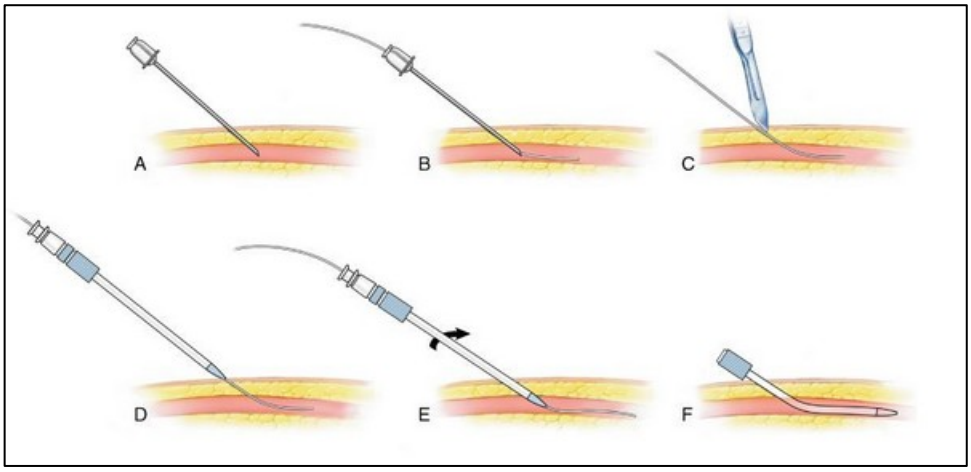

Figura 14 *Metodo Seldinger (percutaneous catheter introduction: the Seldinger technique Thomas J. Conahani, Md).*

Una complicazione comune della tecnica percutanea è la formazione di un ematoma nel sito di introduzione, soprattutto se si tratta di un'arteria. Dopo la rimozione del catetere e dell'introduttore deve essere applicata una pressione digitale diretta (anche per 20-30 minuti se si tratta di un'arteria) e il paziente deve rimanere immobile. Poiché negli animali non è facile ottenere una perfetta immobilizzazione e quindi la giusta compressione, l'uso della tecnica percutanea è di solito limitato all'ingresso venoso periferico per il cateterismo cardiaco destro, mentre l'ingresso arterioso periferico per il cateterismo cardiaco sinistro viene eseguito più spesso con la tecnica dell'esposizione vascolare diretta con taglio chirurgico (Kittleson, et al., 1998).

2.3.2 Esposizione vascolare diretta (con taglio chirurgico)

Il metodo più rapido per ottenere l'accesso vascolare è l'esposizione chirurgica del vaso e l'introduzione del catetere direttamente nel lume tramite una piccola incisione della parete vasale. Il paziente deve essere in anestesia generale. L'approccio di solito è dalla regione del collo per l'accesso alla vena giugulare esterna o alle arterie carotidi (sono i vasi più utilizzati a causa delle loro dimensioni, mobilità e vicinanza al cuore) (Knight, 1974). Possono essere utilizzate anche l'arteria e la vena femorale, ma sono più distanti dal cuore e sono meno mobili di quelle del collo (l'approccio femorale può essere preferito per la cateterizzazione transettale del cuore sinistro, per i cateteri elettrodici per alcuni studi elettrofisiologici e per alcuni studi interventistici). La tecnica di inserimento del catetere è la stessa in entrambi i siti: si tricotomizza la regione cervicale laterale o la regione mediale della coscia e si fa la preparazione chirurgica antisettica della zona, viene effettuata una piccola incisione di 2-3 cm attraverso la pelle e il tessuto sottocutaneo (bisogna porre particolare attenzione a non lacerare la vena quando si solleva la pelle per fare l'incisione) poi si procede la dissezione per via smussa utilizzando forbici e pinze. Nel gatto, bisogna spruzzare lidocaina sul vaso esposto per circa 5 minuti prima di iniziare la manipolazione, in modo da evitare un'eccessiva vasocostrizione (Kittleson, et al., 1998). La vena giugulare esterna, che si trova nel grasso superficiale ventrolaterale alla trachea, può essere isolata facilmente. L'arteria carotide si trova in profondità, lungo la faccia dorsolaterale della trachea, quindi per trovarla è necessario separare per via smussa il tessuto muscolare profondo del collo e la fascia fino a che si raggiunge la trachea con la sua fascia associata. A questo punto è possibile localizzare digitalmente il polso carotideo e agganciare con una pinza emostatica la guaina carotidea ed esteriorizzare l'arteria che deve essere separata dalla vena giugulare interna e dal tronco vagosimpatico in modo che questi tornino nella loro posizione originale. Nell'arto posteriore, l'arteria femorale, la vena e il nervo si uniscono solo cranialmente al muscolo pettineo. Le tre strutture devono essere accuratamente separate e isolate. Dopo l'esposizione di uno di questi vasi vengono fatte due legature, una prossimale e una distale rispetto al punto in cui si intende fare l'incisione. Queste provvedono a garantire l'emostasi durante la venotomia e, una volta introdotto il catetere, il laccio occludente prossimale viene leggermente allentato per permetterne il passaggio del catetere e poi ristretto attorno alla combinazione vaso-catetere. Una volta

che il catetere è nel vaso sanguigno devono essere fatti periodicamente dei flushing con soluzione eparinata (da 1 a 2 UI/ml). (Kittleson, et al., 1998)

2.4 Cateterizzazione del cuore destro

La cateterizzazione del cuore destro può essere eseguita sia attraverso la vena giugulare esterna che attraverso la vena femorale. Tuttavia, è più semplice introdurre il catetere nel ventricolo destro o in arteria polmonare tramite un approccio cervicale (vena giugulare). Il posizionamento del paziente, in decubito destro o sinistro, dipende dalla preferenza del chirurgo (eccezione nei cani con persistenza della vena cava craniale sinistra nei quali l'accesso al ventricolo destro avviene solo tramite la vena giugulare di destra). La cateterizzazione con cateteri semi-rigidi richiede una guida fluoroscopica e notevole abilità; questi cateteri aumentano il rischio di perforazione cardiaca e con la posizione anomala delle camere cardiache e l'ipertrofia del ventricolo destro aumentano ulteriormente le difficoltà (Kittleson, et al., 1998). Questi problemi sono stati in gran parte superati grazie all'utilizzo di "*ballon-tipped flow-directed catheters*" che permettono una rapida e sicura cateterizzazione dell'arteria polmonare con o senza fluoroscopio. Il palloncino in lattice gonfiato sporge dalla punta del catetere e protegge dal danneggiamento o dalla perforazione del miocardio, rendendo più facile guidare il catetere attorno all'apice ventricolare destro e nel tratto di efflusso del ventricolo destro. La maggior parte dei cateteri con punta a palloncino sono costruiti con polivinilcloride morbido che si ammorbidisce ulteriormente a temperatura corporea. I cateteri con palloncino più comunemente utilizzati in medicina veterinaria sono lo *Swan-Ganz*, il *Berman* e il *balloon wedge catheter.* Dalla vena giugulare, il catetere viene diretto verso la vena cava craniale e così introdotto nell'atrio destro. A volte può succedere che il catetere vada ad inserirsi nella vena azigos anziché nell'atrio destro a causa della leggera curvatura che presenta. Mantenendo la punta diretta ventralmente e ruotando leggermente il catetere a livello dello sbocco della vena cava nell'atrio destro di solito si riesce a direzionare la punta correttamente. Il palloncino va gonfiato quando il catetere è posizionato nell'atrio o nel ventricolo destro. La punta del catetere deve essere diretta caudalmente e ventralmente attraverso la valvola tricuspide in modo da introdursi nel ventricolo e non posizionarsi erroneamente nel seno coronario o nella vena cava caudale. Nel ventricolo destro il

palloncino sulla del catetere viene gonfiato e manovrato attorno all'apice nel tratto di efflusso del ventricolo. Da qui avanza nell'arteria polmonare (Kittleson, et al., 1998). *(Fig.15)* Dalla vena femorale, il catetere viene fatto avanzare nella vena cava caudale fino all'atrio destro. I molti rami laterali della vena cava caudale possono rendere difficoltoso il passaggio del catetere quindi può essere utile l'introduzione di un filo guida e l'utilizzo di un fluoroscopio per verificare il corretto posizionamento nell'atrio destro. Il posizionamento del catetere nel ventricolo destro e in arteria polmonare è molto simile a quello dell'approccio cervicale però le manovre possono risultare più difficili per la tendenza del catetere a posizionarsi cranialmente verso l'auricola destra. Preformare la punta del catetere con un'ampia curva o con una curva ad S può essere d'aiuto (Kittleson, et al., 1998). Da entrambi gli approcci, la posizione di incuneamento capillare polmonare può essere raggiunta facendo avanzare il catetere il più possibile nella circolazione polmonare e infilandolo in un piccolo vaso, in modo da occludere il flusso a questo livello. In alternativa, si può utilizzare un catetere con palloncino; si gonfia il palloncino in uno dei rami principali e poi si lascia che il flusso spinga la punta nella posizione di incuneamento capillare polmonare. Una volta posizionato qui un catetere con un foro in punta, il flusso polmonare è bloccato e il catetere misura la pressione capillare polmonare, che corrisponde alla pressione atriale sinistra, invece di quella in arteria polmonare.

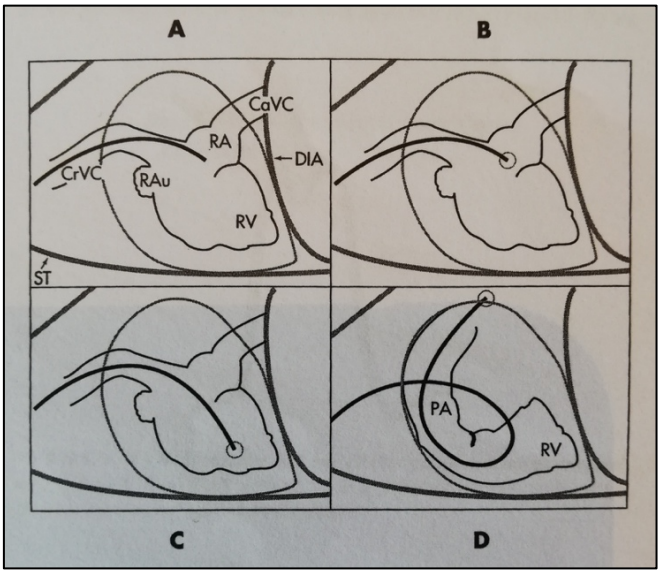

Figura 15 *Rappresentazione schematica della cateterizzazione cardiaca destra dalla vena giugulare. I diagrammi illustrano il posizionamento di un ballon-tipped catheter nell'atrio destro, ventricolo destro e in arteria polmonare (Kittleson, et al., 1998).*

2.5 Cateterizzazione del cuore sinistro

La cateterizzazione del cuore sinistro può essere effettuata sia attraverso l'arteria femorale che l'arteria carotide. Dall'arteria carotide il catetere viene immesso nel tronco brachiocefalico e nell'arco dell'aorta poi, direzionando la punta dorsalmente, si avanza nell'aorta discendente fino alla radice dell'aorta. Nella radice aortica, la punta del catetere tende a deviare dai lembi della valvola aortica e incastrarsi nei seni di Valsalva. Il passaggio attraverso la valvola può essere agevolato tramite movimenti del catetere delicati, ripetuti avanti e indietro sincronizzati con la sistole ventricolare (Kittleson, et al., 1998). *(Fig.16)* La punta flessibile del *Lehman ventriculographic catheter* è stata progettata per gettarsi nel ventricolo dai seni di Valsalva. La curva stretta del *Pigtail catheter,* che deve essere posizionata nell'aorta discendente usando un filo guida, solitamente passa con facilità nel ventricolo sinistro. In alternativa, quando si utilizza un catetere rigido, si può introdurre una guida flessibile attraverso la valvola aortica e nel ventricolo sinistro, in modo da fare poi avanzare il catetere sulla guida. La procedura di posizionamento del catetere nell'atrio sinistro è complicata e non viene svolta frequentemente. Nonostante ciò, l'atrio sinistro può essere cateterizzato da un operatore esperto con un catetere flessibile o leggermente curvo. Un altro approccio per la cateterizzazione dell'atrio (e del ventricolo) sinistro è quello transettale cioè passando dall'atrio di destra. Dall'arteria femorale, il catetere viene diretto attraverso l'aorta discendente fino alla radice di quest'ultima. A causa della curva dell'arco aortico, il catetere tende a direzionarsi nel tronco brachiocefalico e nell'arteria succlavia di sinistra. Questo problema può essere ovviato utilizzando un catetere con la punta leggermente curva o un filo guida flessibile. Il resto della procedura è molto simile a quella con approccio dall'arteria carotide, anche se, la manipolazione può risultare più difficile a causa della maggior distanza che riduce il controllo del catetere (Kittleson, et al., 1998).

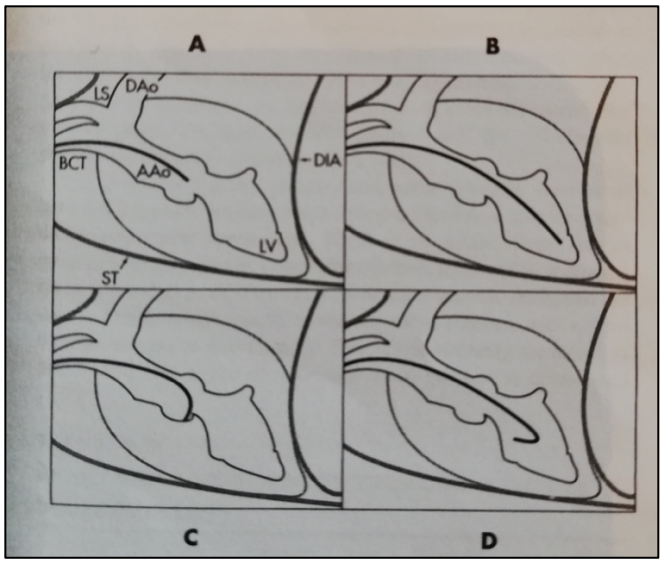

Figura 16 *Rappresentazione schematica della cateterizzazione cardiaca sinistra attraverso l'arteria carotide. I diagrammi illustrano il posizionamento di un catetere nell'aorta e nel ventricolo sinistro (Kittleson, et al., 1998).*

3 COMPLICAZIONI

Con la giusta tecnica e le giuste precauzioni, gravi complicazioni in seguito a cateterizzazione cardiaca sono abbastanza rare (Wyman, et al., 1988), (Robertson, et al., 1988). Gli animali con condizioni più gravi sono, in genere, più soggetti a complicazioni rispetto a quelli con disordini asintomatici e non complicati. Come per ogni procedura invasiva, ci possono essere rischi associati all'anestesia generale. Le complicazioni più frequentemente riscontrate dopo cateterizzazione sono transitorie e lievi. Nonostante ciò, il rischio che si sviluppino complicazioni serie e mortali esiste e non va sottovalutato (Kittleson, et al., 1998).

- Aritmie: La complicazione transitoria più comune è lo sviluppo di aritmie. Di solito, le tachiaritmie atriali o ventricolari si manifestano come risultato della stimolazione dell'endocardio da parte della punta del catetere. Generalmente, queste consistono in singoli battiti o brevi periodi di tachicardia che si placano quando il catetere viene riposizionato. Il tratto di efflusso ventricolare destro sembra essere particolarmente sensibile alla stimolazione del catetere, ed è abbastanza comune che si generino aritmie quando si tenta di posizionare un catetere attraverso la valvola polmonare. Raramente le aritmie ventricolari indotte da catetere progrediscono in fibrillazione ventricolare, tuttavia devono sempre essere presenti e pronti all'uso i farmaci d'emergenza e un defibrillatore. Un altro reperto elettrocardiografico comunemente associato alla cateterizzazione del cuore destro è il blocco di branca destro. Questo disturbo di conduzione si verifica più comunemente durante la valvuloplastica con palloncino della valvola polmonare. Sembra essere causato da un trauma indotto dal catetere al ramo del fascio destro mentre l'impulso scorre dal setto interventricolare alla parete libera del ventricolo destro. Sebbene questo possa persistere per diversi giorni, raramente è una sequela permanente o clinicamente rilevante (Kittleson, et al., 1998).

- Danni intracardiaci: La manipolazione vigorosa o inappropriata del catetere può risultare in una perforazione del cuore o di grossi vasi, provocando emorragia o un tamponamento cardiaco. Il catetere non dovrebbe mai essere forzato quando si incontrano eccessive resistenze. È consigliato preformare il catetere in base al

posizionamento previsto, la rotazione delicata e continue lievi trazioni del catetere di solito consentono il passaggio di tutti gli ostacoli senza complicazioni. Bruschi movimenti del catetere possono provocare la perforazione o la lacerazione di una valvola cardiaca (Davidson, et al., 1997). Sono necessarie delicatezza e prudenza per attraversare la valvola aortica senza forzare. Inoltre, sono stati progettati cateteri specifici per il passaggio retrogrado attraverso la valvola aortica così da facilitare la cateterizzazione del ventricolo sinistro. La valvola tricuspide è particolarmente soggetta a danni durante la valvuloplastica con palloncino (Kittleson, et al., 1998).

- Altre complicazioni: a livello del sito di incisione possono svilupparsi emorragie, ematomi, sieromi o infezioni. Per ridurre la comparsa di queste complicazioni bisogna assicurarsi di aver chiuso o legato in modo appropriato i vasi, di non aver lasciato spazi morti durante la chiusura, di fare compressione digitale e un opportuno bendaggio postoperatorio. Complicanza occasionale associata all'angiocardiografia, è l'iniezione intramiocardica di mezzo di contrasto. Questo generalmente si verifica quando si utilizza un catetere con un foro sulla punta e se vengono utilizzati iniettori ad elevata potenza. Di solito le complicanze cliniche non sono gravi, ma possono verificarsi disfunzioni del miocardio regionale o aritmie ectopiche. Utilizzando un catetere a punta chiusa, con fori laterali, e controllando la posizione della punta del catetere con una piccola iniezione di prova, di solito si evita questa complicanza. In medicina veterinaria, date le limitate disponibilità finanziarie, si tende a riutilizzare i cateteri e per questo devono essere controllati attentamente prima dell'uso per escludere la presenza di crepe o rotture, soprattutto a livello della punta. L'utilizzo di cateteri difettosi può portare alla rottura durante la cateterizzazione e all'embolizzazione di corpi estranei. Bisogna porre attenzione anche durante la manipolazione del catetere per evitare che questo si attorcigli su sé stesso, formando un nodo, o attorno a qualsiasi struttura cardiaca (e.g. l'apparato della valvola atrioventricolare); se ciò dovesse verificarsi, l'estrazione del catetere potrebbe richiedere una toracotomia e un intervento a cuore aperto. I coaguli di sangue, che a volte si formano sulla punta del catetere, potrebbero essere inavvertitamente spinti in una camera cardiaca o in un vaso sanguigno (Davidson, et al., 1997). Questo può essere evitato facendo dei frequenti lavaggi del catetere con soluzione eparinata,

assicurandosi, ogni volta prima del flushing, di aspirare un po' di sangue nella siringa. Bisogna inoltre fare attenzione a non overidratare il paziente con soluzioni saline o con mezzo di contrasto, perché ciò potrebbe far peggiorare l'insufficienza cardiaca durante o anche dopo la procedura, soprattutto in soggetti con funzionalità cardiaca già severamente compromessa prima dell'intervento (Kittleson, et al., 1998).

4 RECUPERO E POST-INTERVENTO

Al termine degli studi pianificati, il catetere viene rimosso così da evitare il rischio di formazione di coaguli. Potrebbe verificarsi un'emorragia da entrambe la parti, prossimale e distale, rispetto al vaso inciso, a meno che non siano stati legati in modo adeguato. A differenza di quanto è vero per l'uomo, negli animali il pericolo post-legatura della arteria carotide, della vena giugulare e della vena femorale è molto ridotto poiché sono presenti molti vasi collaterali. Nei cani di grossa taglia, l'incisione sul vaso deve essere suturata accuratamente e la ferita cutanea viene suturata come di routine, facendo attenzione a non lasciare spazi morti. Dopo la ripresa dall'anestesia, i trattamenti precedenti vanno sospesi e all'animale deve essere somministrata una corretta fluidoterapia per contrastare l'effetto diuretico del mezzo di contrasto. Deve essere assicurata una copertura antibiotica dopo la procedura con somministrazione di antibiotici ad ampio spettro (Amoxicillina-Acido Clavulanico o una Cefalosporina di prima generazione), soprattutto in caso di interventi con rilascio di dispositivo che funge da corpo estraneo nell'organismo. Non è necessaria la somministrazione di farmaci antinfiammatori e anticoagulanti. La dimissione dall'ospedale può essere fatta da poche ore a pochi giorni dopo la chirurgia in base al recupero post-anestesiologico e allo stato fisico del paziente. È fondamentale prescrivere riposo assoluto per almeno un mese post-intervento. (Kittleson, et al., 1998)

5 STUDI E APPLICAZIONI DELLA CATETERIZZAZIONE

5.1 Studi emodinamici: misurazione delle pressioni intracardiache e calcolo della portata

La misurazione emodinamica più comunemente eseguita tramite cateterizzazione cardiaca è la pressione intracavitaria. In generale, tutti gli studi emodinamici devono essere eseguiti precedentemente all'angiografia e in anestesia molto leggera per minimizzare gli effetti emodinamici negativi dei farmaci anestetici. La forza generata dal miocardio viene trasmessa attraverso il sangue come un'onda pressoria, misurata e analizzata tramite un catetere ripieno di liquido (*fluid-filled catheter*) *collegato ad un* trasduttore esterno o un catetere con micromanometro a livello della punta. I cateteri con micromanometro misurano la pressione con estrema precisione *(Fig.17)* ma sono fragili e costosi. (Kittleson, et al., 1998) Per questo motivo, negli studi clinici viene più comunemente utilizzato l'altro sistema (*Fig.18*). Il trasduttore esterno è composto da una membrana o un diaframma sensibile alla pressione, inserito all'interno di una camera ripiena di fluido con una o due connessioni esterne. Le variazioni di pressione sulla punta del catetere vengono trasmesse, attraverso piccoli movimenti della colonna di fluido, direttamente alla camera del trasduttore. La deformazione del diaframma genera una variazione proporzionale della resistenza elettrica. I resistori sono accoppiati a un tipo di circuito a ponte di Wheatstone che converte le variazioni di resistenza elettrica in potenziali elettrici che vengono amplificati e inviati al dispositivo in uscita. In tal modo, il segnale di pressione intravascolare viene tramutato in un segnale elettrico che può essere calibrato, visualizzato su un oscilloscopio e registrato su carta o nastro. Il catetere intracardiaco è solitamente collegato orizzontalmente al trasduttore mediante un sistema a tre vie in modo da creare una connessione chiusa e libera da gas. (Kittleson, et al., 1998) Affinché il sistema misuri con precisione la pressione a livello della punta del catetere, devono essere soddisfatti i seguenti criteri: (Fox, et al., 1999)

- il trasduttore di pressione deve essere calibrato con un manometro a mercurio. La camera del trasduttore è esposta a diverse pressioni note mentre l'amplificatore viene regolato in modo da creare la giusta deflessione del diaframma e garantire linearità nella risposta del sistema. Il registratore viene tarato sullo zero alla pressione

atmosferica: questo è noto come punto di riferimento zero e indica che un catetere pieno di liquido esposto alla pressione atmosferica registrerà 0 mmHg quando la punta è allo stesso livello del trasduttore. La taratura deve essere frequentemente controllata durante la procedura.

- la punta del catetere e il trasduttore devono essere allo stesso livello per evitare l'influenza della gravità (specialmente quando si misurano basse pressioni come quelle diastoliche atriali e ventricolari). In un animale in decubito laterale di solito si posiziona a livello dello sterno. Ogni 1,36 cm di differenza di altezza dalla punta del catetere viene impartita al trasduttore una pressione relativa di 1 mmHg (1 mmHg = 1,36 cm H2O).

- la frequenza ottenuta di risposta dall'intero sistema deve essere appropriata.



Figura 17 *Cateteri a pressione Millar Mikro-Tip® con sensore di pressione. Forniscono misurazioni precise (cuore e sistema vascolare) nei piccoli animali (https://www.adinstruments.com/products/pressure-catheters).*

Le pressioni misurate nelle varie camere cardiache non corrispondono necessariamente alle esatte forze transmurali poiché bisogna tener conto della normale pressione intratoracica. L'accuratezza delle registrazioni di pressione ottenute con sistemi *"fluid-filled"* è influenzata da diversi fattori: coaguli di sangue, bolle d'aria, perdite di fluido, catetere troppo stretto o troppo lungo per il volume del trasduttore e altri impedimenti al movimento del fluido (es. catetere attorcigliato, rubinetto parzialmente chiuso) sono le cause più comuni di artefatti nella curva pressoria registrata. Per prevenire imprecisioni si possono utilizzare cateteri larghi e corti e trasduttori piccoli così da limitare lo spostamento del fluido. Anche quando il sistema è appropriato e configurato correttamente, possono

verificarsi distorsioni e artefatti che ostacolano l'interpretazione. Il movimento del catetere all'interno del cuore (colpi di frusta del catetere) accelera la colonna di fluido e può produrre onde artefattuali di ampiezza fino a 10 mmHg specialmente quando si registra la pressione dalle arterie polmonari. Se le pressioni registrate sembrano essere errate, è necessario ricontrollare ed eventualmente ricalibrare il sistema. I cateteri con micromanometro minimizzano gli artefatti associati alla risonanza a bassa frequenza, al movimento a frusta del catetere e allo smorzamento eccessivo. Questi cateteri hanno un trasduttore di pressione montato sulla punta, che può essere posto direttamente nella camera in cui deve essere misurata la pressione. Vengono utilizzati quando sono richieste misurazioni di pressione altamente accurate, che di solito sono necessarie solo nel campo della ricerca. Spesso le registrazioni ottenute con i due tipi di cateteri sono nettamente diverse. Le misurazioni effettuate mediante cateteri "*fluid-filled*" tendono a sottostimare la pressione diastolica, sovrastimare la pressione protosistolica e impartire un ritardo di 30-40 ms nella registrazione. Gli svantaggi dei cateteri con micromanometro includono: fragilità, calibrazione delicata, design rigido e costo relativo elevato. Sono generalmente disponibili solo in grandi dimensioni, anche se è possibile ordinarli di dimensioni più piccole da alcuni fornitori. (Kittleson, et al., 1998)



Figura 18 *Esempi di trasduttori di pressione Statham. Il modello più grande, p23Db, è utile per animali piccoli e grandi, mentre il modello più piccolo, p37B, è più fragile e utilizzato principalmente per animali molto piccoli. La pressione viene misurata collegando l'estremità della cupola del trasduttore riempita di fluido orizzontalmente al catetere intravascolare pieno di liquido per formare una connessione del fluido chiusa tra la punta del catetere e il diaframma di rilevamento del trasduttore (Textbook of Canine and Feline Cardiology, Principles and Clinical Practice. Fox, Sisson e Moise. 2nd Edition p.179).*

Durante la procedura viene registrata la pressione in ciascuna camera cardiaca in cui il catetere transita. Prima di registrare la prima pressione, viene ricontrollata la calibrazione del sistema e viene fatto un lavaggio del catetere. Bisogna inoltre accertarsi che la punta del catetere sia libera nel lume del vaso o della camera cardiaca (eccetto nella posizione di incuneamento capillare polmonare) per prevenire l'occlusione del foro/i, evento particolarmente frequente quando si utilizzano i cateteri con foro terminale. La punta deve rimanere il più stabile possibile per evitare artefatti da movimento ("movimenti a frusta del catetere"), soprattutto nei tracciati dell'arteria polmonare. (Fox, et al., 1999)

Il tracciato delle curve pressorie registrate nell'atrio destro consiste di due principali onde positive *a* e *v*, seguite rispettivamente dalle deflessioni negative *x* e *y*. Può essere registrata anche una piccola deflessione positiva, onda *c*, sul lato discendente *x* al momento della comparsa della sistole ventricolare. L'onda *a* è il risultato della sistole atriale e segue l'onda *p* dell'elettrocardiogramma. L'onda *c* si genera all'inizio della sistole ventricolare mentre la valvola atrioventricolare chiusa protrude nell'atrio. La deflessione *x* negativa coincide con la riduzione della pressione a causa del rilassamento atriale e della discesa dell'annulus atrioventricolare durante la contrazione ventricolare. Al nadir della *x* corrisponde il completo rilassamento atriale. L'onda *v* rappresenta l'aumento della pressione per il riempimento atriale durante la sistole ventricolare. Quest'onda raggiunge il picco mentre la valvola atrioventricolare si apre. *(Fig. 19)* Dopo l'apertura della valvola tricuspide, mentre l'atrio si svuota nel ventricolo, il registratore traccia la curva a polarità negativa *y*. La pressione viene misurata al picco delle onde *a* e *v*. Mentre la pressione media è determinata elettronicamente ed è di circa 3 mmHg.

Nell'atrio destro e sinistro le pressioni sono simili ma non identiche. La pressione media nell'atrio sinistro è di norma più alta rispetto a quella media nell'atrio destro. L'onda *v* è solitamente dominante nel tracciato della pressione atriale sinistra, mentre l'onda *a* è dominante nel tracciato pressorio dell'atrio destro. *(Fig.20)*

Il grafico della pressione ventricolare destra può essere suddiviso in due fasi, sistole e diastole. La fase diastolica consiste in un'onda di riempimento rapido precoce, un periodo di riempimento lento (diastasi) e un'onda sistolica atriale (onda *a*). All'inizio della sistole ventricolare, la valvola atrioventricolare si chiude e la pressione ventricolare aumenta

bruscamente (fino al picco di circa 22 mmHg). La fase sistolica comprende la contrazione isovolumetrica, eiezione e protodiastole. La contrazione isovolumetrica si verifica quando le due valvole atrioventricolari si chiudono alla fine della diastole e termina con l'apertura della valvola semilunare. L'eiezione inizia con l'apertura della valvola semilunare fino alla chiusura di questa. Di solito vengono misurate due pressioni: il picco della pressione sistolica e la pressione a fine diastole (end-diastolic pressure EDP= 4/5 mmHg) immediatamente dopo l'onda *a*. *(Fig.19)*

Per quanto riguarda il ventricolo sinistro la pressione di fine diastole è leggermente superiore a quella del ventricolo destro (EDP= 8 mmHg) mentre la pressione sistolica massima è di 140 mmHg. *(Fig.20)*

Le onde in arteria polmonare sono composte da una pulsazione sistolica causata dal flusso di sangue nell'arteria durante la contrazione ventricolare. C'è un'iniziale forte aumento della pressione con l'inizio dell'eiezione ventricolare, seguito da un graduale aumento fino a un picco arrotondato. Segue un graduale declino fino alla tacca dicrota, che segna la chiusura della valvola semilunare, e una lenta discesa diastolica fino alla fine della diastole. La pressione viene solitamente misurata al picco della sistole e a fine diastole e la pressione media viene determinata elettronicamente. *(Fig.19)*

Le onde di pressione arteriosa polmonare e aortica sono simili, sebbene la pressione aortica sia molto più alta rispetto a quella registrata in arteria polmonare in un soggetto sano (105 mmHg quella diastolica e 140 mmHg quella sistolica). *(Fig.20)*

Le pulsazioni pressorie registrate in un'arteria periferica sono simili alle onde di pressione aortica, ad eccezione dell'incisura dicrota mancante. Di solito c'è una tacca anacrotica all'inizio dell'eiezione corrispondente all'apertura della valvola semilunare. Mentre il polso si sposta verso la periferia, il picco pressorio aumenta e il ramo ascendente diventa più ripido. Si riscontra anche un decremento proporzionale della pressione diastolica e di quella media. *(Fig.20)*

Il tracciato della pressione di incuneamento del letto capillare polmonare è simile al tracciato dell'atrio sinistro eccetto la mancanza dell'onda *c*, è smorzato e ritardato di 50 - 70 ms per la trasmissione attraverso i capillari. La pressione di incuneamento capillare

polmonare è una misura diretta della pressione nei capillari polmonari ed è utilizzata per stimare la pressione venosa polmonare e la pressione dell'atrio sinistro dei pazienti nei quali non è possibile cateterizzarlo direttamente. *(Fig.19)*

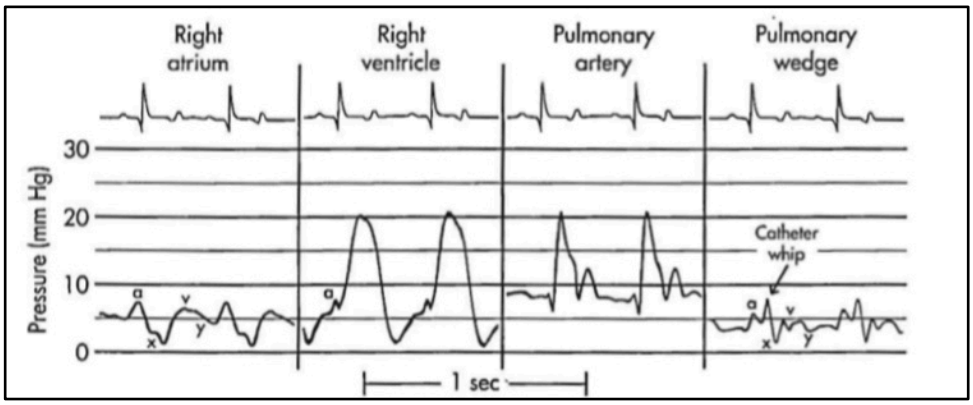

Figura 19 *Tracciato pressorio ottenuto tramite cateterizzazione del cuore destro. Right atrium=atrio destro, right ventricle=ventricolo destro, pulmonary artery=arteria polmonare, pulmonary wedge=pressione di incuneamento capillare polmonare (Kittleson e Kienle, Small animal cardiovascular medicine. Elsevier-Health sciences division, 1998).*

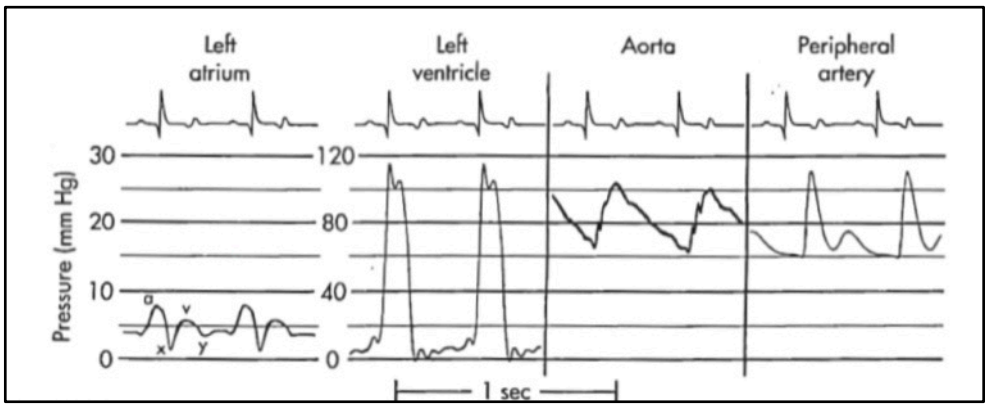

Figura 20 *Tracciato pressorio ottenuto tramite cateterizzazione cardiaca di sinistra. Left atrium=atrio sinistro, left ventricle=ventricolo sinistro, peripheral artery=arteria periferica (Kittleson e Kienle, Small animal cardiovascular medicine. Elsevier-Health sciences division, 1998).*

Un'altra variabile emodinamica che è possibile valutare durante la procedura di cateterizzazione è la portata cardiaca, cioè il flusso di sangue espulso dal cuore nell'unità di tempo. Il flusso di sangue espulso dal ventricolo ad ogni sistole viene invece definito

gittata cardiaca (L/m) o indice cardiaco (L/m/Kg). La portata è uguale alla gittata per la frequenza cardiaca.

Le tecniche utilizzate per il calcolo della portata cardiaca sono due: il sistema basato sul principio di Fick e le tecniche basate sul principio di Stewart Hamilton (diluizione di un indicatore iniettato in modo istantaneo). (Fox, et al., 1999)

Attraverso il metodo di Fick è possibile calcolare il flusso di sangue attraverso un organo: si misura la quantità di una sostanza "indicatore" (ad es. ossigeno), aggiunta o prelevata dal sangue in modo continuo da quell'organo, diviso per la differenza di concentrazione artero-venosa della determinata sostanza. Questo principio può essere applicato solo se si è in possesso delle seguenti informazioni:

- quantità della sostanza contenuta all'interno dell'organo, per unità di tempo;
- concentrazione dell'indicatore nel sangue arterioso fornito all'organo;
- concentrazione dell'indicatore nel sangue venoso rilasciato dall'organo.

Il principio di Fick si esprime con la seguente formula:

$$F = Q / (C_1 - C_2)$$

Dove F è il flusso di sangue, Q è la quantità di indicatore e C_1 e C_2 sono rispettivamente le concentrazioni arteriosa e venosa della sostanza.

Nella determinazione della gittata l'organo utilizzato è il polmone e l'indicatore è l'ossigeno poiché Il flusso sanguigno polmonare, in assenza di qualsiasi shunt, è uguale al flusso sistemico; per cui:

$$GC = VO2 / (CaO2 - CvO2)$$

Dove GC è la gittata cardiaca, VO_2 è il volume di ossigeno misurato confrontando il contenuto di O2 dell'aria inspirata con quello di un campione d'aria espirato, raccolto attraverso uno spirometro in un sacco di raccolta, e al denominatore CaO2-CvO2 esprimono la differenza artero-venosa nella concentrazione di O2 (ml O2/dl sangue) che viene rilevata misurando il contenuto di O2 del sangue venoso misto prelevato dall'arteria polmonare (dopo la miscelazione della vena cava e delle vene coronarie nell'atrio destro e nel ventricolo) e del sangue arterioso sistemico (assumendo che sia simile al contenuto di O2 delle vene polmonari). (Yang, et al., 1988)

I limiti principali di questa metodica sono la difficoltà di misurare accuratamente il consumo di ossigeno e la necessità di utilizzare l'anestesia generale (che di solito comporta l'inalazione di gas, che è molto alta nel contenuto di O2 e satura completamente il sangue e invalida il metodo per l'uso pratico).

Il principio di Stewart Hamilton è un adattamento del principio di Fick. In questa metodica, una sostanza esterna viene iniettata nel circolo sanguigno a monte (di solito nell'atrio destro) e la sua concentrazione viene misurata a valle (di solito in arteria polmonare o in un'arteria periferica). Se la quantità di indicatore iniettato è nota e si è in grado di determinare la concentrazione media di sostanza nel prelievo dal sito di campionamento, è possibile calcolare la velocità del flusso sanguigno. In forma di equazione la relazione è:

$$Q = I \div \int Cidt$$

Dove Q è l'output cardiaco, I è la quantità di indicatore iniettata in moli e il denominatore rappresenta l'integrale della concentrazione di indicatore nel tempo (area sotto la curva).

Sono stati impiegati diversi tipi di indicatori: prima del 1980 l'indicatore più comunemente utilizzato era il colorante verde indocianina misurato mediante un densitometro fotometrico; oggi il sistema più comune è la termodiluizione, che utilizza una soluzione salina fredda come indicatore e un termistore (un materiale la cui resistenza varia con la temperatura) come rivelatore.

Un buon indicatore deve avere i seguenti requisiti (Fox, et al., 1999):

- non essere tossico;
- non essere metabolizzato;
- dovrebbe mescolarsi completamente e uniformemente con il sangue prima del campionamento;
- non dovrebbe essere aggiunto o sottratto dal sangue durante il passaggio tra il sito di iniezione e il sito di campionamento;
- deve essere facilmente e rapidamente rilevato da un dispositivo di rilevamento a valle. Questo di solito richiede almeno una camera di miscelazione (ventricolo) tra i siti di iniezione e di campionamento.

Per quanto riguarda il colorante verde indocianina il sito di iniezione è di solito la vena cava o l'atrio destro. Il sito di campionamento è solitamente l'aorta o un'arteria più periferica. Il catetere arterioso è collegato a una cuvetta densitometrica il cui filtro fornisce luce nell'intervallo di lunghezza d'onda dell'assorbimento spettrale del picco del colorante (800 mfL); inoltre, è collegato a una pompa di prelievo. La pompa viene avviata e, mentre il sangue viene aspirato attraverso la cuvetta, si ottiene una linea di base (che rappresenta la trasmissione della luce attraverso il sangue). In seguito, viene iniettata una quantità nota di colorante in bolo nel catetere venoso. Dopo un breve ritardo (tempo di comparsa), si delinea una curva, che rappresenta la riduzione della trasmissione della luce attraverso il

sangue dovuta all'assorbimento del colorante, costituita da un rapido innalzamento verso un picco (tempo di accumulo), un decremento esponenziale, e una fase di ricircolo con ritorno graduale verso la linea di base. *(Fig.21)* La curva viene calibrata mediante l'estrazione in serie di campioni di colorante di concentrazione nota attraverso la cuvetta del densitometro per correlare l'altezza di deflessione in millimetri alla concentrazione in mg / ml. Oggi un computer esegue automaticamente il processo di calibrazione, estrapolazione della linea discendente della curva primaria e misurazione della concentrazione media (area sotto la curva primaria). Il principale svantaggio di questa tecnica è la necessità di prelevare volumi significativi di sangue attraverso la cuvetta del densitometro e questo può risultare pericoloso nei pazienti molto piccoli e può anche alterare in modo significativo l'emodinamica, che è in fase di studio.

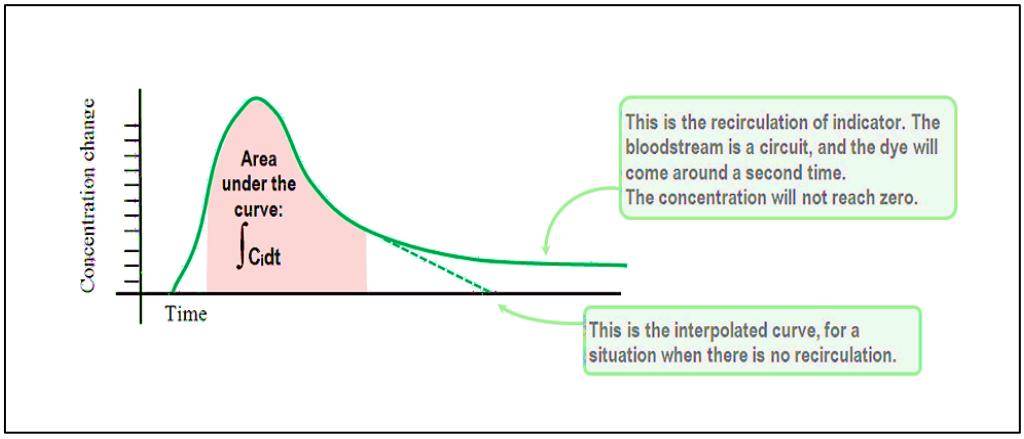

Figura 21 *Curva di diluizione dell'indicatore registrata dopo l'iniezione di colorante verde indocianina nell'atrio destro e continuo prelievo di sangue dall'arteria femorale. L'altezza di deflessione rappresenta la concentrazione di colorante verde nel sangue che passa nel sito di campionamento durante il periodo successivo all'iniezione. La curva tipica è caratterizzata da un ritardo prima della comparsa del colorante, una risalita rapida fino alla concentrazione di picco e una discesa esponenziale interrotta dal ricircolo. L'area sotto la curva viene utilizzata per calcolare la gittata cardiaca. La curva con il metodo di termodiluizione è molto simile eccetto che il pendio esponenziale prosegue fino alla linea di base senza una fase di ricircolo (https://derangedphysiology.com/main/core-topics-intensive-care/haemodynamic-monitoring/stewart-hamilton-equation-measuring-cardiac-output).*

Il metodo della termodiluizione utilizza un catetere multilume Swan-Ganz che presenta un foro sull'estremità distale (posizionato nell'arteria polmonare), un foro laterale prossimale (posizionato nell'atrio destro), la punta con palloncino e una connessione elettrica a un

termistore di campionamento vicino alla punta (nell'arteria polmonare). Viene iniettata una determinata quantità di soluzione salina fredda o destrosio (solitamente da 3 a 5 ml), ad una temperatura controllata, nell'atrio destro attraverso la linea prossimale e vengono fatti campionamenti dal termistore nell'arteria polmonare. La curva descritta è simile a quella del colorante verde indocianina, tranne per il fatto che la soluzione fisiologica fredda viene rapidamente persa durante il transito vascolare periferico e non vi è alcuna porzione di ricircolazione. *(Fig.21)* I vantaggi della termodiluizione includono la sua sicurezza, il rapido ritorno alla linea di base e la mancanza di accumulo dell'indicatore durante lo studio, con la possibilità quindi di eseguire iniezioni ripetute, quando necessario. (Fox, et al., 1999)Il metodo è utile negli animali e può essere utilizzato indipendentemente dal tipo di anestesia impiegato. Poiché non è richiesto il prelievo di sangue, la termodiluizione può essere adattata e utilizzata anche su animali molto piccoli con sicurezza comparabile. (Fox, et al., 1999)

5.2 Studi elettrofisiologici: tecnica e applicazioni

Lo studio elettrofisiologico (EP) rappresenta una procedura diagnostica che indaga i vari componenti del sistema di conduzione cardiaco, responsabile dell'origine e della propagazione degli impulsi elettrici che permettono al cuore di contrarsi e svolgere la propria funzione. Questo esame prevede la registrazione di tracciati elettrocardiografici rilevati da elettrodi posti all'interno delle camere cardiache (cateteri) per effettuare la diagnosi precisa del meccanismo e della sede di alcuni disturbi del ritmo. Durante l'intervento è possibile, oltre alla procedura diagnostica, effettuare la procedura terapeutica dell'aritmia mediante ablazione con radiofrequenza. Questa viene eseguita applicando uno shock elettrico attraverso la punta di uno speciale catetere che causa necrosi tissutale coagulativa, successiva sostituzione con tessuto fibroso e ritorno al ritmo sinusale. L'obiettivo dell'ablazione può essere un'area localizzata, come un focus ectopico o una via di conduzione accessoria, o un'area più grande coinvolta in un circuito "di rientro" (ad esempio l'istmo vena cava inferiore-tricuspide nel flutter atriale tipico) (Willis, et al., 2018).

In medicina umana, queste procedure sono diffuse e sono il trattamento di prima scelta per molte aritmie cardiache. Al contrario, in medicina veterinaria, solo pochi centri in tutto il mondo eseguono regolarmente questo esame. La necessità di attrezzature dedicate e costose e di competenze altamente specializzate rende molto difficile la realizzazione di un laboratorio per studi EP. Ulteriori svantaggi includono la necessità di un'anestesia generale e il costo complessivo più alto rispetto al trattamento conservativo. Tuttavia, in alcuni casi, il trattamento medico perenne e il monitoraggio costante risultano essere più costosi rispetto all'intervento stesso (Willis, et al., 2018).

Nel cane, l'obiettivo principale dello studio è il mappaggio delle seguenti aritmie cardiache:

- Tachicardia da rientro atrio-ventricolare (vie accessorie) (Wright, et al., 1999) (Wright, 2004) (Santilli, et al., 2006)
- Tachicardie atriali focali (Santilli, et al., 2010)
- Flutter atriale dipendente dall'istmo cavo-tricuspidale (Santilli, et al., 2010) (Santilli, et al., 2014)
- Alcune forme di tachicardia ventricolare (Santilli, et al., 2010)

Esistono vari tipi di cateteri che si possono utilizzare durante uno studio EP *(Fig.22 e 23)*. Viene fatta una distinzione tra cateteri diagnostici e cateteri per la mappatura e l'ablazione. I cateteri diagnostici sono in genere di 5Fr o 6Fr e normalmente presentano due o cinque coppie di elettrodi (quadripolari o decapolari) *(Fig.22)*. Ogni coppia di elettrodi registra i segnali da una precisa regione intracardiaca. Sono disponibili cateteri con le coppie di elettrodi poste a diversa distanza per poter registrare i segnali su un'area molto localizzata (2 mm) o un'area più ampia (5-10 mm) all'interno delle camere cardiache (Ruth Willis, 2018). Inoltre, la punta può essere fissa o orientabile per semplificare la manipolazione del catetere *(Fig.22)*. I cateteri per la mappatura e l'ablazione sono leggermente più grandi (7Fr o 8Fr) e si trovano in commercio con punte modellabili di varie forme. Generalmente, si utilizza un catetere con una punta da 4 mm e con tre elettrodi ad anello *(Fig.23)*. Esistono altri cateteri più specialistici, ma questi sono sufficienti per eseguire studi EP di routine e ablazioni con catetere.



Figura 22 *Catetere elettrofisiologico diagnostico. Un catetere quadripolare da 6 Fr con interspazio tra gli elettrodi di 2mm e un catetere decapolare da 6 Fr con interspazio 2-8-2 mm. (Electrophysiology Studies and Catheter Ablation. Pedro Oliveira and Martin Lowe)*

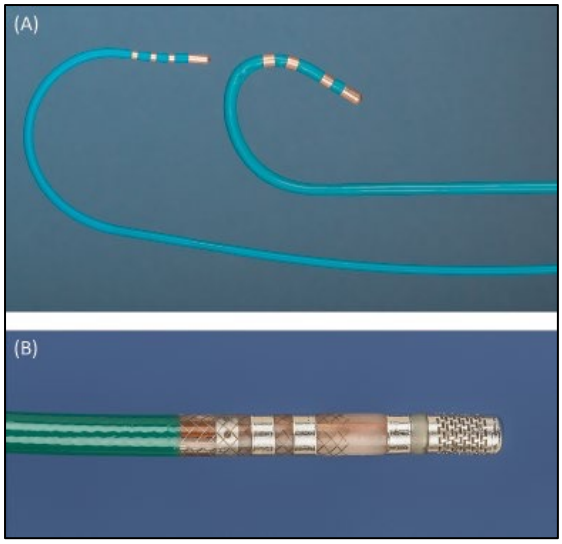

Figura 23 *Cateteri elettrofisiologici per mappatura e ablazione. (A) catetere per ablazione con punta di 4mm bidirezionale flessibile da 5Fr e da 7Fr. (B) catetere per ablazione con punta di 4mm bidirezionale flessibile irrigata da 8Fr. Attraverso la piccola apertura sulla punta viene iniettata una soluzione salina per fornire un raffreddamento attivo che aiuta a diminuire il rischio di trombi, bruciature e lesioni ampie. (Electrophysiology Studies and Catheter Ablation. Pedro Oliveira and Martin Lowe)*

Uno studio elettrofisiologico standard, condotto in un uomo adulto, prevede l'utilizzo di quattro cateteri: (1) un catetere quadripolare (con interspazio di 2 o 5 mm) posizionato a contatto con la parete atriale destra (parete dorsale dell'atrio destro [HRA]), (2) un catetere quadripolare (con interspazio di 2 o 5 mm) con la punta posizionata contro l'apice

ventricolare destro (ventricolo destro [RV]), (3) un catetere decapolare (con interspazio di 2-8-2 mm) posizionato all'interno del seno coronarico (CS) e (4) un catetere quadripolare (con interspazio di 2mm) posizionato a livello della giunzione atrioventricolare (a cavallo dell'annulus tricuspidale sul lato atriale) per registrare gli eletrogrammi del fascio di His (H). Data la dimensione dei pazienti veterinari rispetto ad un uomo adulto, si usano abitualmente tre cateteri invece di quattro ed ognuno con un proprio introduttore *(Fig.24)*. Un catetere decapolare (con interspazio di 2-8-2 mm) e uno quadripolare (normalmente con 2 mm di interspazio) vengono inseriti attraverso la vena giugulare sinistra (con introduttori da 6 French) e il catetere per l'ablazione, viene utilizzato come terzo elettrodo diagnostico, attraverso la vena femorale destra (con introduttore da 7 French). Il catetere decapolare è posizionato all'interno del CS e i restanti cateteri vengono posizionati in modo intercambiabile nelle posizioni HRA, H o RV, se necessario. L'accesso al CS può rivelarsi problematico o impossibile in pazienti molto piccoli. È possibile utilizzare l'accesso percutaneo (Seldinger), sebbene sia preferibile la tecnica di esposizione vascolare diretta con taglio chirurgico, poiché è più facile controllare l'emorragia post-procedura. Entrambi i vasi si rigenerano e rimangono perfettamente funzionanti dopo la procedura.

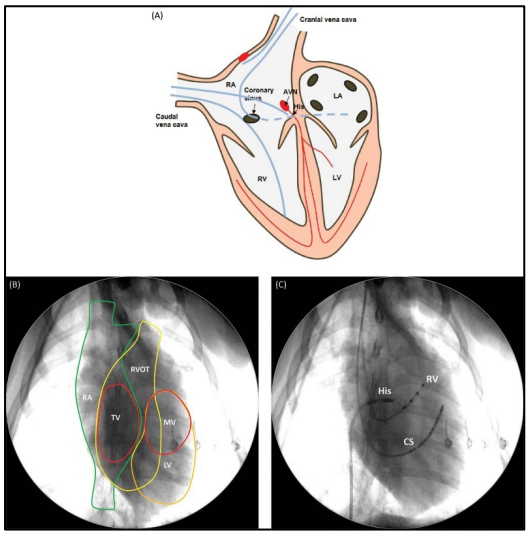

Figura 24 *Posizionamento dei cateteri durante uno studio elettrocardiografico. (A) Questo diagramma illustra la posizione dei cateteri in uno studio standard a quattro cateteri. (B) Vista radiografica ventrodorsale del torace di un cane durante uno studio EP. La linea verde rappresenta la posizione dell'atrio destro (RA); la linea gialla rappresenta la posizione del RV e del tratto di efflusso del ventricolo destro (RVOT); la linea arancione rappresenta la posizione del ventricolo sinistro (LV); e le linee circolari rosse rappresentano le valvole tricuspide (TV) e mitrale (MV). (C) La posizione dei tre cateteri all'interno del cuore nello stesso paziente. (Electrophysiology Studies and Catheter Ablation. Pedro Oliveira and Martin Lowe)*

Gli eletrogrammi intracardiaci ottenuti durante uno studio EP in un cane con ritmo sinusale mostrano tre derivazioni ECG in alto (di solito I, II, V_1), ottenute tramite cavi elettrografici di superficie, per identificare il ritmo sottostante. Dai tracciati delle onde di conduzione dell'impulso elettrico ottenute dai cateteri intracardiaci vengono misurati gli intervalli di base: *(Fig.25)*

- PA è l'intervallo tra l'inizio dell'onda P dell'elettrocardiogramma di superficie e l'elettrogramma sul catetere atriale; rappresenta il tempo necessario perché l'impulso viaggi da un punto fisso nell'atrio ad un altro.
- AH è l'intervallo tra l'elettrogramma atriale e quello registrato dal catetere di His; rappresenta il tempo necessario all'impulso per attraversare il nodo atrioventricolare.
- HV è l'intervallo tra l'elettrogramma di His e la prima attivazione ventricolare registrata; rappresenta il tempo necessario all'impulso per scorrere attraverso il sistema His-Purkinje.

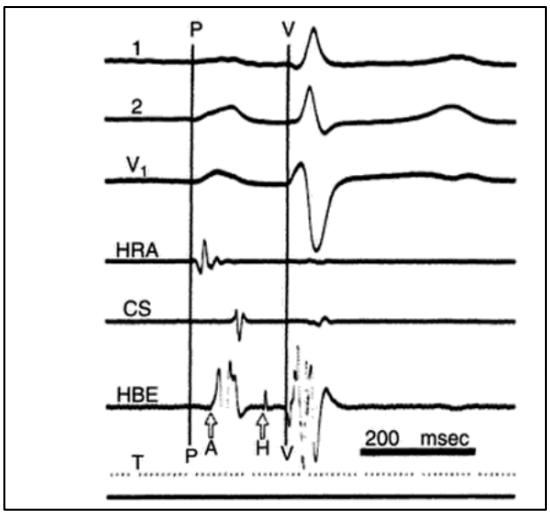

Figura 25 *tracciati elettrocardiografici ottenuti da cateteri intracardiaci posizionati per misurare la conduzione e determinare gli intervalli di base. (adattata da Josephson ME. Practical Clinical Electrophysiology 2009)*

Nel 2017 è stato condotto uno studio EP su 22 cani adulti per carcare degli intervalli standard per i parametri elettrofisiologici PA, AH, HV, SNRT, CSNRT, HRA-LA, AV e VA Wenckebach. Sono stati esaminati 16 cani di diverse razze, età e sesso e 6 di razza Beagles; il coefficiente di variazione per quasi tutti i parametri è risultato inferiore al 20%, eccetto CSNRT dove ha raggiunto il 39%. (Cepiel, et al., 2017) *(Tabella 4)*

Tabella 4 *Valori medi e range dei parametri elettrofisiologici ottenuti dall'esaminazione di 22 cani adulti. Tutti i parametri sono espressi in millisecondi (ms). (Alicja Cepiel, Agnieszka Noszczyk-Nowak, Robert Pasławski, Adrian Janiszewski & Urszula Pasławska. Intracardiac electrophysiological conduction parameters in adult dogs. Veterinary Quarterly, 2017)*

PARAMETRI	MEDIO	MINIMO	MASSIMO
PA	10	6	17
AH	55	40	83
HV	34.5	22	54
SNRT	581	414	734
CSNRT	60	17	128
HRA-LA	39.5	13	46
AV Wenckebach	220	180	290
VA Wenckebach	360	260	430

Uno studio EP di base prevede l'esecuzione dei seguenti passaggi:

1) Misurazione della frequenza sinusale e degli intervalli di base: con cateteri posizionati su HRA, H e V, vengono misurati gli intervalli attraverso il sistema di conduzione cardiaca. La somma degli intervalli PA, AH e HV corrisponde al tratto PR sull'elettrocardiogramma. Un intervallo PR corto può indicare la presenza di pre-eccitazione, viceversa, un PR lungo è dovuto a un ritardo nel nodo atrioventricolare o nel sistema His-Purkinje. *(Fig.25)*

2) Test di extrastimolo ventricolare: negli animali la maggior parte degli studi elettrofisiologici è mirata alla diagnosi di aritmie sopraventricolari; quindi si inizia eseguendo manovre di stimolazione ventricolare prima di eseguire quella atriale, poiché quest'ultima può indurre più facilmente aritmie, compresa la fibrillazione atriale. La stimolazione ventricolare serve per rivelare la presenza di vie accessorie. Uno stimolo ventricolare, condotto in modo retrogrado verso gli atri (conduzione VA), dovrebbe viaggiare attraverso il sistema Purkinje-His e il nodo atrioventricolare per raggiungere gli atri, a meno che non sia presente un percorso accessorio. Durante lo studio, viene valutato il primo sito di attivazione retrograda atriale che, in condizioni normali, è a livello del catetere posto sul fascio di His (modello "normale" di attivazione retrograda concentrica). *(Fig.26)* Se è presente una via accessoria il primo sito di attivazione atriale retrograda sarà altrove (ad es. HRA o CS). Questo è definito un modello di attivazione retrograda eccentrica. *(Fig.26)* Se la conduzione VA è completamente assente, è possibile escludere la tachicardia da rientro atrioventricolare (AVRT) o il rientro nodale AV. Il test viene eseguito attraverso la stimolazione di otto battiti in sequenza (S1) (400-600 ms), seguita da un battito prematuro (S2) con un intervallo di accoppiamento progressivamente più breve (di solito, da 400 ms a un minimo di 200 ms). Lo scopo è quello di raggiungere uno stato stazionario a livello di tessuto cardiaco con i battiti S1 e indurre refrattarietà tissutale con un S2 prematuro. Quando si verifica la refrattarietà del tessuto, non avviene la contrazione ventricolare o si verifica un'interruzione della conduzione VA in un determinato punto (Purkinje-His-AVN). Questo esame serve come Test di conduzione retrograda su Purkinje-His-AVN, per rilevare una via accessoria o indurre aritmia. Durante l'esame l'intervallo VA di S2 diventa progressivamente maggiore di quello di S1 con intervalli di accoppiamento sempre più brevi fino al verificarsi del blocco (nessuna A dopo V).

3) Test di extrastimolo atriale: La tecnica è la stessa utilizzata per la stimolazione ventricolare. La refrattarietà tissutale si verifica però quando l'atrio non si contrae più o quando la conduzione AV viene interrotta. Questo esame serve per osservare le proprietà di conduzione sopra l'AVN e His-Purkinje (es. conduzione decrementale), osservare i periodi refrattari dell'AVN e del miocardio atriale di destra, rilevare anomalie di conduzione intra-atriale e intraventricolare, dimostrare una doppia fisiologia nodale AV o AP e indurre aritmie. Durante il test un intervallo AH o AV di S2 diventa progressivamente più grande di

un intervallo AH o AV di S1 con intervalli di accoppiamento più brevi fino a quando si verifica un blocco (senza H o V dopo A).

4) Stimolazione incrementale (atriale o ventricolare): consiste nella stimolazione continua ad una frequenza appena superiore al ritmo sinusale che viene progressivamente aumentata diminuendo l'intervallo tra battiti stimolati consecutivi. Può essere utilizzata per misurare la conduzione degli impulsi e la refrattarietà del tessuto durante le condizioni di stato stazionario cosi come per il recupero della condizione normale.

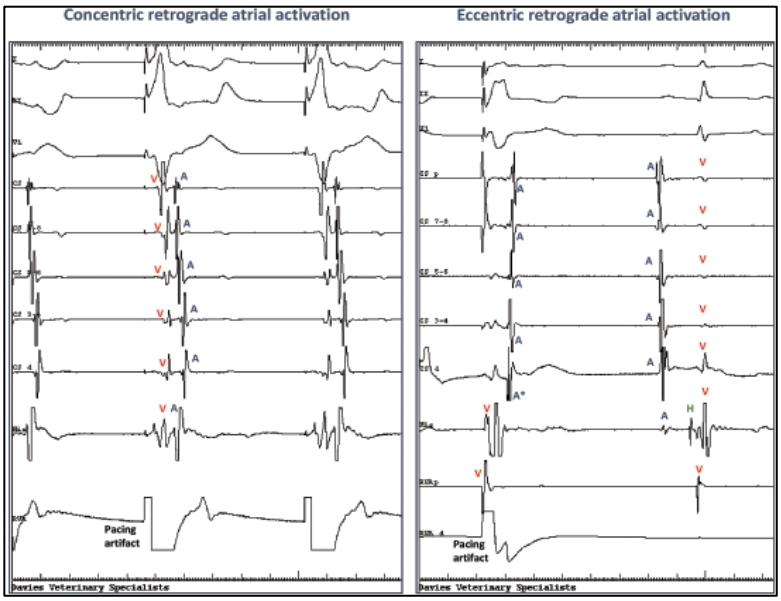

Figura 26 *Pattern di attivazione atriale retrograda concentrica (a sinistra) ed eccentrica (a destra). (adattata da Electrophysiology Studies and Catheter Ablation. Pedro Oliveira and Martin Lowe)*

Per quanto concerne il trattamento delle aritmie sopra menzionate tramite ablazione con catetere, oggi la metodica più utilizzata prevede l'erogazione di energia a radiofrequenza (RF). Quest'ultima deriva da corrente elettrica alternata a bassa potenza e alta frequenza grazie alla quale è possibile ottenere il riscaldamento del tessuto aritmogenico fino ad una temperatura che genera necrosi senza provocare coagulazione. L'effetto è causato dal riscaldamento resistivo degli strati superficiali di tessuto a contatto con il catetere tramite oscillazioni di ioni provocate dalla corrente stessa. Ciò interessa solo il tessuto a stretto contatto con la punta del catetere (1-2 mm di profondità). Le lesioni più profonde sono

provocate dal riscaldamento conduttivo poiché il calore si propaga da questa piccola area al tessuto adiacente (normalmente fino a 5-7 mm). La dimensione della lesione dipende dalla durata dell'ablazione e dalla resistenza (impedenza) alla propagazione del calore del tessuto stesso. Durante questo processo, il calore viene trasmesso anche al sangue circostante con rischio di coagulazione e possibilità che si verifichino effetti collaterali gravi (Wright, et al., 2006). Per evitare ciò, viene monitorata la temperatura sulla superficie. L'energia utilizzata è nell'intervallo 5-30 watt erogata attraverso un generatore da 300 a 750 kHz. Molte macchine hanno una modalità di spegnimento automatico quando l'impedenza del tessuto aumenta vertiginosamente a causa della formazione del coagulo di sangue sulla punta dell'elettrodo. La temperatura che porta a necrosi del tessuto è risultata di 50,8°C mentre il coagulo, che causa l'aumento di impedenza, è dovuto all'ebollizione sulla punta dell'elettrodo quando vengono superati i 100°C. La temperatura della punta del catetere e il contatto dell'elettrodo con il tessuto sono i principali fattori che determinano la dimensione della lesione. Il vantaggio della radiofrequenza è la capacità di fornire quantità di energia graduata in un'area molto piccola. Le caratteristiche della radiofrequenza sono tali che non vi è alcun barotrauma associato alla sua erogazione. Ciò consente un uso sicuro anche in aree a parete sottile come il seno coronarico. Esistono diversi studi sui cani che convalidano l'efficacia e la sicurezza delle applicazioni a RF nel seno coronarico, nell'atrio, nel nodo atrioventricolare e nel ventricolo. Non sono state segnalate rotture a livello coronarico con l'uso della RF (Newman D., 1989) e non sono state riscontrate aritmie, variazioni di pressione o perforazioni. Sono stati fatti studi anatomo-patologici che hanno dimostrano che le lesioni sono piccole e omogenee. È possibile che la dimensione ridotta e l'omogeneità delle lesioni contribuiscano al basso potenziale di produzione di aritmie.

Dopo l'esecuzione di un'ablazione correttamente eseguita, si esegue uno studio elettrofisiologico di follow-up immediato; un attento esame della conduzione retrograda permette di valutare se la via accessoria è ancora presente o se l'ablazione è andata a buon fine. Infine, viene infuso isoproterenolo, ad una velocità di 0,015 mg/kg al minuto, per stimolare i recettori beta cardiaci, così da migliorare la conduzione sul nodo atrioventricolare, l'automaticità anormale e potenziare la conduzione attraverso una via accessoria danneggiata ma non permanentemente distrutta. Questi esami di stimolazione

vengono eseguiti per circa un'ora di tempo fino a che il farmaco viene eliminato completamente (Wright, et al., 2006). I risultati a lungo termine delle ablazioni eseguite fino ad oggi sono molto incoraggianti. I proprietari sono molto soddisfatti della riuscita dell'intervento e hanno riscontrato un miglioramento della qualità di vita dei loro cani (Wright, et al., 2006).

L'ablazione tramite radiofrequenza è considerata molto sicura ed efficace in medicina umana. Alcune complicazioni riguardano: (1) accesso vascolare e manipolazione del catetere (danno alla struttura vascolare / cardiaca, effusione pericardica, pneumotorace, emorragia / ematoma, ecc.), (2) durante l'erogazione di energia (blocco atrioventricolare, tromboembolismo, pericardite, danno alla parete vascolare / cardiaca / esofagea) o (3) altro (infezione, esposizione alle radiazioni). Le principali complicanze sono state segnalate dallo 0,8 al 6,0% dei casi a seconda del tipo di procedura eseguita. Il rischio di complicanze è risultato inferiore per le tachicardie sopraventricolari (SVT: 0,8%) in confronto alla fibrillazione atriale (5,2%) e alla tachicardia ventricolare (3,4%-6,0%). L'incidenza di decessi correlati alle procedure è molto bassa intorno allo 0,1% (Ruth Willis, 2018). Questa informazione non è disponibile in medicina veterinaria. In un laboratorio EP veterinario è stato riportato un tasso di complicanze del 6,2% ma senza menzionare il tipo di complicanze riscontrate (Santilli, et al., 2015).

5.3 Angiocardiografia con iniezione di un mezzo di contrasto: metodica e applicazioni

L'angiografia è il più comune studio radiologico eseguito durante la cateterizzazione cardiaca. Nei cani e nei gatti, sono stati eseguiti molti studi angiografici sia in animali sperimentali sani che in pazienti con cardiopatie congenite o acquisite. L'utilizzo principale dell'angiografia è per la diagnosi di cardiopatie, ma può essere eseguita anche per diagnosticare e valutare molte altre condizioni, tra cui il sovraccarico di volume del ventricolo sinistro, malattie da filaria e altri tipi di tromboembolismo polmonare, tumori alla base del cuore, tumori intracardiaci e anomalie vascolari extra cardiache. Questo esame permette di visualizzare direttamente il flusso ematico nelle camere cardiache e nei grossi vasi grazie all'iniezione di un mezzo di contrasto radiopaco. L'immagine risultante

viene monitorata mediante fluoroscopia. Le iniezioni di mezzo di contrasto possono essere eseguite manualmente (specialmente in animali molto piccoli) ma è preferibile l'utilizzo di un iniettore automatico di cui si possono regolare la pressione e la velocità di inoculazione. Gli agenti di contrasto radiografici iniettabili disponibili per l'angiografia contengono lo iodio come elemento di assorbimento dei raggi X. Oggi si utilizzano quasi esclusivamente agenti non ionici di terza generazione (ad es. Omnipaque, Isovue, Optiray) che non ionizzano in soluzione e forniscono una concentrazione più elevata di iodio per volume di sangue e una minore osmolalità rispetto agli agenti ionici usati in passato. Gli effetti avversi del contrasto intravascolare (vasodilatazione, aritmie e nefrotossicità) sembrano essere direttamente correlati all'osmolalità dell'agente rispetto al sangue, per questo motivo gli agenti non ionici, avendo osmolalità minore, sono più sicuri e devono essere considerati per l'uso in pazienti ad alto rischio (insufficienza miocardica, ipertensione polmonare, emodinamica instabile) e in qualsiasi paziente che manifesta una reazione avversa grave ad un agente ionico (Andreucci, et al., 2014). Un tipo di angiografia è quella non selettiva che si realizza mediante l'iniezione di contrasto in una vena periferica, di solito la vena cefalica; successivamente il mezzo di contrasto opacizza la vena cava, l'atrio destro, il ventricolo destro, le arterie e le vene polmonari, l'atrio sinistro, il ventricolo sinistro e l'aorta. *(Fig. 27)* È una procedura relativamente semplice, in quanto richiede solo l'introduzione di un catetere venoso periferico, ma presenta delle limitazioni dovute principalmente alla diluizione del contrasto man mano che progredisce attraverso la circolazione, con conseguente minor opacizzazione del lato sinistro del cuore, specialmente quando il tempo di circolazione è prolungato. Un altro svantaggio è la visualizzazione di più strutture radiopache sovrapposte che rende difficoltoso l'esame dei singoli elementi. L'altra forma di angiografia è quella selettiva che prevede l'introduzione di cateteri endovascolari in un vaso periferico (vena giugulare, vena o arteria femorale), per raggiungere siti specifici in cui iniettare il mezzo di contrasto per esaminarne la morfologia e studiare in modo selettivo i vasi e le loro diramazioni. La scelta dei siti di iniezione selettiva dipende dalla anomalia anatomica o di flusso che si sta tentando di dimostrare e dalle condizioni generali del paziente. *(Fig.28)*

Solitamente si applicano i seguenti principi:

1. Per dimostrare un'insufficienza valvolare, il mezzo di contrasto viene iniettato nella camera cardiaca distale al difetto;

2. Per dimostrare una lesione ostruttiva / stenotica, l'iniezione deve essere effettuata nella camera cardiaca prossimale o nel vaso adiacente all'area ostruita.

Quindi l'iniezione viene effettuata a livello del ventricolo destro per evidenziare la stenosi polmonare, PDA inverso e difetti del setto interventricolare con shunt destro-sinistro. Il mezzo di contrasto viene, invece, iniettato a livello di ventricolo sinistro per visualizzare la stenosi aortica, l'insufficienza mitralica, i difetti del setto interventricolare con shunt sinistro-destro e il PDA. Per la diagnosi di difetti delle vene polmonari e del setto interatriale si può selezionare come sito specifico per l'iniezione l'arteria polmonare. L'iniezione a livello di radice dell'aorta è utile per dimostrare insufficienza aortica, alterazioni delle arterie coronarie e PDA.

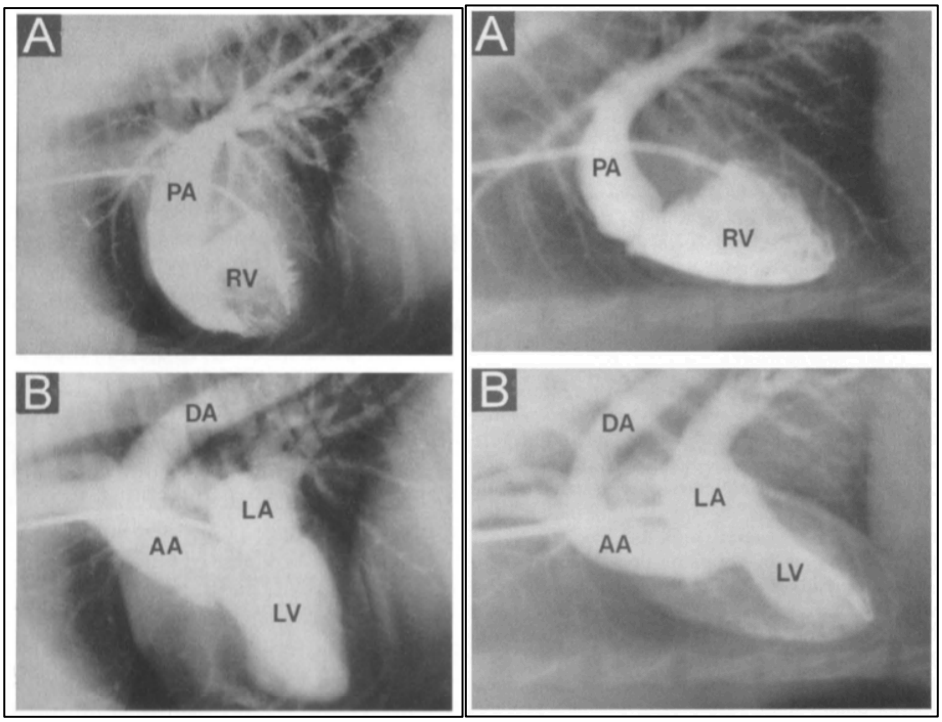

Figura 27 *Angiocardiografia di cane (sinistra) e di gatto (destra) sani. (A) L'iniezione ventricolare destra delinea il ventricolo destro (RV) e l'arteria polmonare (PA) con i suoi rami. (B) La fase di passaggio del contrasto al lato sinistro mostra l'atrio sinistro (LA), il ventricolo sinistro (LV), l'aorta ascendente (AA) e discendente (DA). (Kittleson e Kienle, Small animal cardiovascular medicine. Elsevier-Health sciences division, 1998).*

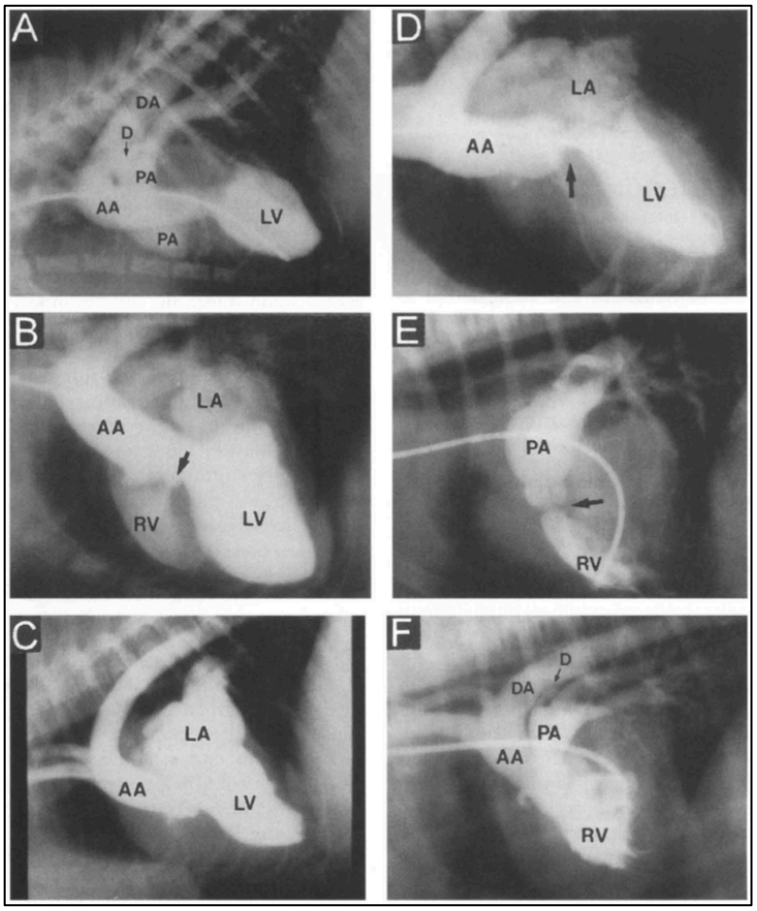

Figura 28 *Esempi di anomalie cardiache mostrate con angiocardiografia. (A) Iniezione LV: PDA in un gatto. Il PDA (freccia) collega l'aorta discendente all'arteria polmonare con shunt da sinistra a destra e opacizzazione dell'arteria polmonare in aggiunta al cuore di sinistra. (B) Iniezione LV: piccolo difetto del setto ventricolare (DIV) in un cane. Il DIV (freccia), che si trova appena sotto la valvola aortica, lascia defluire il contrasto nel ventricolo destro e provoca una distorsione della radice dell'aorta. Il ventricolo sinistro è leggermente dilatato e vi è un lieve rigurgito mitralico, che opacizza parzialmente l'atrio sinistro. (C) Iniezione LV: displasia congenita della valvola mitrale in un cane. Oltre a delineare LV e aorta, c'è una dilatazione e una marcata opacizzazione dell'atrio sinistro a causa di un grave rigurgito mitralico. (D) Iniezione LV: stenosi subaortica congenita in un cane. L'ostruzione (freccia) si trova appena sotto la valvola aortica e vi è una lieve dilatazione post stenotica dell'aorta ascendente.*
(E) Iniezione RV: stenosi polmonare congenita in un cane. L'ostruzione (freccia) si trova appena sotto la valvola polmonare. Il RV è ispessito e c'è una dilatazione post stenotica dell'arteria polmonare. (F) Iniezione RV: tetralogia di Fallot in un cane. Il RV si ispessisce e sia l'aorta che l'arteria polmonare vengono contemporaneamente opacizzate, indicando uno shunt da destra a sinistra a livello ventricolare. Il LV non è distinguibile, ma la radice aortica è ampia e appare spostata ventralmente. Vi è una scoperta accidentale di un piccolissimo dotto arterioso pervio (D). AA, aorta ascendente; D, dotto arterioso pervio; DA, aorta discendente; LA, atrio sinistro; LV, ventricolo sinistro; PA, arteria polmonare; RA, atrio destro; RV, ventricolo destro. (Kittleson e Kienle, Small animal cardiovascular medicine. Elsevier-Health sciences division, 1998).

6 CHIRURGIA INTERVENTISTICA

Negli ultimi decenni, si è assistito a un progressivo e crescente utilizzo delle procedure mininvasive tramite cateterizzazione per il trattamento delle patologie cardiache congenite nei cani. Le possibilità terapeutiche nella cardiologia veterinaria sono in continua espansione e, mentre una volta erano possibili solo interventi chirurgici invasivi a torace aperto, oggi vengono utilizzati sempre di più nuovi metodi di occlusione e di dilatazione transcatetere; ad esempio per la chiusura del dotto arterioso pervio (PDA, Patent Ductus Arteriosus) o per il trattamento di altre anomalie meno comuni nei cani, come i difetti del setto interatriale e interventricolare o per la dilatazione tramite palloncino della stenosi polmonare (valvuloplastica transluminale polmonare). Inoltre queste nuove metodiche vengono utilizzate anche per risolvere altre patologie ostruttive come la stenosi subaortica (valvuloplastica transluminale aortica), la stenosi delle valvole atrioventricolari (mitrale e/o tricuspide) o il cor triatriatum dexter. La differenza fondamentale tra chirurgia cardiaca classica e chirurgia mininvasiva è che non è più necessario l'intervento in toracotomia. Questo elimina quasi totalmente il dolore postoperatorio, riduce il tempo di recupero postintervento e la necessità di utilizzo di misure postoperatorie come un drenaggio toracico. Si evitano anche le eventuali complicazioni di una toracotomia come versamento pleurico, pneumotorace o pleurite.

6.1 Dotto arterioso pervio (PDA)

Il PDA (Patent Ductus Arteriosus) è una malformazione congenita data dalla persistenza di una struttura presente durante la vita fetale che mette in comunicazione l'aorta discendente con l'arteria polmonare. È comune nei cani tanto che, in alcuni studi, è stato segnalato come il difetto cardiaco più diffuso. (Buchanan, 1992) (Scansen, et al., 2014) Si può riscontrare anche nei gatti, anche se con meno frequenza. (Scansen, et al., 2014) Senza terapia la prognosi è scarsa e quindi è necessaria la chiusura del dotto, con legatura chirurgica in toracotomia o con occlusione interventistica mininvasiva. (Scansen, 2018) La chiusura transcatetere del PDA è stata segnalata per la prima volta nei cani nel 1994. (Miller, et al., 1994). Nel primo decennio di terapia transcatetere, il metodo maggiormente utilizzato era l'introduzione e il rilascio di un Coil per via arteriosa o venosa. (Scansen, 2018)

Successivamente, sono stati utilizzati dispositivi umani di design variabile e nel 2007 è stato introdotto un dispositivo progettato e ottimizzato per l'anatomia canina (Nguyenba, et al., 2017). La legatura chirurgica è considerata tutt'oggi un metodo molto efficace per l'occlusione del PDA. Sebbene la procedura coinvolga una toracotomia, il recupero è in genere molto rapido. Tuttavia, i dati pubblicati rivelano che la legatura chirurgica non è priva di mortalità e complicazioni importanti:

- Tre studi recenti, ognuno riguardante la legatura chirurgica del PDA in più di 50 cani, hanno riportato tassi di mortalità procedurale e periprocedurale dello 0%, del 3,0% e del 5,6%.
- Gli stessi studi hanno riportato emorragia duttale intraoperatoria nell'11%, 12% e il 15% dei casi, oltre ad una serie di altre complicazioni (Bureau, et al., 2005) (Van Israel, et al., 2002) (Goodrich, et al., 2007).
- Inoltre, in altri 2 studi, è stato riportato flusso duttale residuale (riscontrato durante ecocardiografia color Doppler postoperatoria o durante l'auscultazione per la presenza di un soffio continuo) nel 21% e nel 49% dei cani dopo legatura del PDA con la tecnica standard, e nel 53% e nel 36% dei cani con la tecnica di Jackson (Van Israel, et al., 2002) (Stanley, et al., 2003).

Di conseguenza, i metodi mininvasivi per l'occlusione del PDA nei cani si sono evoluti sia in risposta alle aspettative dei proprietari sempre più esigenti e informati, ma anche alla necessità di procedure con minori mortalità, complicazioni e flusso duttale residuale.

In letteratura sono descritti vari dispositivi utilizzati per la chiusura del PDA tramite cateterizzazione nei cani:

<u>COIL</u>

I Coil da embolizzazione sono stati i dispositivi più studiati in assoluto. Sono dispositivi a spirale in metallo che, rilasciati all'interno del dotto, determinano un'embolizzazione controllata. Esistono diverse tipologie di Coils (a rilascio controllato e non) e di tecniche di rilascio (approccio arterioso o venoso). *(Fig.29)*

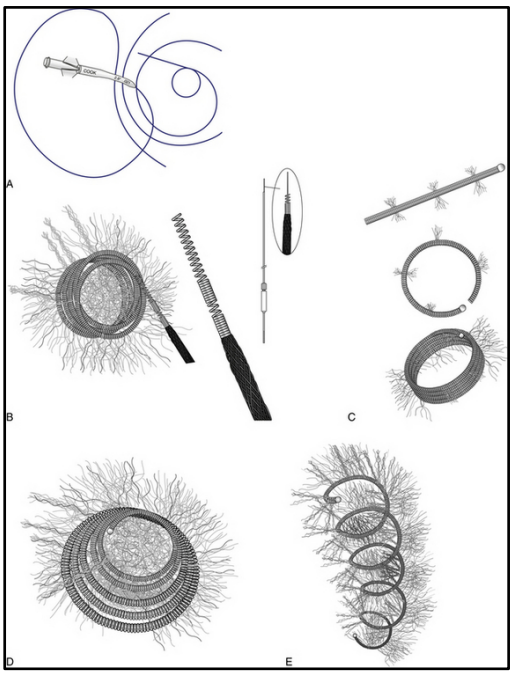

Figura 29 *Dispositivi di rilascio e Coil da embolizzazione. (A) Cantata microcatheter (2.5Fr or 2.8Fr). (B) Flipper MREye 0.035 detachable coil e sistema di rilascio. (C) Hilal 0.018-inch higher radial force microcoil. (D)Tornado 0.018-inch and 0.035-inch soft coil. (E) MREye Inconel 0.035-inch higher radial force coil. (Cook Medical Incorporated, Bloomington, Ind.)*

La tecnica tradizionalmente più utilizzata prevede l'approccio arterioso (lato sinistro) tramite cateterizzazione dell'arteria femorale. *(Fig.30)* Si può procedere anche con approccio per via venosa (lato destro) attraverso la vena femorale o brachiale, soprattutto come valida alternativa in cani con peso inferiore a 3 Kg, dove il posizionamento di un introduttore di grosse dimensioni in arteria femorale può essere difficoltoso. Il vantaggio dell'approccio venoso per l'impianto di Coil o altri dispositivi di occlusione è la possibilità di utilizzare introduttori e cateteri di diametro maggiore ed evitare potenziali complicazioni associate alla cateterizzazione arteriosa. Tuttavia, l'approccio arterioso evita il passaggio attraverso il cuore destro, che comporta l'accesso retrogrado al dotto, il difficoltoso passaggio del catetere nel ventricolo destro e il possibile sviluppo di aritmie (Bussadori, et al., 2012) (Glaus, et al., 2003) (Schneider, et al., 2001). È stato descritto l'utilizzo di Coil di varie dimensioni e configurazioni (Van Israel, et al., 2002) (Saunders, et al., 1999) in base alla grandezza e alla morfologia del PDA; Il dotto, solitamente, si unisce all'arteria polmonare nel punto in cui si biforca nelle arterie polmonari di sinistra e di destra. Il diametro duttale minimo (MDD) è la misura più importante da rilevare per poter scegliere

il dispositivo più adatto ed è, più comunemente, sul versante in cui il dotto si congiunge con l'arteria polmonare. Per quanto riguarda la morfologia duttale nei cani è classificata in base al suo aspetto angiografico come tipo I, IIA, IIB e III. *(Fig.31)* Alcuni Coil possono essere inseriti tramite cateteri con diametro esterno piccolo di 3Fr (1 mm), e quindi la procedura può essere eseguita anche in cani molto piccoli (Hogan, et al., 2004).

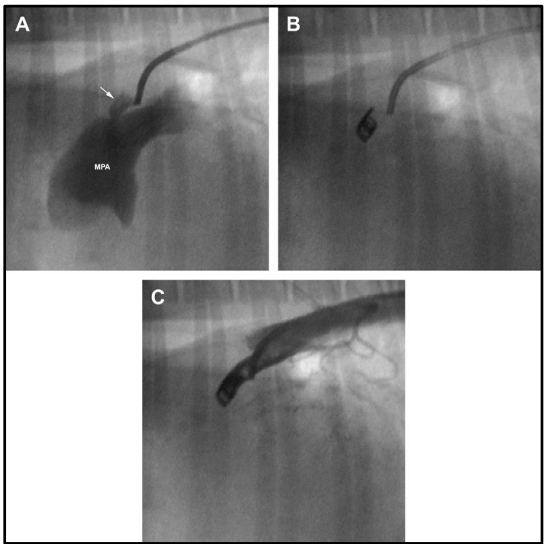

Figura 30 *Chiusura del PDA tramite dispositivo Coil in un cane. (A) Un angiogramma che mostra un piccolo PDA. La misura del dotto può essere stimata comparandola con il catetere 4Fr (1.33 mm di diametro esterno) posizionato in aorta. (B) Un Coil viene rilasciato tramite catetere nell'ampolla del dotto. (C) Dopo l'installazione del dispositivo, un angiogramma aortico mostra la completa occlusione duttale. Arteria polmonare principale (MPA). (Tobias A., Stauthammer C., Minimally Invasive Per-Catheter Occlusion and Dilatation Procedures for Congenital Cardiovascular Abnormalities in Dogs. University of Minnesota, 2010).*

Uno studio retrospettivo condotto all'università di Davis in California, ha riportato gli esiti della chiusura del PDA tramite Coil in 125 cani dal 1998 al 2003: (Campbell, et al., 2006)

- La chiusura tramite questo dispositivo è stata conseguita in 108 cani (86%)
- Il tasso di mortalità intra e periprocedurale è stato del 2,4%.
- Le complicazioni hanno riguardato l'abbandono della procedura nell'11% dei casi a causa di instabilità del dispositivo nel dotto, embolizzazione dei Coil nel 22% e altre complicazioni meno comuni (emolisi transitoria, posizionamento errato della spirale e ipertensione polmonare).

- Un flusso residuale, studiato con ecocardiografia Doppler, è stato trovato nel 66% dei casi entro 24 ore dopo la procedura, ed è stato auscultato un soffio continuo nel 44% dei cani. Tuttavia, è stata documentata la completa chiusura duttale nel 61% dei cani esaminati da 12 a 63 mesi dopo l'intervento. Soltanto in 4 pazienti, con persistenza del flusso attraverso il dotto, è stato necessario ripetere la procedura.

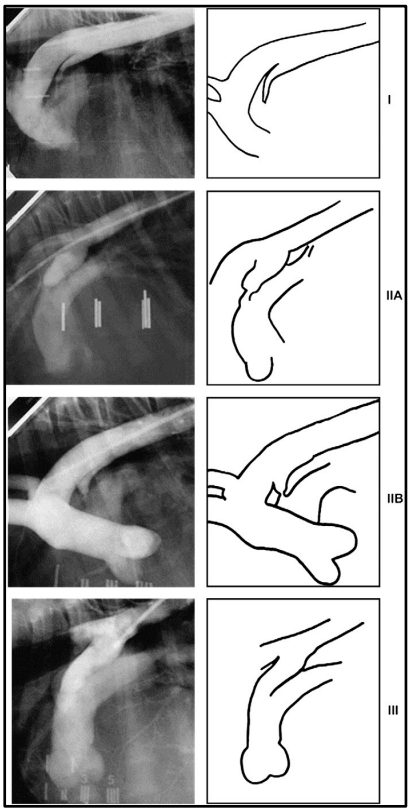

Figura 31 *Angiogrammi aortici di cani con dotto arterioso pervio. Tipo I: il diametro del dotto diminuisce gradualmente di dimensione dall'aorta all'arteria polmonare. Tipo IIA: le pareti del dotto sono essenzialmente parallele l'una all'altra e il diametro duttale diminuisce bruscamente a livello di ostio polmonare. Tipo IIB: il diametro del dotto diminuisce notevolmente dal lato aortico a quello polmonare. Tipo III: il dotto è tubolare e il diametro è uguale per tutta la sua lunghezza. (Da Miller M., Gordon S., Saunders A., et al. Classificazione angiografica della morfologia del dotto arterioso nel cane J Vet Cardiol 2006).*

I risultati con Coil sono generalmente migliori nei cani con MDD duttali più piccoli (Schneider, et al., 2001). (Campbell, et al., 2006) Questo è in linea con un ampio studio svolto sulla chiusura con spirale del PDA in pazienti umani (n. 1258) nel quale l'aumento del MDD e la forma tubolare (analoga alla morfologia duttale di III tipo nel cane) sono stati associati a maggiori esiti sfavorevoli (Magee, et al., 2001). In base alla valutazione dei dati

attuali, la chiusura del PDA tramite Coil nei cani dovrebbe essere utilizzata limitatamente ai casi con MDD di 2 mm o inferiore e non dovrebbe essere presa in considerazione per i dotti con morfologia di tipo III. L'MDD medio nei cani è stato riportato essere di 2.9 mm (media 2.5 mm, range da 1 a 9.5 mm) e, come notato in precedenza, il PDA di tipo III è il meno comune (Miller, et al., 2006). Di conseguenza, si può ragionevolmente prevedere un esito favorevole in una percentuale moderata di cani con PDA, anche se probabilmente inferiore al 50%. Sfortunatamente, senza angiografia, non è possibile prevedere a priori quali casi siano buoni candidati per l'occlusione tramite Coil, poiché non esiste praticamente nessuna correlazione tra MDD, peso e età del paziente (Miller, et al., 2006). Inoltre, la misurazione dell'MDD con ecocardiografia transtoracica non può sostituire l'angiografia per la selezione del dispositivo adatto per la chiusura del PDA nei diversi casi. Di solito la differenza di misurazione tra i due metodi è limitata, ma la discrepanza tra le misurazioni MDD effettuate mediante ecocardiografia e angiografia in alcuni cani è inaccettabilmente grande. Pertanto, qualsiasi procedura di occlusione con questo dispositivo deve sempre essere preceduta da uno studio completo del dotto; l'angiografia mostra frequentemente dimensioni o forme duttali che non sono compatibili con questo metodo di chiusura.

AMPLATZER DUCT OCCLUDER

L'Amplatzer Duct Occluder (ADO) è un dispositivo studiato per la chiusura mininvasiva del PDA nell'uomo. L'ADO è un dispositivo autoespandibile in nitinolo *(Fig.32),* lega di titanio e nickel con elevata elasticità, eccellente memoria e durezza allo stesso tempo. Per favorire la chiusura del dotto, all'interno della rete in nitinolo vi sono delle bende in poliestere. Nei dispositivi ADO di ultima generazione (ADOII-III) è stato tolto il poliestere e sono stati aggiunti filamenti di nitinolo per rendere la rete più fitta. (Bussadori, et al., 2012) È stato descritto in alcuni studi l'uso *off-label* dell'Amplatzer Duct Occluder per l'occlusione del PDA nei cani. (Patent ductus arteriosus occlusion with Amplatzer duct occluders., 2002) (Sisson, 2003) Il dispositivo e la procedura richiedono l'uso di un sistema di rilascio di diametro abbastanza grande e, nelle "Istruzioni per l'uso" fornite con il dispositivo, questo metodo di occlusione è sconsigliato per pazienti umani che pesano meno di 6 kg e hanno

meno di 6 mesi di età. La procedura nei cani è simile a quella per l'uomo: l'ADO viene rilasciato a livello del dotto pervio tramite cateterizzazione venosa. L'ADOII può essere rilasciato sia per via arteriosa che venosa *(Fig.33).* (Bussadori, et al., 2012)

Figura 32 *Amplatzer Duct Occluder, un dispositivo autoespandibile costituito da una rete metallica in nitinolo. La flangia di ritenzione garantisce il posizionamento sicuro del dispositivo nel dotto. Le bende in poliestere, cucite nel dispositivo, facilitano l'occlusione duttale inducendo la trombosi. (Tobias A., Stauthammer C., Minimally Invasive Per-Catheter Occlusion and Dilatation Procedures for Congenital Cardiovascular Abnormalities in Dogs. University of Minnesota, 2010).*

Uno studio sull'uso dell'Amplatzer Duct Occluder in cani con PDA (n.23) ha riportato risultati molto incoraggianti: (Sisson, 2003):

- Non è stata segnalata mortalità procedurale. Ci sono stati 2 decessi postprocedurali in cani con insufficienza cardiaca; entrambe le morti non sono state imputate all'uso dell'occlusore.
- Le complicazioni si sono limitate a 2 fallimenti di posizionamento del dispositivo, entrambi attribuiti ad errori dell'operatore.
- L'angiografia eseguita dopo il rilascio del dispositivo ha dimostrato la completa chiusura del PDA in 13 cani (65%) su 20. L'occlusione completa del PDA è stata confermata in 17 dei 19 cani entro 3 mesi e in 1 cane entro 1 anno, con conseguente chiusura duttale in 18 dei 19 cani che hanno completato il protocollo di studio.

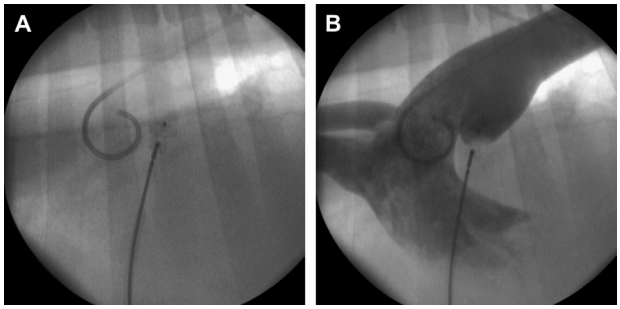

Figura 33 *Occlusione del dotto arterioso con un ADO in un cane. (A) L'occlusore attaccato al catetere di rilascio viene dispiegato e posizionato con la flangia di ritenzione all'interno dell'ampolla duttale. Il dispositivo assume una forma a clessidra e protrude attraverso l'ostio del dotto nell'arteria polmonare. Un catetere angiografico Pigtail è posizionato all'interno dell'aorta. (B) Un angiogramma aortico che mostra la completa occlusione duttale. (Tobias A., Stauthammer C., Minimally Invasive Per-Catheter Occlusion and Dilatation Procedures for Congenital Cardiovascular Abnormalities in Dogs. University of Minnesota, 2010).*

Uno studio svolto alla *University of Minnesota Veterinary Medical Center* su 11 cani sottoposti a chiusura con ADO ha portato alla conclusione che il dispositivo e la procedura sono efficaci per l'occlusione del PDA in cani grandi e generalmente adulti con un dotto di grandi dimensioni. Nonostante il dispositivo abbia dimostrato meno probabilità di flusso residuale e meno rischio di embolizzazione rispetto ai Coils, la procedura di rilascio è sostanzialmente più difficile e sono richiesti sistemi di rilascio piuttosto grandi. Di conseguenza, l'uso dell'Amplatzer Duct Occluder umano non può essere considerato come metodo di routine praticabile nei cani. (Tobias, et al., 2010)

AMPLATZ CANINE DUCT OCCLUDER

L'Amplatz Canine Duct Occluder (ACDO) rappresenta il primo dispositivo studiato appositamente per l'occlusione del PDA nel cane. Si è diffuso nel 2006 in via sperimentale ed è presente sul mercato internazionale dal 2007.



Figura 34 *Amplatz Canine Duct Occluder, un dispositivo in nitinolo autoespandibile. È composto da un disco distale piatto raccordato attraverso una porzione più stretta, waist, a un disco prossimale a coppa. È venduto precaricato insieme ad un cavo di rilascio collegato tramite una microvite. (gentile concessione Dott. Claudio Bussadori, Clinica Veterinaria Gran Sasso, Milano)*

È un dispositivo a maglie multistrato di nitinolo, autoespandibile, composto da una porzione più stretta, detta *waist* (da localizzare a livello dell'ostio sul versante polmonare), che separa un disco distale piatto (da posizionare a livello di versante polmonare) da un disco prossimale a coppa (da posizionare nell'ampolla del PDA). I dispositivi sono classificati in base al diametro del *waist* (da 3 a 10 mm, 12 e 14 mm). Il dispositivo è fornito precaricato insieme ad un cavo di rilascio che si attacca ad una micro vite al centro del disco prossimale a coppa. *(Fig.34)* Il dispositivo viene introdotto per via arteriosa attraverso l'arteria femorale; (Patent ductus arteriosus occlusion with Amplatzer duct occluders., 2002) a questo scopo viene posizionato un introduttore a livello dell'arteria e successivamente viene cateterizzato il dotto con un catetere guida adatto poi al rilascio del dispositivo.

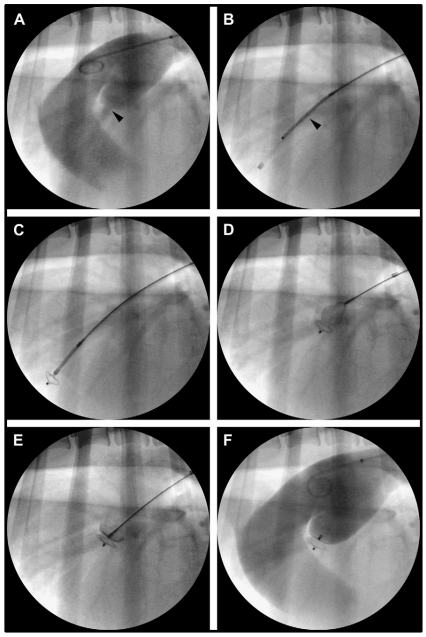

Figura 35 *Procedura di occlusione del dotto con un ACDO. (The Amplatz canine duct occluder: a novel device for patent ductus arteriosus occlusion. J Vet Cardiol 2007;9:109–17)*

Prima del rilascio di questo è consigliabile eseguire un'angiografia del dotto con catetere Pigtail *(Fig.35 A),* fondamentale per avere informazioni sulla morfologia del dotto e sulle misure effettive del diametro minimo duttale (MDD) che di fatto, rappresenta la misura più importante per la selezione del dispositivo. Può servire eseguire anche un'ecocardiografia transesofagea (TEE) che si è rivelata essere molto utile per entrambi gli scopi, oltre a guidare dettagliatamente tutta la procedura. Una volta eseguite queste misurazioni, viene selezionato il dispositivo più adatto moltiplicando la misura del versante polmonare per 1,5-2. (Bussadori, et al., 2012) Un catetere di rilascio, con all'interno il dispositivo selezionato compresso, viene quindi fatto avanzare attraverso il dotto fino all'arteria polmonare *(Fig.35 B)*; il disco distale piatto viene esposto nell'arteria polmonare, poi il sistema deve essere retratto fino a quando questo disco si inserisce sull'ostio polmonare del dotto *(Fig.35 C)*; mentre si mantiene la tensione sul cavo di rilascio, il catetere deve essere ritirato lentamente in modo da posizionare il *waist* a livello dell'ostio e poi il disco prossimale a coppa nell'ampolla duttale sul versante aortico *(Fig.35 D e E).* Devono essere effettuate delle leggere trazioni per verificarne la stabilità, dopo di che è possibile staccare e rimuovere il cavo ed estrarre il catetere. Al termine, viene effettuata un'angiografia per verificare la completa occlusione duttale e il corretto posizionamento del dispositivo

(Fig.35 F). L'Amplatz Canine Duct Occluder e la sua procedura di rilascio sono stati segnalati per la prima volta relativamente di recente (Nguyenba, et al., 2006) e in questi anni sono stati fatti alcuni studi per valutare la reale efficacia del dispositivo.

Un recente studio ha valutato il prototipo di Amplatz Canine Duct Occluder e la procedura di dispiegamento. Lo studio ha coinvolto 18 cani di razza diversa. Le morfologie duttali (Miller, et al., 2006) comprendevano tipi IIA (n. 14), IIB (n. 3) e III (n. 1), e gli MDD, valutati tramite angiografia, variavano da 1,1 a 6,9 mm (media 3,7 mm). Dopo la procedura di rilascio del dispositivo, è stata valutata mediante angiografia la presenza di flusso residuale, seguita dall'ecocardiografia Doppler dopo 1 giorno, 3 mesi, 12 mesi o più: (Nguyenba, et al., 2008)

- Non vi è stata mortalità procedurale o periprocedurale.
- Il successo del posizionamento del dispositivo è stato ottenuto in tutti i 18 cani; tuttavia, in 1 cane è stata necessaria una seconda procedura con un dispositivo ACDO più ampio dopo che il primo è migrato nella circolazione polmonare senza apparenti conseguenze negative.
- L'occlusione duttale completa è stata confermata in 17 cani (94%) su 18 dall'angiografia, così come dall'ecocardiografia Doppler a 1 giorno e 3 mesi dopo la procedura. In 1 cane era presente flusso residuale alle valutazioni dopo 1 giorno, 3 mesi e 12 mesi post procedura. Tuttavia, l'occlusione completa è stata confermata in tutti gli altri cani sottoposti a valutazioni dopo 12 o più mesi (n. 12) prima della pubblicazione dello studio.

Un altro studio ha descritto i risultati della procedura di chiusura del PDA con ACDO in 41 cani (Gordon, et al., 2010):

- il rilascio adeguato del dispositivo è stato ottenuto in 40 su 41 cani.
- L'angiografia post-rilascio eseguita in 39 cani ha documentato l'occlusione completa in 27 cani, un flusso residuale lieve in 7, un flusso residuale medio in 1 e un flusso moderato in 4; l'angiografia non è stata eseguita in un cane.

- L’ecocardiografia color Doppler transtoracica, eseguita il giorno successivo, ha confermato l'occlusione completa in tutti e 40 i cani.
- Un cane necessitava di un dispositivo troppo grande per poter passare attraverso la sua arteria femorale e il PDA è quindi stato successivamente chiuso con legatura chirurgica in toracotomia.

In conclusione L'ACDO offre una percentuale di occlusione completa superiore rispetto ai Coils. L’intervento è tecnicamente più semplice e quindi i tempi procedurali tendono ad essere più brevi. Le potenziali complicazioni sono simili a quelle con i Coils. I vantaggi, rispetto ad altri dispositivi, sono l’ampia gamma di dimensioni degli ACDO e quindi la possibilità di utilizzo per dotti di varie forme e dimensioni, la maggior facilità tecnica della procedura di rilascio e posizionamento e la capacità di fornire una chiusura completa del PDA massimo entro 3 mesi dalla procedura, ovviando alla necessità di ricontrollare i pazienti per l’eventuale flusso residuale oltre questo periodo di tempo. Questo studio conferma quindi i risultati dello studio precedentemente riportato e conclude che l’utilizzo degli ACDO è un'opzione eccellente, sicura ed efficace per l'occlusione transcatetere dei PDA canini.

Risultati favorevoli simili sono stati riportati anche in un altro studio che coinvolge 23 cani con PDA della Texas A&M University. (Achen, et al., 2008) Questi risultati sono migliori di quelli ottenuti con metodi chirurgici o altri metodi mininvasivi transcatetere valutati fino ad oggi in medicina veterinaria. Di conseguenza l’impiego di un Amplatz Canine Duct Occluder potrebbe essere considerato come l'attuale trattamento di scelta per il PDA canino. (Bussadori, et al., 2012)

Un'importante limitazione nell'uso di ACDO è rappresentata dai sistemi di rilascio necessari che hanno diametro relativamente grande. Le dimensioni molto piccole del cane potrebbero costituire un problema per il posizionamento dell’introduttore in quanto l’arteria femorale potrebbe non essere di adeguate dimensioni per accoglierlo. Secondo vari studi la tecnica è utilizzabile nei cani con un peso non inferiore a 4 kg. Sono in corso ricerche per progettare e produrre dispositivi e sistemi di rilascio di diametro ridotto, nonché per sviluppare una nuova procedura specifica per l'occlusione di PDA nei cani di piccola taglia. È stato valutato con buoni risultati un dispositivo in nitinol altamente

flessibile che può essere fatto passare attraverso introduttori più piccoli, ma sfortunatamente non è ancora disponibile. (Olson, et al., 2010) L'impianto del dispositivo ACDO per via venosa, anziché arteriosa, potrebbe risultare più facile nei cani di piccola taglia, poiché la vena giugulare o femorale sono più grandi e più flessibili dell'arteria femorale. La cateterizzazione del PDA con accesso venoso richiede il posizionamento, con l'aiuto di una guida flessibile a punta dritta, nel tronco polmonare di un catetere con foro terminale che viene fatto avanzare attraverso il dotto fino aorta discendente. (Blossom, et al., 2010) Può essere utilizzato un dispositivo Coil a rilascio controllato per consentire di posizionare la spirale nell'aorta discendente e ritirarla nell'ampolla duttale con un piccolo segmento di spirale che attraversa l'ostio duttale *(Fig.36).* È stato recentemente descritto un approccio arterioso attraverso l'arteria carotidea come un'alternativa potenzialmente utile nei cani più piccoli in cui il diametro dell'arteria femorale può precludere l'esecuzione di questa procedura (Miller, et al., 2009).

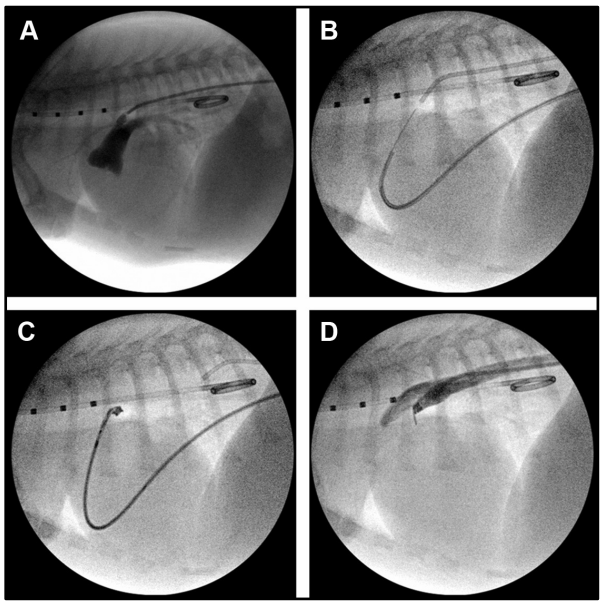

Figura 36 *Occlusione per via venosa retrograda del PDA in un bassotto di 13 settimane. L'arteria femorale del cane è stata ritenuta troppo piccola per un introduttore appropriato ad un ACDO, pertanto è stata eseguita la procedura di rilascio di un Coil. L'angiogramma iniziale (A) eseguito nell'ampolla duttale mostra un piccolo flusso sinistro-destro. È stata utilizzata una guida a punta dritta per attraversare il dotto dal tronco polmonare all'aorta (B). il Coil è stato rilasciato parzialmente in aorta e ritirato indietro per impegnare l'ostio duttale (C). Si lascia una piccola porzione di spira sul lato polmonare. L'angiogramma post procedura mostra completa occlusione duttale (D). (Scansen B., Cardiac Interventions in Small Animals, Areas of Uncertainty. Colorado State University, 2018)*

6.2 Stenosi polmonare (SP)

La stenosi polmonare (SP) rappresenta uno dei più comuni difetti cardiaci congeniti nel cane. Anatomicamente la stenosi polmonare può essere classificata come sopravalvolare, valvolare e sottovalvolare. Di queste tre forme quella valvolare è la più diffusa e può essere a sua volta classificata in fenotipi, a seconda della morfologia. Le forme fenotipiche più comuni sono il tipo A e il tipo B. A volte alcune delle caratteristiche distintive di questi due morfotipi principali possono coesistere nello stesso soggetto e in questi casi di difficile classificazione si parla di stenosi di tipo misto. (Bussadori, et al., 2000) Il tipo A dal punto di vista anatomico ed ecocardiografico è caratterizzato da un lieve ispessimento della valvola polmonare e dalla fusione dei lembi valvolari. L'apparato valvolare si comporta come un diaframma che in sistole assume un aspetto cupuliforme spostandosi verso l'alto (*doming sistolico*). L'annulus risulta di dimensioni normali ed il rapporto fra i diametri aortico e polmonare è inferiore a 1,2. Spesso questo tipo di anomalia è associata a dilatazione post stenotica che interessa il tronco polmonare ed i rami polmonari principali. Nel tipo B si evidenziano ipoplasia sia dell'annulus, con cuspidi malformate e displasiche, sia del tratto prossimale dell'arteria polmonare principale. Non è presente invece dilatazione post-stenotica. La stenosi sopravalvolare è caratterizzata dal restringimento dell'arteria polmonare principale o delle sue porzioni distali. Questa forma di stenosi è rarissima nel cane; in alcuni Buldog, sia inglesi che francesi, si riscontra talvolta una forma di stenosi dell'arteria polmonare a livello di giunzione seno tubulare in corrispondenza dell'inserzione distale delle commessure valvolari. Questo porta ad un restringimento localizzato dell'arteria polmonare principale contraddistinto da una marcata dilatazione post-stenotica nell'immagine ecocardiografica e ancora di più in quella angiografica questo tratto di arteria polmonare principale assume un aspetto cosiddetto a clessidra. Solitamente questa morfologia corrisponde a stenosi molto gravi con un maggiore rischio operatorio e che devono essere attentamente valutate prima di sottoporre il paziente a qualsiasi procedura. Altre forme più rare di stenosi sopravalvolare sono rappresentate dall'ipoplasia dei rami arteriosi polmonari. Per la diagnosi corretta di questi casi particolari è fondamentale uno studio angiografico selettivo. Le stenosi sottovalvolari invece possono essere causate da un'ostruzione fissa medioventricolare, la quale è determinata da una membrana fibromuscolare localizzata tra il tratto di afflusso e quello di efflusso. Questo

tipo di malformazione prende il nome di ventricolo destro a doppia camera. Un'altra è la stenosi infundibolare (stenosi dinamica), caratterizzata da severa ipertrofia del tessuto muscolare settale e parietale del tratto di efflusso spesso associata ad ipoplasia dell'anello valvolare polmonare e dell'arteria polmonare principale. Altra causa può essere l'anomalia di insorgenza e decorso delle arterie coronariche che possono portare ad un restringimento dell'annulus polmonare. Il tipo più frequente di anomalia coronarica è il tipo R2A, ovvero la stenosi determinata dalla presenza di un'arteria coronaria anomala: in questi soggetti è presente una singola arteria coronaria destra dalla quale originano un'arteria circonflessa sinistra e un'arteria discendente anteriore. L'arteria circonflessa sinistra aberrante circonda il tratto di efflusso in prossimità della valvola polmonare (Buchanan, 2001) *(Fig.37).* La stenosi polmonare si presenta comunemente come un difetto cardiaco isolato, ma la può essere accompagnata da altre anomalie cardiache come la displasia della valvola tricuspide oppure può far parte di disturbi cardiaci congeniti più complessi come la Tetralogia di Fallot.

La valvuloplastica polmonare percutanea (VPP) è stata descritta per la prima volta in letteratura umana nel 1982 e oggi rappresenta il trattamento d'elezione per la SP nell'uomo e nel cane. (Buchanan, et al., 2002) Dovrebbe essere eseguita al più presto in tutti i pazienti (anche asintomatici) con gradiente pressorio elevato e ipertrofia ventricolare destra significativa. Un ritardo nella terapia medica e nella procedura interventistica può infatti favorire una rapida progressione dell'ipertrofia ventricolare e infundibolare destra, con un aumento delle difficoltà tecniche durante la VPP e spesso la riduzione dei risultati conseguibili. (Bussadori, et al., 2012) Non sono state stabilite linee guida rigide che indichino quali siano i cani da sottoporre a VPP. Nella scelta del paziente sono da tenere in considerazione diversi fattori: la gravità e il tipo di SP, la presenza/assenza di sintomi ascrivibili alla patologia, il grado di ipertrofia ventricolare e infundibolare destra e la presenza di altri difetti cardiaci congeniti associati. I pazienti con SP lieve (gradiente transvalvolare polmonare <50 mmHg) hanno un'aspettativa di vita normale e tendenzialmente rimarranno asintomatici negli anni quindi la procedura può essere evitata. L'indicazione per cani con SP moderata (gradiente transvalvolare polmonare compreso tra 50 e 80 mmHg) è una questione aperta; un recente lavoro retrospettivo sulla SP nel cane ha messo in evidenza come nei cani non sottoposti a VPP il rischio di morte cardiaca sia maggiore quando il gradiente transvalvolare polmonare è superiore a 60

mmHg. Quindi si raccomanda la VPP anche in questa tipologia di pazienti, soprattutto se la diagnosi è effettuata in età giovanile, in quanto è possibile ottenere ottimi risultati evitando lo sviluppo di un'ipertrofia ventricolare destra più grave. (Francis, et al., 2011) La VPP è sempre raccomandata, salvo specifiche eccezioni, in tutti i casi di SP grave (gradiente transvalvolare polmonare > 80 mmHg) anche asintomatici. Un altro importante elemento da considerare nella selezione del paziente per la VPP è il tipo di SP: il tipo A presenta una morfologia più favorevole al buon esito della procedura, in quanto è caratterizzata dalla fusione dei lembi polmonari, mentre il tipo B presenta una morfologia meno favorevole, che spesso è associata a risultati meno soddisfacenti. (Bussadori, et al., 2001) Nei cani con SP di tipo B, il grado di ipoplasia dell'annulus e il grado di fusione tra i lembi presenti sono le caratteristiche della valvola stenotica che più influenzano i risultati dell'operazione: più l'annulus è ipoplastico e meno è presente fusione tra i lembi, minori saranno i risultati. In molti soggetti portatori di stenosi di tipo B, la parziale riduzione del gradiente ottenuto con la procedura è sufficiente a ridurre il rischio di morte improvvisa o di scompenso cardiaco destro, garantendo una buona aspettativa di vita. (Locatelli, et al., 2013) La presenza di una coronaria anomala (tipo R2A), determinante stenosi subvalvolare polmonare, rappresenta sempre una controindicazione alla VPP, in quanto il paziente risulta a rischio di morte improvvisa durante la procedura, a causa del trauma compressivo alla coronaria anomala determinato dalla dilatazione con pallone e della conseguente ischemia, oppure a causa della rottura del vaso e dell'emorragia che ne consegue. Inoltre, essendo la SP determinata dal percorso anomalo della coronaria e non dalla fusione dei lembi, questo tipo di trattamento (caratterizzato da commissurolisi) sembra poco utile. Nonostante ciò, in letteratura è segnalato l'uso della VPP come trattamento "conservativo" in questa classe di pazienti, utilizzando un pallone con diametro uguale all'annulus polmonare (e non di 1,2 o 1,5 volte maggiore come si fa solitamente). (Fonfara, et al., 2010) La presenza di sintomi ascrivibili alla patologia e un grado di ipertrofia ventricolare-infundibolare destra significativo rappresentano sempre un'indicazione alla VPP; un grado di ipertrofia ventricolare-infundibolare destra significativo è associato a maggiori rischi intra procedurali e suggerisce pertanto una maggiore cautela durante la VPP. Se i sintomi sono rappresentati da un quadro di insufficienza cardiaca congestizia (ICC) destra, l'indicazione alla VPP rimane controversa: è infatti molto difficile stabilire a priori se la funzione ventricolare destra possa essere "recuperabile" o se, indipendentemente dal trattamento,

ci si trova davanti ad un quadro di deficit funzionale destro irreversibile. Nell'esperienza di Bussadori C. e Locatelli C., i risultati delle VPP intraprese in soggetti con un quadro di ICC destra sono stati estremamente variegati. È indubbio che, qualora ci si trovi davanti ad un quadro di questo genere, la tempestività dell'intervento sia fondamentale. La presenza di cardiopatie congenite associate alla SP è sempre da tenere in considerazione, in quanto la fisiopatologia si modifica ed è la somma di più difetti: la scelta di effettuare la VPP è da ponderare nell'ottica di una terapia a più livelli. Un altro fattore da tenere in considerazione è il peso o le dimensioni del paziente: in caso di cani di peso inferiore ai 2-3 Kg l'approccio vascolare può non essere eseguibile e di conseguenza anche la procedura è infattibile. (Bussadori, et al., 2001) Secondo alcuni studi anche l'età adulta del paziente al momento della procedura può essere un fattore prognostico negativo per la VPP stessa: nei soggetti di età superiore ai 6 anni circa infatti, l'ispessimento e la maggiore rigidità dei lembi, conseguente al persistere di un flusso turbolento, sembrerebbe rendere la VPP difficilmente in grado di dilatare la valvola e quindi di ridurre il gradiente transvalvolare polmonare. Questa considerazione resta tuttavia da confermare su un più ampio numero di casi. (Bussadori, et al., 2007)

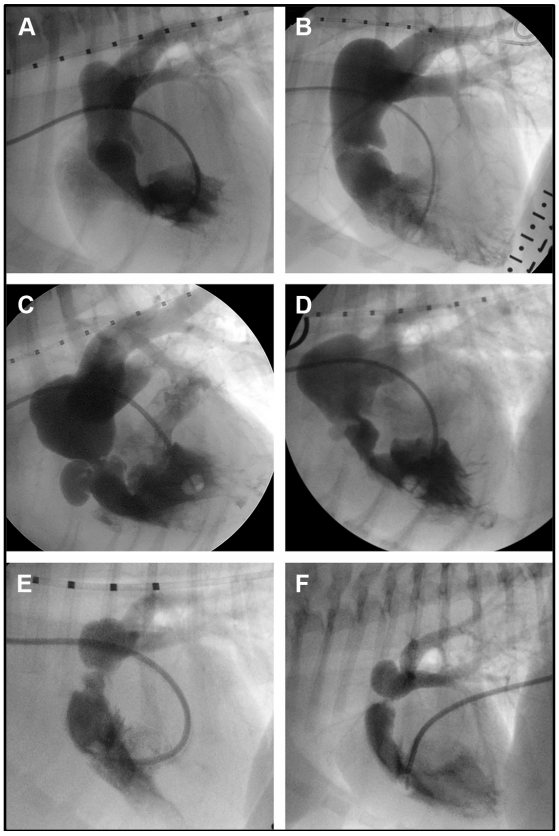

Figura 37 *La morfologia delle valvole nella SP del cane è molto variabile. Si riscontrano diversi gradi di fusione valvolare, ispessimento valvolare, tessuto fibroso ostruttivo e ipoplasia anulare. Sono mostrati alcuni ventricologrammi di cani con SP grave, che dimostrano un annulus di dimensioni normali con valvole sottili e fuse (A); un annulus normale con ispessimento valvolare lieve e fusione (B); un annulus di dimensioni normali con ispessimento valvolare, ostruzione fibrosa alla giunzione sinotubulare e un seno aneurismatico (C); ipoplasia anulare moderata con grave ispessimento della valvola (D); ipoplasia anulare con fusione valvolare e ostruzione fibrosa alla giunzione sinotubulare (E); e grave ipoplasia anulare con ispessimento valvolare e ostruzione fibrosa (F). Si noti che in tutti i casi, è evidente la dilatazione poststenotica da moderata a grave del tronco polmonare. (Scansen, 2018)*

PROCEDURA

Attraverso la vena giugulare o femorale, si cateterizza il cuore destro, in anestesia generale e sotto guida fluoroscopica. Nel cane è preferibile accedere attraverso la vena giugulare poiché è la vena più grossa disponibile e permette un passaggio più facile del catetere dalla vena cava craniale all'atrio destro (soprattutto quando quest'ultimo è particolarmente dilatato) e quindi, attraverso la valvola tricuspide, al ventricolo destro, al tratto di efflusso e alla valvola polmonare. Se si vuole indagare la presenza di una coronaria destra anomala, si può passare dall'arteria femorale ed eseguire una ventricolografia sinistra per lo studio delle coronarie. L'accesso venoso/arterioso può essere eseguito per via percutanea

secondo la metodica *Seldinger* o *cut down* del vaso. Tramite ecografia transtoracica si misura il diametro dell'annulus polmonare e lo si moltiplica per 1,2-1,5 volte, in questo modo si ottiene la dimensione del catetere con pallone da utilizzare. *(Fig.38)* Il rapporto pallone-annulus di 1,2-1,5 si è dimostrato efficace senza determinare effetti collaterali, senza danni alle cuspidi valvolari o avulsione delle stesse. (Estrada, et al., 2006)



Figura 38 *Catetere con pallone gonfiato con soluzione fisiologica. (gentile concessione Dott. Claudio Bussadori, Clinica Veterinaria Gran Sasso, Milano)*

In alcuni casi l'annulus polmonare risulta troppo grosso per essere dilatato con un solo pallone oppure, in particolare nei cani di piccola taglia, le dimensioni del vaso di accesso sono troppo piccole per permettere il passaggio del pallone delle giuste misure, quindi si compie una procedura (*double balloon*) con accesso venoso uni o bilaterale, a seconda delle dimensioni della vena femorale. Vengono selezionati due palloni secondo la seguente formula:

Diametro effettivo del pallone = 0,82 (D_1 + D_2)

dove D_1 e D_2 sono i diametri dei due palloni da utilizzare. (Estrada, et al., 2005).

Si inizia con un'angiografia destra, tramite catetere Pigtail o Berman, per misurare nuovamente l'annulus polmonare e confrontare il risultato con quello ottenuto dall'ecocardiografia; *(Fig.39)* Una volta scelto il pallone, si introduce un catetere fino al tronco polmonare principale e attraverso questo si introduce una guida flessibile; a questo punto il catetere viene rimosso e sostituito da quello con pallone. Grazie alla presenza di due specifici marker radiopachi, ci si accerta, mediante fluoroscopia, della posizione del pallone attraverso la valvola stenotica; in seguito questo viene gonfiato manualmente o automaticamente con un mezzo di contrasto diluito con soluzione fisiologica 1-3 volte per 5-10 secondi fino a che l'incisura sul pallone, determinata dalla valvola stenotica, scompare o si attenua. Nel caso dell'utilizzo di due palloni, essi sono gonfiati simultaneamente. Quando si raggiunge una dilatazione sufficiente, si procede estraendo il catetere con pallone e la guida. *(Fig.40)* La definizione di successo non è univoca in letteratura veterinaria: Thomas et al. definiscono una procedura di successo quando il gradiente transvalvolare polmonare è ridotto di almeno il 50% (Thomas, 1995), Gordon et al. quando si ha una riduzione maggiore del 50% oppure un gradiente transvavolare polmonare < 80 mmHg (Gordon, et al., 2002) mentre Bussadori et al. un gradiente immediatamente post procedura < 50 mmHg. Idealmente il gradiente dovrebbe essere riportato al valore di normalità (20 mmHg circa). (Bussadori, et al., 2001) Attualmente, sebbene non esista una chiara definizione di VPP di successo, si ritiene che il gradiente post procedura debba essere quello considerato in medicina umana; resta chiaro tuttavia che non per tutti i tipi valvolari sia possibile un risultato ottimale. In medicina umana il valore indicativo di buon esito è considerato un gradiente inferiore a 36 mmHg. (Hatem, et al., 2004) La percentuale di successo nel cane è generalmente intorno al 70-80% con grande variabilità in relazione al morfotipo della SP (94% nel tipo A, 66% nel tipo B). (Bussadori, et al., 2001) Analoga situazione si reperta in medicina umana, con percentuali simili di successo per stenosi valvolari polmonari pure (80,59%) e da valvole displastiche (66,67%). (Hatem, et al., 2004) Importante è un controllo ecocardiografico dopo alcuni mesi dalla procedura: ulteriori decrementi del gradiente sono infatti documentati in relazione alla riduzione dell'ipertrofia ventricolare destra sia nell'uomo che nel cane. (Hatem, et al., 2004) (Thomas, 1995) In letteratura umana è segnalato come per la completa regressione della stenosi infundibolare possano essere necessari tempi fino a due anni. (Hatem, et al., 2004)

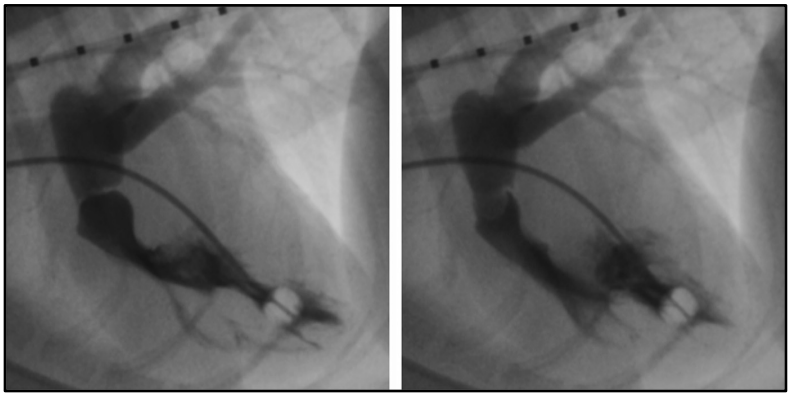

Figura 39 *Immagine in sistole (sinistra) e diastole (destra) durante ventricolografia destra in cane con SP. Oltre alla fusione delle valvole, i foglietti mostrano fusione con tessuto fibroso a livello di giunzione sinotubulare. (Scansen, 2018)*

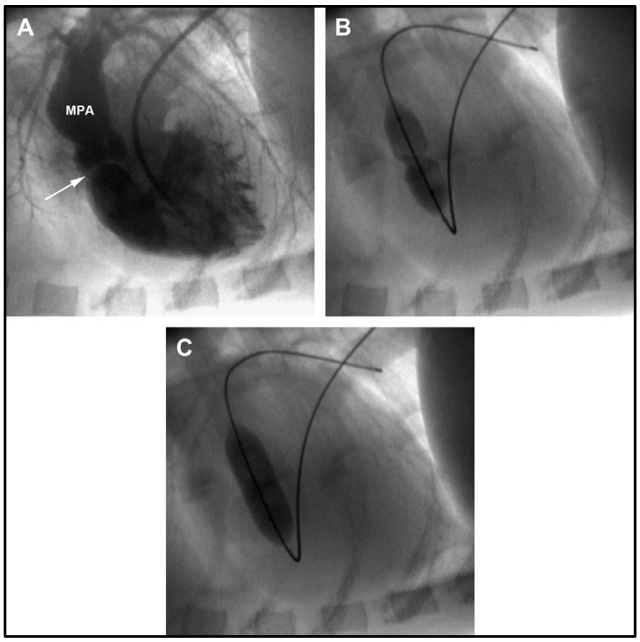

Figura 40 *Dilatazione con catetere con pallone della stenosi polmonare in un cane. (A) Angiogramma del ventricolo destro che mostra la valvola polmonare stenotica (freccia) e la dilatazione poststenotica dell'arteria polmonare principale. (B) Il catetere con palloncino viene posizionato attraverso la stenosi e gonfiato. Durante l'inflazione il palloncino assume inizialmente una forma a clessidra a causa della strozzatura a metà lunghezza della valvola stenotica. (C) Con un'ulteriore inflazione, la forma a clessidra scompare quando la stenosi viene alleviata. (Tobias, et al., 2010)*

COMPLICANZE A BREVE TERMINE

In alcuni rari casi, sempre meno da quando il pretrattamento con beta bloccanti è entrato a fare parte del protocollo standard della VPP, all'atto della rottura della fusione dei lembi

valvolari si ha una riduzione improvvisa dell'ostruzione e si verifica una caduta della tensione parietale telediastolica e protosistolica destra, tale da generare un movimento iperdinamico della parete ventricolare destra che può ostruire in maniera più o meno severa l'efflusso. La forma più estrema di questo fenomeno è stata definita "infundibulo suicida". Solo in casi gravi quest'ostruzione del tratto di efflusso destro richiede un approccio immediato, vale a dire la somministrazione endovenosa di un beta bloccante con emivita breve. Nella maggior parte dei casi, qualora la VPP sia stata efficace, anche quest'ostruzione tende a ridursi nel tempo con il regredire dell'ipertrofia. I fattori identificati come predisponenti sembrano essere una maggiore età al momento dell'intervento e un gradiente transvalvolare polmonare elevato, ovvero sovrasistemico. Durante la procedura si possono verificare diverse aritmie (complessi ventricolari prematuri isolati; tachicardia ventricolare parossistica, blocchi di branca destra transitori ecc.) per stimolazione meccanica diretta del miocardio ventricolare destro da parte di guide o cateteri; raramente queste presentano caratteri di malignità o devono essere considerate rischiose per la vita del paziente. Si segnalano anche casi di perforazione cardiaca e/o vascolare. Bisogna sottolineare che la perforazione del tratto di efflusso destro può esitare in emorragie autolimitanti, grazie allo spessore del miocardio in questi distretti, che tende a chiudere le soluzioni di continuo. Al contrario, la perforazione dell'atrio destro o dell'arteria polmonare possono richiedere, più frequentemente, interventi di toracotomia d'urgenza per arrestare l'emorragia. Secondo Bussadori C. et all. per ridurre l'incidenza di fenomeni quali tachiaritmie intraoperatorie, stenosi dinamiche, spasmi dell'infundibolo e l'infundibolo suicida, è stato introdotto il blocco autonomico preoperatorio: somministrazione di atenololo (ad un dosaggio generalmente compreso tra 0,5-1 mg/kg una o due volte al giorno), da intraprendere almeno una settimana prima della VPP. (Bussadori, et al., 2012)

COMPLICANZE A LUNGO TERMINE

Tra queste sono segnalate la ristenosi e l'insufficienza polmonare. In medicina umana col termine ristenosi si intende un rielevarsi del gradiente transvavolare polmonare sopra i 36 mmHg dopo la VPP; (Hatem, et al., 2004) non fa assolutamente riferimento invece ad un

fatto anatomico quale la “rifusione” dei lembi. In letteratura veterinaria, Ristic et al. e Johnson et al. riferiscono nei loro studi la percentuale di ristenosi dopo VPP, del 16,6% e del 8% rispettivamente; (Ristic, 2001) (Johnson, et al., 2004). La percentuale media di ristenosi nell’uomo varia negli studi di follow-up dal 4,8% al 21%; (Hatem, et al., 2004) un unico lavoro in letteratura umana ha cercato di focalizzare quali potessero essere le cause della ristenosi: sono stati identificati come fattori predisponenti un rapporto anulus polmonare/pallone inferiore a 1,2 ed un gradiente immediatamente postprocedura maggiore di 30 mmHg. (Rao, et al., 1988) L’insufficienza polmonare conseguente a VPP vede come meccanismo eziopatogenetico la commisurolisi che si ottiene con la dilatazione del pallone, nonché, più raramente, la rottura o l’avulsione dei foglietti valvolari. È stata indicata come causa predisponente nell’uomo l’uso di un rapporto diametro polmonare/pallone > 1.4. (McCrindle, 1994) In relazione all’aspettativa di vita di un cane anche un’insufficienza polmonare marcata non sembra costituire un reale problema: per determinare disfunzione per sovraccarico volumetrico in un ventricolo destro ipertrofico l’insufficienza polmonare ha infatti bisogno di un numero di anni di gran lunga superiore all’aspettativa di vita di un cane. (Bussadori, et al., 2012)

In conclusione si ritiene che, se da un lato la SP tipo A sia il candidato “ideale” della VPP, questa procedura rappresenti una corretta scelta terapeutica, se gestita opportunamente, anche per il tipo B e per le tipologie miste in quanto determina una buona diminuzione del gradiente ed un controllo della sintomatologia anche per queste classi di pazienti. Sulla base di vari studi si consiglia pertanto la VPP in tutte e tre le tipologie di SP gravi nonché nelle forme moderate con sintomatologia evidente o con disfunzione ventricolare destra molto precoce. Sicuramente per tutte e tre le tipologie l’importanza del trattamento con beta bloccanti prima della VPP è massima: notevole infatti è stata la riduzione delle complicanze intraprocedurali. Viceversa sconsigliamo la VPP nei soggetti in cui la SP faccia parte del quadro più complesso della Tetralogia di Fallot, in quelli in cui la SP sia determinata dal decorso di una coronaria anomala ed infine in quelli in cui la circolazione coronarica sia ventricolo destro dipendente (atresia polmonare/ valvola polmonare quasi atresica). (Bussadori, et al., 2007)

POSSIBILI ALTRNATIVE ALLA VPP TRADIZIONALE

Sono state utilizzate varie strategie per migliorare il successo di interventi transcatetere nei cani che non rispondono alla VPP convenzionale: l'uso di cateteri a palloncino ad alta pressione, di cateteri per dilatazione a palloncino con lame *(cutting balloon).* I cateteri a palloncino ad alta pressione generano un'alta pressione interna in modo da esercitare una forza radiale maggiore rispetto ai palloncini convenzionali e sono commercialmente disponibili in dimensioni utilizzabili per la VPP nel cane. La VPP ad alta pressione viene praticata gonfiando il palloncino con una pressione superiore a 8 atm; è stata valutata per SP resistente nei bambini ed ha portato ad una riduzione del gradiente di pressione anche in pazienti che non erano migliorati con la precedente VPP convenzionale. (Moguillansky, et al., 2010) Gli studi effettuati sull'utilizzo di VPP ad alta pressione nei cani suggeriscono risultati buoni, anche in casi di displasia della valvola o di stenosi di tipo B. Uno studio effettuato su 25 cani con SP grave (gradiente transvalvolare medio iniziale > 96 mmHg) ha dimostrato come questa procedura sia sicura ed efficace (riduzione media del gradiente transvalvolare del 63%) e il tasso di successo sia ottimo (92%). (Belanger, et al., 2017) Scansen B. nel suo articolo a riguardo suggerisce di selezionare cateteri con palloncino ad alta pressione per tutti i casi di stenosi polmonare canina a meno che non si sia limitati dalle dimensioni dell'accesso vascolare; in cani molto piccoli, infatti, i cateteri con palloncino ad alta pressione, che sono più rigidi, possono creare problemi durante il passaggio attraverso il ventricolo destro, oppure possono esserci difficoltà se la morfologia della valvola è quella di fusione valvolare con ispessimento nullo/minimo o se c'è ipoplasia anulare. (Scansen, 2018) Le dimensioni dei cateteri con palloncino ad alta pressione sono paragonabili a quelle dei cateteri per VPP convenzionale; solitamente la dimensione viene scelta calcolando un rapporto tra palloncino e annulus di 1,3 e 1,5. *(Fig.41)* Sono consigliati fili guida molto rigidi poiché il catetere può distorcere quelli morbidi rischiando di danneggiare il tronco polmonare o di ottenere un gonfiaggio subottimale.

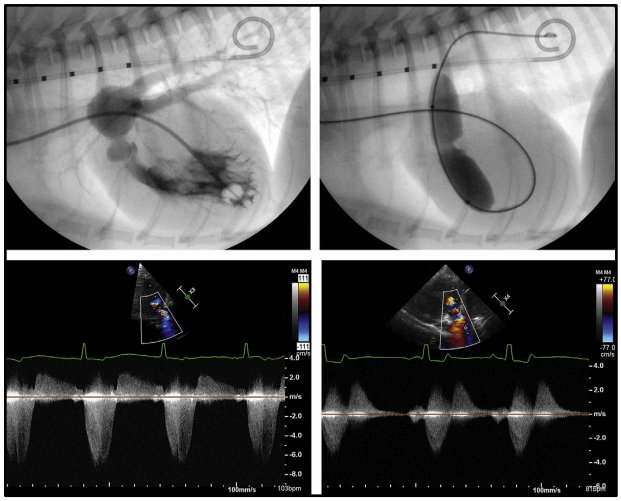

Figura 41 *Valvuloplastica con palloncino ad alta pressione in un Havanese di 7 mesi con SP severa. Il gradiente tranvalvolare preoperatorio era di circa 155 mmHg, misurato con Doppler (in basso a sinistra) e il ventricologramma destro mostra la fusione valvolare con aderenze fibrose alla giunzione sinotubulare (in alto a sinistra). Il gonfiaggio del palloncino ad alta pressione è stato eseguito ad una pressione di 9 atm (in alto a destra) e ha portato ad una riduzione del 71% del gradiente (45 mmHg) (in basso a destra). (Scansen, 2018)*

Se una maggiore pressione di gonfiaggio può determinare una miglior dilatazione delle stenosi resistenti, la capacità di tagliare o incidere il tessuto prima della dilatazione può migliorare ulteriormente l'efficacia della dilatazione con catetere a palloncino. L'uso del *cutting balloon* per trattare la SP è stato considerato per la prima volta più di 20 anni fa quando fu utilizzato un palloncino a doppia lama per dilatare una valvola polmonare stenotica in un modello di cane, seguito dal suo uso in 3 bambini. (Yang, et al., 1991) Il *cutting balloon* presenta tre o quattro arterotomi (lame microchirurgiche). Il vantaggio del palloncino di taglio, rispetto alla VPP standard, è la capacità di aumentare la dilatazione del vaso riducendo il danno vascolare grazie ai tagli longitudinali sulla parete del vaso. Le lame sono fissate longitudinalmente sulla superficie esterna di un palloncino e si espandono radialmente per formare tagli nel vaso o nella lesione. Queste incisioni consentono a un secondo palloncino ad alta pressione di allargare e dilatare più efficacemente il vaso. Il design unico del palloncino di taglio è progettato per proteggere i tessuti dai bordi taglienti delle lame quando viene sgonfiato. *(Fig.42)*

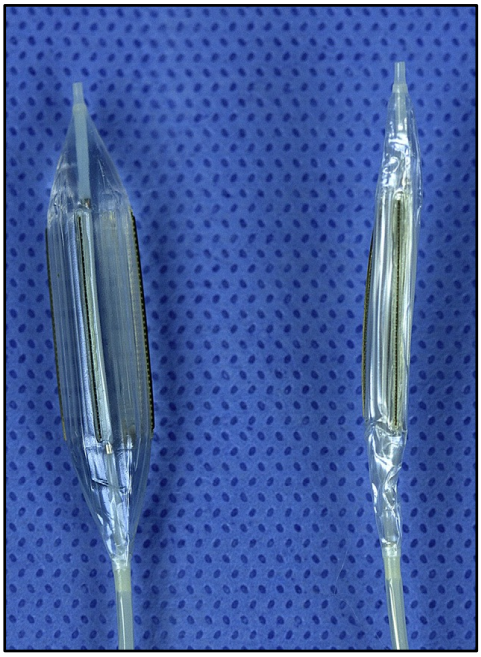

Figura 42 *Due cutting balloon con lame poste longitudinalmente sulla superficie esterna. Il catetere a sinistra è gonfio mentre a destra viene mostratolo stesso dopo la deflazione. Il design del cutting balloon consente ai bordi taglienti degli arterotomi di non essere più in contatto con il tessuto circostante quando il pallone è sgonfio. (Kleman, et al., 2012)*

Sono stati pubblicati resoconti sulla VPP con catetere a palloncino tagliente nei cani con SP displastica, il che suggerisce che si possano ottenere risultati positivi. Scansen B. ha eseguito questa tecnica in 8 cani con buoni risultati e nessuna morbilità osservabile (Scansen, 2018). Si seleziona il catetere con palloncino di diametro uguale o maggiore di 1 mm rispetto al sito target per la dilatazione. Attualmente, i *cutting balloon* sono disponibili solo fino a 8 mm di diametro con un lume di 0,018 pollici.

6.3 Stenosi aortica e subaortica (SSA)

La stenosi subaortica è un difetto congenito comune nei cani di taglia grande mentre la stenosi aortica valvolare si riscontra più raramente. La stenosi deriva generalmente da una proliferazione fibrosa (anello, nodulo o tunnel) all'interno del tratto di efflusso ventricolare sinistro, immediatamente sotto alla valvola aortica. Diversamente, la stenosi valvolare aortica, è caratterizzata dalla fusione dei lembi valvolari. L'ostruzione all'espulsione determina una pressione sistolica ventricolare sinistra elevata, con ipertrofia concentrica e ischemia miocardica come conseguenza. I cani affetti sono comunemente asintomatici al momento della diagnosi, ma possono manifestare intolleranza all'esercizio, sincope e insufficienza cardiaca congestizia sinistra. La morte improvvisa è comune nei cani con SSA severa e si verifica spesso durante i primi 3 anni di vita. I trattamenti fino ad ora utilizzati in medicina veterinaria includono: l'uso di farmaci β-bloccanti (Atenololo), la dilatazione con catetere a palloncino/valvuloplastica (BPV) della regione stenotica e la resezione chirurgica dell'anello fibrotico a cuore aperto. Sfortunatamente, nessuno degli interventi invasivi ha portato ad un miglioramento del tasso di sopravvivenza nei cani con SSA severa rispetto alla terapia medica con Atenololo. Probabilmente ci sono diverse ragioni per cui gli interventi non hanno fornito alla comunità veterinaria un trattamento efficace per SSA. Il primo e forse più importante fattore è che questi interventi dovrebbero essere performati nei primi anni di vita, prima di alterazioni patologiche irreversibili del miocardio e delle arterie coronarie, in modo da avere un effetto benefico sul tasso di sopravvivenza. Un'altra ragione per cui l'intervento come BPV non si è dimostrato efficace potrebbe essere il tipo di palloncino utilizzato. In medicina sono stati utilizzati due tipi di palloncini base: uno è un palloncino di dilatazione ad alta pressione, non elastico, che richiede un dispositivo di gonfiaggio per applicare la forza con una resistenza alla trazione più elevata. L'altro è un palloncino a bassa pressione, elastico, che può essere gonfiato a pressioni variabili a mano. Infine, l'anello o cresta fibrotica potrebbe non essere suscettibile al semplice stiramento della regione e quindi andare incontro alla ristenosi. (Tobias, et al., 2010)

In uno studio recente è stata valutata la dilatazione con palloncino per il trattamento di SSA severa: 28 cani sono stati sottoposti, in modo casuale, o alla dilatazione con catetere a palloncino (n. 15) o alla terapia con Atenololo (n. 13). (Meurs, et al., 2005)

- Nel gruppo sottoposto all'intervento di cateterizzazione, il gradiente di pressione sistolica di picco è diminuito in modo significativo da 147,0 ± 43,9 mmHg al basale di 86,7 ± 36,3 mmHg 6 settimane dopo la procedura.
- Nel gruppo a cui è stato somministrato Atenololo, non vi è stato alcun cambiamento significativo tra il gradiente di pressione sistolica di picco, il basale e quello rilevato al controllo a 6 settimane (122.2 ± 41.0 vs 113.0 ± 46.2 mmHg rispettivamente).
- La sopravvivenza dei cani nel gruppo della dilatazione con pallone (media 55 mesi, intervallo da 12 a 108 mesi) non era significativamente diversa dal gruppo dell'Atenololo (media 56 mesi, intervallo da 10 a 99 mesi).

Sebbene con la procedura di dilatazione si riesca ad ottenere una riduzione significativa del picco di pressione sistolica nei cani con SSA severa, almeno nel breve periodo, questa procedura non conferisce un vantaggio in termini di sopravvivenza rispetto alla terapia con Atenololo. Questo dimostra che la riduzione del gradiente di pressione non ha effetti significativi sulla prospettiva di vita. Di conseguenza, i risultati ottenuti, non ne suggeriscono l'impiego in questa tipologia di stenosi. La valvuloplastica transluminale aortica resta invece da proporre in tutti i casi in cui la stenosi sia a livello valvolare e sia caratterizzata dalla fusione dei lembi, in quanto la dilatazione con pallone può determinare una reale commissurolisi. (Bussadori, et al., 2012)

In uno studio è stato valutato l'utilizzo della valvuloplastica con *cutting balloon* combinata con la valvuloplastica con pallone ad alta pressione (HPBV): 12 cani con SSA grave sono stati sottoposti alla procedura e, al follow-up a medio termine, è stata segnalata essere una metodica sicura, fattibile ed efficace per ridurre significativamente il gradiente di pressione. Questi cani continuano ad essere seguiti per valutare l'esito a lungo termine. (Schmidt, et al., 2010) Kleman M. et al. hanno eseguito questa procedura in 17 cani con un tasso di mortalità peri-operatoria dello 0% e senza complicanze di traumi vascolari o cardiaci, embolia arteriosa, grave insufficienza aortica o arresto cardiaco. Quindi questa procedura potrebbe avere una potenziale futura applicazione nel trattamento della patologia. (Kleman, et al., 2012) Nei cani affetti da SSA deve essere utilizzato il *cutting balloon* più grande possibile in quanto sono generalmente di taglia grande e la larghezza della stenosi, misurata con ecocardiografia e angiografia, si avvicina alla larghezza del *cutting balloon* più

grande, di 8 mm di diametro. Il metodo ideale per la selezione del *cutting balloon* per la stenosi subaortica nei cani è ancora sconosciuto e potrebbe essere necessario indagare con ulteriori studi, comunque è importante che riesca ad avanzare sul filo guida e a passare appena al di sotto del centro dell'ostruzione subaortica. Il palloncino viene gonfiato rapidamente usando un dispositivo di gonfiaggio per ottenere costantemente la pressione di 6 atm. Nella fase iniziale, viene applicata una leggera pressione di spinta sul *cutting balloon* per impedire che scivoli all'esterno della lesione stenotica nell'arco aortico. Il palloncino è in genere gonfiato 2 o 3 volte e durante la maggior parte delle inflazioni si riesce a posizionarlo efficacemente all'interno della lesione stenotica *(Fig.44).* Dopo viene completamente sgonfiato per garantire la protezione dei tessuti dalle lame. Quindi il pallone e il filo guida vengono rimossi. Il catetere Pigtail viene posizionato all'interno dell'introduttore, attraverso la valvola aortica e nel ventricolo sinistro. Si seleziona un catetere con palloncino ad alta pressione che sia circa il 90/100% del diametro dell'anello valvolare aortico; le misure si basano principalmente su misurazioni angiografiche dall'angiogramma ventricolare sinistro o angiogramma aortico. Si possono utilizzare anche misure ecocardiografiche transtoraciche e transesofagee dell'annulus aortico e la selezione finale del palloncino si basa su tutte e tre le misurazioni. Immediatamente prima dell'HPBV, viene eseguito un gonfiaggio di prova del pallone ad alta pressione con una miscela di soluzione salina 2:1 per evitare che ci siano bolle d'aria. Un filo guida extra viene quindi inserito nel ventricolo sinistro attraverso il catetere Pigtail. La curva morbida all'estremità del filo guida viene mantenuta con cautela all'interno dell'apice del ventricolo sinistro e può essere utile per ridurre il danno miocardico e lo sviluppo di aritmie gravi. Il catetere viene quindi rimosso lentamente mentre il filo guida viene manipolato per impedire qualsiasi movimento dalla posizione all'interno dell'apice del ventricolo sinistro. Il catetere per la dilatazione con pallone ad alta pressione viene quindi fatto avanzare sopra la guida e attraverso il centro dell'ostruzione subaortica, e, contemporaneamente si manipola il filo guida per evitare un accumulo eccessivo di fili all'interno del ventricolo sinistro. Il pallone ad alta pressione può quindi essere gonfiato a circa 10 atm utilizzando un dispositivo di gonfiaggio. Durante l'inflazione è necessario avere una persona responsabile del mantenimento del palloncino attraverso la lesione subaortica mediante trazione o avanzamento delicato e sono necessarie una o due persone per gonfiare il palloncino. Per compensare la contrazione sistolica che spinge il palloncino in avanti, è utile iniziare

l'inflazione con 1/3 del palloncino appena sopra la stenosi. I palloncini di dimensioni pari o superiori a 20 mm richiedono un volume maggiore di quello che può essere erogato tramite il dispositivo di gonfiaggio standard. Pertanto possono essere utilizzati efficacemente un tre vie e una siringa luer-lock in combinazione con il dispositivo di gonfiaggio per erogare un volume sufficiente. Inizialmente si iniettano 20 ml di soluzione salina e di contrasto sterili 2:1 nel palloncino seguiti da circa 5 e 15 ml di soluzione fisiologica sterile per ottenere una pressione di 10/12 atm. Dopo aver eseguito da uno a tre rigonfiamenti del palloncino, il catetere e il filo guida vengono rimossi.

Dopo il completamento della valvuloplastica con palloncino è bene valutare il gradiente di pressione residua attraverso la stenosi subaortica. Inoltre può essere ripetuta l'angiografia del ventricolo sinistro e quella aortica per valutare la presenza di un peggioramento del rigurgito aortico. Infine, l'introduttore viene rimosso e l'arteria viene legata due volte prossimalmente e una volta distalmente con una sutura di seta 2.0. Si raccomanda il monitoraggio dei pazienti per il possibile sviluppo di aritmie ventricolari con elettrocardiografia continua per almeno un giorno. (Kleman, et al., 2012)

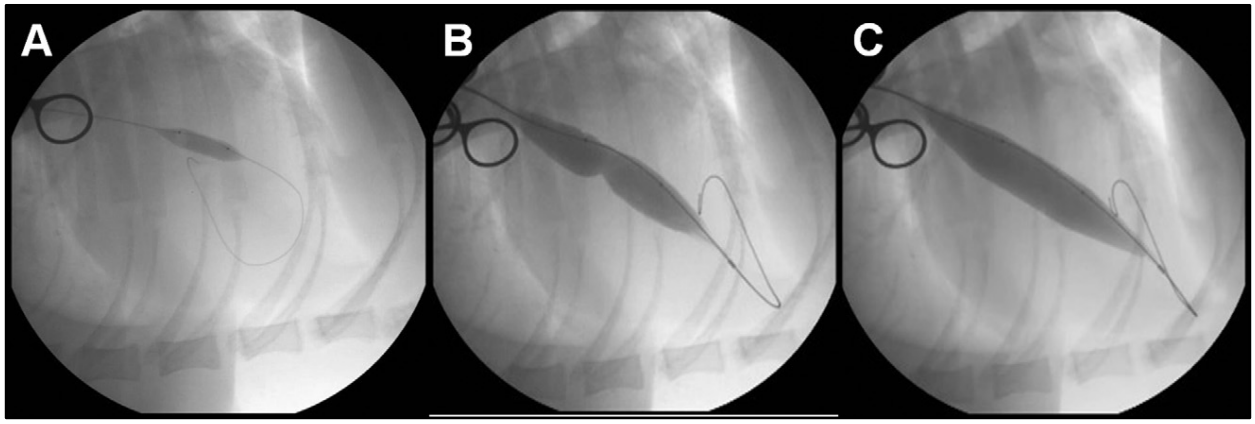

Figura 44 *Immagini fluoroscopiche laterali di valvuloplastica con cutting balloon combinato a valvuloplastica con palloncino ad alta pressione in un cane con stenosi subaortica. L'immagine A mostra un cutting balloon da 8 mm gonfiato e inserito nel tratto di efflusso del ventricolo sinistro. B e C mostrano la valvulolplastica con palloncino ad alta pressione. L'immagine B illustra la tipica forma a clessidra prima del gonfiaggio completo del pallone ad alta pressione. In C è illustrata l'inflazione completa del palloncino con una riduzione efficace della stenosi. (Kleman, et al., 2012)*

6.4 Difetto del setto interatriale (DIA)

Il difetto del setto interatriale (DIA) è un'anomalia cardiaca congenita rara nei cani (secondo alcuni studi la sua prevalenza varia da 0,7% a 3,7% di tutti i difetti cardiaci congeniti). (Gordon, et al., 2009) Il setto interatriale è costituito da tre parti, una superiore chiamata seno venoso, una centrale chiamata setto secondo e una in posizione inferiore detta setto primo.

I difetti sono classificati in base alla loro posizione: *(Fig.45)*

- difetto tipo *ostium primum*: si trova in una posizione inferiore rispetto agli altri difetti. Può accompagnarsi ad alterazioni delle valvole atrioventricolari e del setto interventricolare.
- difetto tipo *ostium secundum*: è localizzato nella parte centrale del setto interatriale, a livello della fossa ovale.
- difetto tipo *seno venoso*: interessa la parte più alta del setto interatriale, in prossimità dello sbocco delle vene cave craniale e caudale.
- difetto tipo *seno coronarico*: mancata chiusura della parete tra seno coronarico e atrio sinistro.
- Esiste anche il *forame ovale persistente*, che nell'uomo è presente nel 20-30% degli adulti.

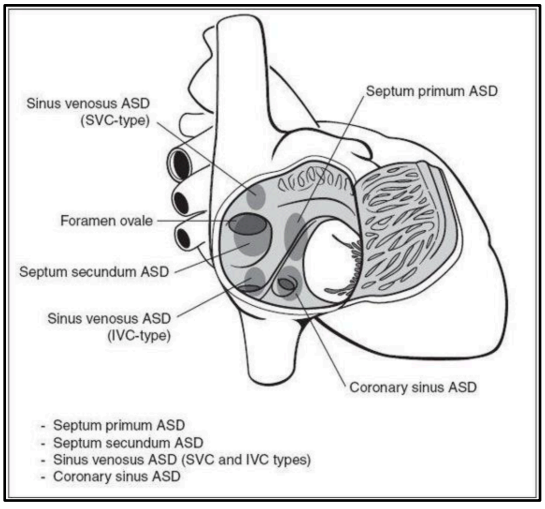

Figura 45 *Diversi tipi e posizioni di difetti del setto interatriale visti dall'atrio destro. (https://radiologykey.com/ventricular-and-atrioventricular-septal-defects/)*

La prognosi dipende dalle dimensioni del difetto e dall'entità dello shunt sinistro-destro: cani con DIA di dimensioni ridotte possono rimanere asintomatici per tutta la vita mentre cani con un difetto > 12 mm possono sviluppare ipertensione polmonare e distress respiratorio, intolleranza al movimento e insufficienza cardiaca. In alcuni casi la pressione tende ad aumentare notevolmente a destra e ciò causa l'inversione dello shunt. All'auscultazione cardiaca è possibile udire il soffio generato dal difetto, spesso molto lieve per la scarsa differenza di pressione tra le due camere atriali e la bassa velocità del flusso attraverso il foro. Inoltre, è possibile rilevare la presenza di un soffio sistolico da moderato a forte, attribuibile all'aumento del flusso sanguigno arterioso polmonare ("stenosi polmonare relativa"). Come conseguenza all'aumento del flusso anche attraverso la valvola tricuspide, talvolta si rileva un lieve soffio diastolico da "stenosi tricuspidale relativa". (Bongura, et al., 1999)

Per motivi anatomici, i DIA per i quali è suggerita la chiusura mini-invasiva sono quelli di tipo ostium secundum e il forame ovale persistente. (Bussadori, et al., 2012) Per poter essere sottoposto a tale procedura, il difetto deve essere caratterizzato da un diametro < 40 mm, un tessuto perimetrale attorno ad almeno il 75% della circonferenza, un margine > 5 mm dalla valvola mitrale, dagli orifizi della vena cava e dalle vene polmonari. Il margine verso il seno coronarico è considerato accettabile anche se di 2-3 mm, in quanto l'orifizio di questa struttura è sufficientemente grande da poter accogliere parte del dispositivo senza interferenze al flusso. Il rapporto tra flusso polmonare e sistemico (QP/QS) dovrebbe essere > 1,6 con evidenza di sovraccarico volumetrico destro. Il volume atriale, in particolare quello sinistro, deve essere sufficiente per poter includere il dispositivo. Infine, l'accesso venoso deve essere di dimensioni tali da poter far scorrere al suo interno il sistema di rilascio selezionato. Le indagini preprocedurali essenziali per la valutazione dell'idoneità del paziente sono l'ecocardiografia transtoracica (TTE) e transesofagea (TEE). (Harper, et al., 2002)

Nel 1974 è stata eseguita con successo la prima chiusura mini-invasiva di un difetto del setto atriale. (King, et al., 1974) Negli ultimi anni la tecnica si è diffusa e sono stati introdotti dispositivi moderni, che, rispetto a quelli utilizzati in passato, mostrano minor rischio di complicanze, performance migliori e una percentuale maggiore di riuscita della procedura. Il dispositivo più utilizzato ad oggi è l'Amplatzer septal occluder (ASO) poiché più versatile

e pratico da usare. È in grado di chiudere difetti fino a 40 mm di diametro tramite un sistema di rilascio relativamente piccolo e le complicanze post impianto hanno un'incidenza molto bassa. (Harper, et al., 2002) Un grande vantaggio è dato dal fatto che, dopo che il dispositivo è stato parzialmente o addirittura completamente aperto, può essere prontamente ritirato nella guaina di rilascio, consentendo così all'operatore di eseguire più tentativi di chiusura con lo stesso dispositivo. È costituito da due dischi autoespandibili realizzati in rete metallica di nitinolo e uniti da una porzione più stretta detta waist *(Fig.46).* All'interno dei dischi e della parte centrale ci sono delle frange in poliestere, che aiutano la coagulazione e l'occlusione del flusso sanguigno attraverso il dispositivo. L'Amplatzer è avvitato su un cavo di consegna e viene introdotto attraverso una guaina di dimensioni comprese tra 6 e 12 Fr, a seconda delle dimensioni del dispositivo. Esistono in commercio dispositivi di dimensioni variabili (con diametro da 4 a 40 mm). Il disco atriale sinistro supera il diametro del waist di 6-8 mm mentre quello destro di 4-5 mm. È stato studiato un dispositivo apposito per la chiusura del forame ovale persistente con una struttura molto simile all'ASO ma con il disco atriale destro più grande rispetto a quello sinistro e un waist più stretto. Questo impianto è disponibile solo in due dimensioni: con disco atriale destro di 25 e 35 mm.

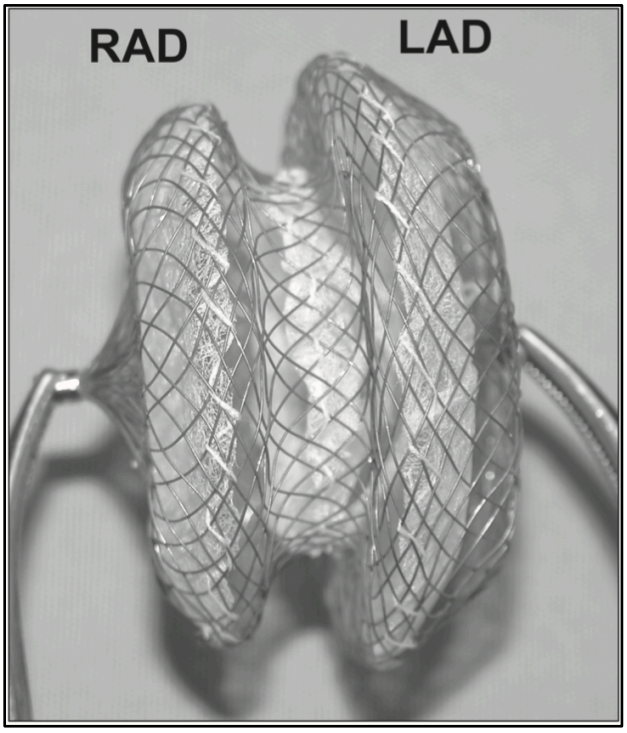

Figura 46 *Dispositivo Amplatzer per la chiusura del difetto del setto interatriale. (Transcatheter closure of an atrial septal defect in a dog, Sanders R. at all, JAVMA,2005)*

La procedura viene eseguita con l'animale in anestesia generale; il posizionamento del cane varia in base all'approccio scelto: se si intende procedere dalla vena femorale destra allora si pone in decubito laterale destro, mentre se si cateterizza la vena giugulare destra il decubito è laterale sinistro. Si inserisce nella vena un introduttore delle giuste dimensioni, in base alla stima fatta attraverso la TTE e la TEE preoperatorie. Una fase molto importante riguarda la misurazione del diametro del difetto. Si procede introducendo una guida a J la cui punta viene fissata in una vena polmonare; per la misurazione del difetto, viene fatto avanzare sulla guida un catetere a pallone *(Amplatzer sizing balloon catheter, AGA Medical Corporation)* che viene gonfiato in posizione attraverso il DIA fino a che si forma un restringimento; il diametro della strozzatura così formatasi viene misurato con fluoroscopio. (Harper, et al., 2002) Questa tecnica è descritta come una rilevazione statica ed è considerata la misura più accurata dei margini della malformazione settale. *(Fig.47)*

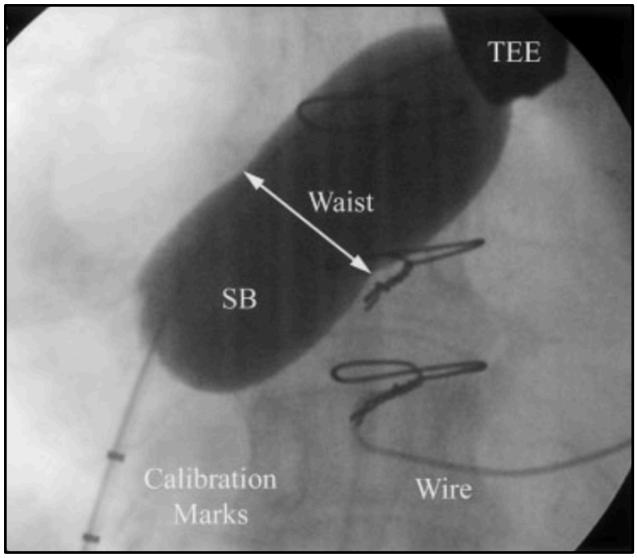

Figura 47 *Sizing balloon (SB). (Closure of Secundum Atrial Septal Defects With the Amplatzer Septal Occluder Device: Techniques and Problems, Harper R. at all, Catheterization and Cardiovascular Interventions, 2002)*

Un metodo alternativo prevede l'utilizzo di un pallone Meditech (Meditech balloon, Boston Scientific) di dimensioni 20, 27, 33 o 40 mm a seconda della dimensione stimata del DIA. Il catetere con palloncino viene fatto passare attraverso il difetto fino all'atrio sinistro, poi, viene gonfiato fino ad un diametro di 5 mm più grande rispetto al diametro stimato del difetto, utilizzando una miscela di contrasto 30% e soluzione salina 70%. A questo punto, sotto la guida TEE, il palloncino viene ritirato contro al setto interatriale e il flusso dovrebbe scomparire completamente; se il flusso persiste è possibile che sia presente un altro DIA o delle fenestrazioni sui margini di quel foro. In seguito il palloncino viene lentamente sgonfiato fino a quando non attraversa la finestra, passando quindi nell'atrio destro. Il diametro a cui ciò accade viene misurato con TEE e corrisponde a quello del DIA (SBD, stretched balloon diameter). La quantità di soluzione necessaria a dilatare il pallone viene registrata, poi, una volta sgonfiato e ritirato, viene iniettato con lo stesso volume di soluzione e misurato sulla piastra di dimensionamento. *(Fig.48)* Deve risultare < di 1 mm la differenza tra questa misurazione e quella TEE, diversamente si ripete il procedimento. Per la maggior parte dei DIA, si utilizza un dispositivo Amplatzer con diametro maggiore di 2-3 mm rispetto alle misurazioni effettuate; questo per ridurre la possibilità che il dispositivo sia troppo piccolo e quindi debba essere cambiato con uno di dimensioni maggiori, il che porterebbe a costi aggiuntivi e aumento di durata della procedura.

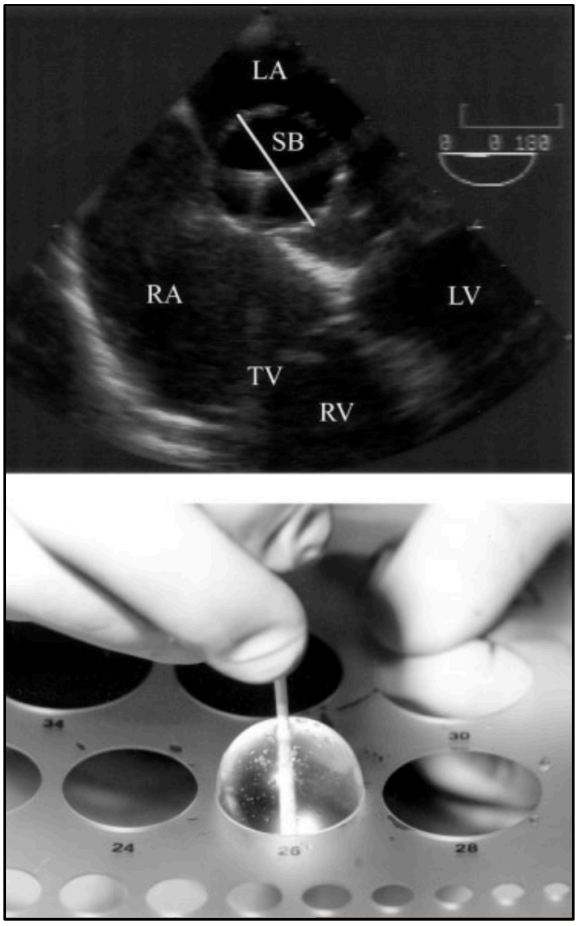

Figura 48 *Meditech sizing ballon. In alto mostrato attraverso il difetto e in basso durante la conferma della misura sulla piastra di dimensionamento. (Closure of Secundum Atrial Septal Defects With the Amplatzer Septal Occluder Device: Techniques and Problems, Harper R. at all, Catheterization and Cardiovascular Interventions, 2002)*

Una volta scelto l'ASO, viene caricato sul sistema di rilascio. Questo processo prevede l'attacco del perno a vite sul disco atriale destro del dispositivo al cavo di rilascio con rotazione oraria. È importante che il dispositivo sia collegato abbastanza saldamente da impedire il distacco precoce, ma non esageratamente forte da impedire il rilascio quando necessario. Dopo l'aggancio, l'impianto viene immerso in soluzione salina sterile e inserito nel tubo di caricamento, per cercare di eliminare le bolle d'aria all'interno dello strumento. A questo punto il dispositivo è pronto per l'uso; il passaggio successivo consiste nell'inserire la guaina di consegna nell'atrio sinistro. Quest'ultima, che viene fornita con un lungo dilatatore, viene fatta passare sulla guida fino all'atrio sinistro e la sua posizione deve essere confermata attraverso TEE o iniezione manuale di contrasto. Il congegno preparato, viene quindi inserito nella guaina di consegna. Di solito c'è una certa resistenza iniziale, ma

una volta che il dispositivo è completamente all'interno della guaina, dovrebbe passare facilmente. In caso di resistenza indebita, deve essere ritirato e reinserito nella guaina. Raggiunta la punta della guaina nell'atrio sinistro, il dispositivo dove essere fatto avanzare lentamente e, allo stesso tempo, bisogna ritirare leggermente la guaina per spandere il disco atriale sinistro. Una volta che il disco atriale sinistro è completamente aperto, la guaina deve essere estratta ulteriormente per consentire l'apertura della parte centrale dell'ASO. Il dispositivo e la guaina vengono quindi entrambi tirati verso il setto e, nel momento in cui si percepisce la resistenza del setto, la guaina viene ulteriormente fatta arretrare per consentire al disco atriale destro di distendersi completamente nell'atrio destro. È importante applicare la corretta tensione sul cavo di erogazione per consentire al disco atriale destro di avanzare e aprirsi liberamente, senza tuttavia provocare lo spostamento attraverso l'atrio sinistro *(Fig.49).* Quando l'ASO è stato completamente rilasciato e posizionato, è importante confermare tramite TEE che entrambi i dischi atriali siano appiattiti, o quasi, e che siano interamente nell'atrio corrispondente. È importante verificare che non ci siano interferenze con la funzione della valvola mitrale o ostruzioni al flusso venoso polmonare o cavale. È frequente riscontrare una piccola quantità di flusso attraverso il centro dei dischi, che può persistere per alcuni giorni. È accettabile una piccola quantità di shunt sul bordo, in particolare nei DIA di grandi dimensioni; di solito nelle settimane o mesi successivi si verifica la completa chiusura grazie all'endotelizzazione e alla fibrosi che si genera attorno. Una volta soddisfatti tutti i criteri ecocardiografici, il cavo di rilascio deve essere spinto saldamente in avanti e indietro per garantire che i dischi si fissino stabilmente. Questo movimento avanti e indietro viene chiamato "Minnesota wiggle". Accertata la stabilità del dispositivo, il cavo viene svitato in senso antiorario e il setto atriale ritorna nella sua posizione naturale. (Harper, et al., 2002)

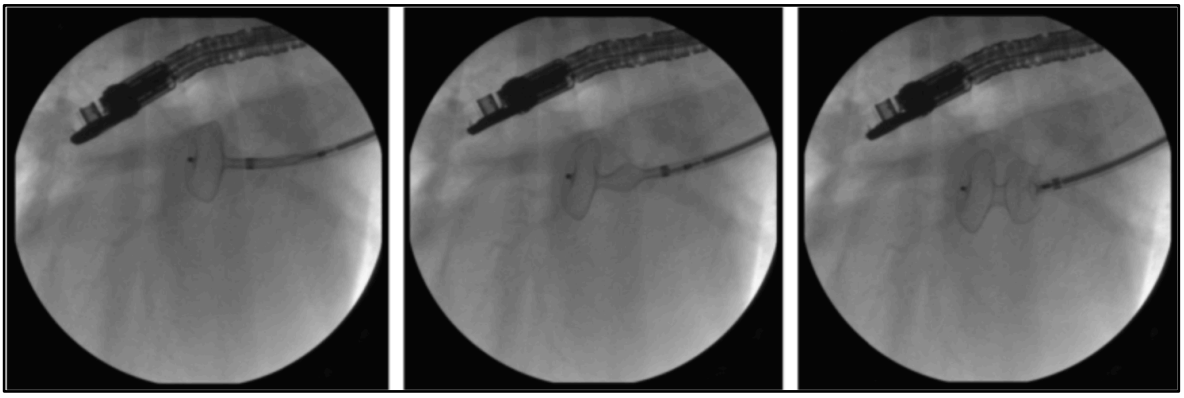

Figura 49 *Procedura di rilascio di un ASO sotto guida fluoroscopica. (Transcatheter Atrial Septal Defect Closure with the Amplatzer Atrial Septal Occluder in 13 Dogs: Short- and Mid-Term Outcome, Gordon S. at all, J Vet Intern Med, 2009)*

I risultati di uno studio condotto su 13 cani con DIA ostium secundum, in cui è stata eseguita la chiusura con ASO, sono stati incoraggianti: Non c'è stata mortalità procedurale o peri-procedurale. Il dispositivo è stato posizionato correttamente in 10 (77%) dei 13 cani. In 2 cani si è verificata l'embolizzazione del dispositivo dopo il rilascio, mentre in un altro cane l'ASO è stato rilasciato accidentalmente in atrio destro. I Risultati a breve termine, nei 10 cani in cui l'operazione è stata eseguita con successo, hanno mostrato occlusione completa del difetto in 5, shunt residuo da esiguo a lieve in 4 e moderato in 1. L'ecocardiogramma di follow-up a lungo termine è stato eseguito su 9 cani ed ha rivelato l'occlusione completa in 6 cani e uno shunt residuo emodinamicamente insignificante nei restanti 3. (Gordon, et al., 2009)

6.5 Difetto del setto interventricolare (DIV)

I difetti del setto interventricolare consistono in una comunicazione anomala tra ventricolo sinistro e destro; La causa può essere la mancata fusione o il mancato sviluppo delle parti che costituiscono il setto. Nei cani rappresentano il 12% di tutti i difetti cardiaci congeniti, mentre nei gatti è la malformazione cardiaca più diffusa. (Margiocco, et al., 2008) Anatomicamente, il setto è costituito da una parte muscolare verso l'apice del cuore e una parte membranosa verso le valvole atrio-ventricolari. Ognuna di queste parti può essere coinvolta nella patologia. Il difetto perimembranoso è la forma più frequente nel cane e

comprende la parte membranosa e le zone limitrofe, localizzandosi, a sinistra, appena sotto la valvola aortica e, a destra, sotto il lembo settale della valvola tricuspide. I difetti del setto possono presentarsi in concomitanza ad altre malformazioni congenite come nella tetralogia di Fallot. La gravità del difetto è proporzionale alla sua ampiezza: quindi comunicazioni di piccole dimensioni non dovrebbero comportare lo sviluppo di sovraccarichi di volume significativi del cuore di sinistra, diversamente fessure più ampie causano inevitabilmente overcirculation, per l'entità dello shunt sinistro-destro, e sviluppo di scompenso cardiaco sinistro; con il tempo può verificarsi un innalzamento della pressione polmonare con inversione dello shunt. Come risultato di queste diverse situazioni possono verificarsi differenti scenari clinici, dettando diverse strategie di trattamento. Quando viene indicata la chiusura del difetto, ci sono due opzioni, la chirurgia o l'impianto transcatetere di un dispositivo di occlusione per via mininvasiva. La chiusura chirurgica dei DIV è da sempre associata ad elevata morbidità e mortalità. Pertanto, alla fine degli anni Novanta è stata valutata, in modelli sperimentali (cani in cui i DIV sono stati creati chirurgicamente), la possibilità di chiusura mininvasiva. In quegli anni, Amin et al. (Amin, et al., 1999) hanno descritto per la prima volta un nuovo dispositivo per la chiusura transcatetere dei difetti muscolari del setto interventricolare: l'*Amplatzer ventricular septal occluder* (VSO) *(Fig.50).* Lo studio è stato svolto su 10 cani in cui il difetto è stato creato chirurgicamente. Tutti i pazienti sono stati operati in un laboratorio di cateterizzazione cardiaca sotto guida fluoroscopica e TEE. Il dispositivo è stato posizionato con successo in tutti gli animali ed è stata ottenuta la chiusura completa immediatamente dopo la procedura nel 30% dei casi e nel 100% al follow-up dopo una settimana. Sono stati pubblicati soltanto due rapporti sul trattamento percutaneo di DIV presenti naturalmente; (Fujii, et al., 2004) In questi studi un totale di quattro cani con DIV perimembranosi congeniti sono stati trattati con dispositivi *coils* rilasciati tramite catetere, utilizzando dispositivi rimovibili progettati per l'occlusione del PDA. In due di questi cani, è stato eseguito un secondo intervento per il rilascio di una o due spirali aggiuntive poiché era presente un flusso residuo significativo. Non sono state descritte complicanze più gravi.



Figura 50 *Amplatzer ventricular septal occluder (VSO), in diverse misure. (New device for muscular ventricular septal defect, Amin Z. at all, Circulation, 1999)*

I dispositivi di occlusione Amplatzer per DIV sembrano essere i più sicuri in quanto non hanno mostrato conseguenze gravi e si sono dimostrati in grado di bloccare il flusso subito dopo il loro impianto. Sono stati progettati appositamente per questo tipo di difetto e attualmente sono fabbricati in tre diversi modelli, specificatamente per il trattamento di DIV membranosi, congeniti muscolari e acquisiti muscolari (iatrogeni). (Margiocco, et al., 2008)

Questi dispositivi sono costruiti in nitinolo e sono formati da due dischi con una parte centrale di collegamento più stretta (*waist*). Il diametro di quest'ultima corrisponde alla dimensione del DIV e la sua lunghezza corrisponde allo spessore del setto ventricolare. Il filo è intrecciato in modo tale che la superficie convessa esterna del disco diventi leggermente concava (anziché sporgere verso l'esterno) dopo lo spiegamento. A differenza dell'occlusore del setto atriale, entrambi i dischi hanno lo stesso diametro. Il dispositivo contiene fibre di poliestere per migliorare la trombogenicità. Ha una vite micrometrica su un'estremità per il collegamento al cavo di rilascio ed è stato progettato per poter essere contratto in un catetere prima dell'introduzione. I passaggi necessari per preparare e caricare il dispositivo prima della sua introduzione sono uguali a quelli descritti per il dispositivo *Amplatzer* per DIA. (Amin, et al., 1999)

Prima della procedura d'installazione del dispositivo, si misura la dimensione del DIV in diastole e lo spessore del setto interventricolare tramite ecografia transesofagea. Attraverso le vene femorali destra e sinistra, si effettua il cateterismo cardiaco per rilevare le saturazioni e calcolare lo shunt da sinistra a destra. Prima dell'intervento, si realizza anche un angiogramma ventricolare sinistro, con catetere pigtail, per delineare la posizione del difetto. Una volta scelto il dispositivo della giusta dimensione, si accede con un catetere con foro finale dall'arteria femorale così da raggiungere, risalendo l'aorta, il ventricolo sinistro; si attraversa poi il difetto del setto, arrivando nel ventricolo destro; a questo punto si introduce, attraverso il catetere, una guida flessibile e si penetra nell'arteria polmonare principale; poi si fa risalire dalla vena femorale uno *snare catheter* fino all'arteria polmonare in modo da agganciare la guida flessibile, precedentemente introdotta, e estrarne cautamente una estremità attraverso la vena. Risulta pertanto possibile introdurre il dispositivo, avvitato sul cavo di rilascio e inserito nella guaina per l'introduzione, sotto guida fluoroscopica fino a quando non si individua il difetto e lo si attraversa. Successivamente grazie alla TEE e alla fluoroscopia, si cerca di esternare il disco sinistro facendo avanzare leggermente il cavo. Si retrae poi tutto il congegno verso il difetto fino a quando non si avverte una leggera tensione e l'ecocardiogramma mostra il disco appoggiato al lato sinistro del setto ventricolare muscolare. Mentre sul dispositivo viene mantenuta una leggera trazione, la guaina deve essere estratta per esporre il disco di destra e posizionarlo contro il setto interventricolare da quel lato. (Fig.51) Dopo verifica del corretto posizionamento del dispositivo, si procede svitando il cavo di rilascio con rotazione antioraria. Il cavo e il catetere vengono rimossi e con catetere pigtail si esegue un ventricolografia sinistro per valutare la chiusura del difetto. (Amin, et al., 1999)

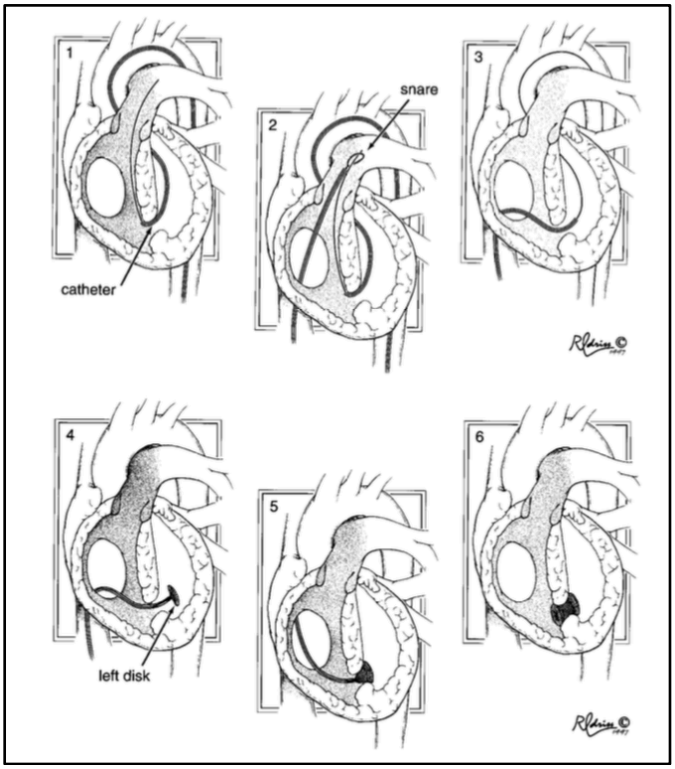

Figura 51 *Illustrazione schematica della procedura di rilascio di un Amplatzer ventricular septal occluder (VSO). (New device for muscular ventricular septal defect, Amin Z. at all, Circulation, 1999)*

Gli studi effettuati fino ad oggi hanno delle limitazioni dovute al fatto che i difetti sono stati creati iatrogenicamente e potrebbero non assomigliare ai DIV congeniti; questi ultimi possono avere un decorso irregolare, sono spesso ovalari piuttosto che rotondi e possono presentare più aperture sul lato destro. Questo potrebbe non consentire al disco di espandersi completamente e quindi renderlo instabile. È stato descritto un solo caso di un Cavalier King Charles Spaniel con DIV di tipo muscolare, presente sin dalla nascita, in cui è stata tentata la chiusura transcatetere tramite il dispositivo *Amplatzer muscular VSD occluder.* Il dispositivo è stato posizionato correttamente e l'ecocardiogramma eseguito 24 ore dopo la procedura non ha mostrato flusso residuo. (Margiocco, et al., 2008)

6.6 Cor triatriatum

Il cor triatriatum dexter è un difetto cardiaco congenito raro in cui un setto fibromembranoso suddivide l'atrio destro in due camere, craniale e caudale. *(Fig.52)* Il cuore è il primo organo embrionale che si sviluppa e da, una pompa peristaltica tubolare si trasforma in un organo muscolare a quattro camere con contrazioni sincrone. Durante la prima settazione del cuore, la parte distale del tubo piegato forma il seno venoso. Nel cane normalmente, l'apertura del seno venoso nell'atrio destro è delineata dalle valvole del seno, sinistra e destra. La valvola sinistra viene incorporata nel setto interatriale attraverso la fusione con il *septum secundum*. La valvola destra regredisce, assorbendosi nella cresta terminale, nella valvola di Eustachio della vena cava caudale e nella valvola di Tebesio del seno coronarico. Nei cani affetti, la valvola destra non riesce a regredire e l'atrio destro presenta quindi una membrana fibrosa che lo suddivide. (Braley, et al., 1994) (Fossum, et al., 1994) Nei cani sono attualmente riconosciute solo due varianti. Più comunemente c'è una ostruzione sia del seno coronarico che della vena cava caudale, mentre l'occlusione della sola vena cava caudale è più rara. Il segno clinico più comunemente riscontrato è l'ascite, in presenza di normale tolleranza all'esercizio e assenza di distensione giugulare, mentre alcuni cani mostrano intolleranza all'esercizio e debolezza episodica oltre all'ascite. (Tobias, et al., 1993) Anatomicamente possono esserci variazioni in base alla posizione del seno coronarico, che può sfociare nella camera craniale o caudale dell'atrio destro o all'integrità della membrana che può essere perforata o imperforata. Quando il setto è perforato, si ha la camera craniale dell'atrio destro a pressione fisiologica che riceve la vena cava craniale, mentre l'atrio destro caudale ad alta pressione che riceve il sangue refluo dalla parte posteriore del corpo attraverso la vena cava caudale. Questa crea un ostacolo al ritorno venoso caudale che è responsabile di alcuni segni come l'ascite, la congestione epatica e l'epatomegalia. La membrana imperforata invece, provoca un aumento delle pressioni del lato destro, spesso associate a forame ovale persistente o difetti del setto atriale e, di conseguenza, shunt da destra a sinistra e cianosi. L'ecocardiografia rivela generalmente la presenza di una camera atriale in più e la dilatazione della vena cava caudale. L'angiografia rimane il gold standard per la diagnosi, sebbene l'ecocardiografia, la risonanza magnetica e la TAC abbiano anch'esse utilità diagnostica. Nell'uomo, questo difetto è spesso associato a una varietà di altri difetti cardiaci, quindi anche nel cane, prima

di riparare chirurgicamente o tramite dilatazione con palloncino, è molto importante controllare che non ci siano altri difetti cardiaci concomitanti che possono influenzare la prognosi. In precedenza, il difetto è stato corretto con tecniche chirurgiche invasive; mentre la dilatazione con palloncino è una procedura mini invasiva che ha dato buoni risultati.

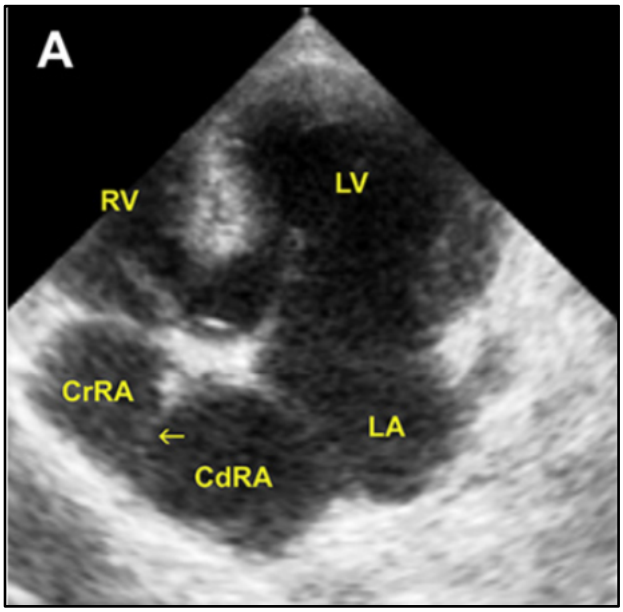

Figura 52 *Ecocardiografia bi-dimensionale che mostra la suddivisione dell'atrio destro in una camera caudale (CdRA) ed una craniale (CrRA). (Balloon dilation of an imperforate cor triatriatum dexter in a Golden Retriever with concurrent double-chambered right ventricle and subsequent evaluation by cardiac magnetic resonance imaging, Lopez-Alvarez J. at all, Journal of veterinary cardiology, 2011)*

Il primo rapporto che ha descritto la dilatazione con pallone riuscita con successo in un cane risale al 1999. (Adin , et al., 1999) La procedura è stata eseguita su un cane femmina Shiba Inu di 5 mesi e 6 kg di peso posizionando una guida da 260 cm attraverso l'ostruzione, sulla quale è stato fatto risalire un catetere per la misurazione della pressione di incuneamento capillare da 6 French. Il catetere è stato poi sostituito con un catetere per angioplastica con palloncino di diametro 12 mm. È stato scelto questo perché si avvicinava al diametro della vena cava caudale. Una volta posizionato il catetere attraverso la membrana, il palloncino è stato gonfiato con soluzione di contrasto diluito fino a quando il restringimento è scomparso. Dopo la dilatazione, la pressione media nella camera craniale era di 4 mmHg e quella della vena cava caudale era di 6 mmHg. Al *follow up*, dieci giorni

dopo l'intervento, Il proprietario ha riferito che l'ascite era diminuita nei primi giorni dopo la dimissione ma che era successivamente tornata. L'ecocardiografia ha mostrato un afflusso atriale destro turbolento attraverso la membrana anomala. Il cane ha subito una seconda dilatazione attraverso la giugulare sinistra due settimane dopo la prima. Usando la guida ecocardiografica transesofagea, sono stati posizionati attraverso la membrana una guida e un catetere per angioplastica con palloncino di 15 mm di diametro, perché il catetere a palloncino da 12 mm utilizzato nella prima procedura aveva ridotto solo temporaneamente il gradiente di pressione, probabilmente perché non aveva rotto la membrana. Il palloncino è stato gonfiato tre volte. Dopo il secondo tentativo, il gradiente di pressione attraverso la membrana era di 2 mmHg e l'angiografia ha rivelato un maggior afflusso atriale destro e ridotta ostruzione.

Un altro studio, svolto su un Labrador Retriever maschio di 2 anni e 32 kg di peso, ha ottenuto lo stesso risultato: si sono rese necessarie due procedure per ottenere una riduzione duratura del gradiente di pressione attraverso la membrana e la risoluzione dei segni clinici. La prima procedura di dilatazione, con pallone di 14 mm di diametro, probabilmente ha allungato l'apertura esistente nella membrana senza strapparla, provocando solo una riduzione temporanea del gradiente di pressione. La seconda procedura ha portato ad una riduzione del gradiente di pressione.

In uno studio successivo condotto su tre cani (femmina Rottweiler di 2 mesi e 10 kg, Labrador maschio di 10 mesi e 31 kg e Labrador maschio di 3 anni e 27 kg di peso) la procedura di dilatazione tramite catetere con palloncino è stata eseguita sotto guida fluoroscopica dopo aver eseguito l'angiografia di entrambe le camere atriali destre, craniale e caudale, ed aver identificato bene il difetto. A differenza dei casi precedenti, in questo è stato utilizzato un catetere con palloncino più piccolo (10-12-12 mm di diametro) seguito da uno con pallone più grande (18-23-25 mm). L'intervento si è dimostrato efficace in tutti e tre i cani, infatti non ci sono state complicanze e al follow-up, nonostante all'ecocardiografia fosse ancora visibile una membrana nell'atrio, il flusso dalla vena cava caudale attraverso la membrana era incrementato e i pazienti non hanno più mostrato segni clinici nel lungo periodo. Nel caso in cui il setto fosse imperforato, bisogna eseguire una membranostomia prima della dilatazione con pallone. Questo è il caso del Golden Retriever maschio di 12 settimane in cui è stata perforata la membrana con la punta rigida

della guida e poi, tramite due palloni in successione, uno più piccolo prima e uno più grande poi, è stato dilatato l'orifizio creato precedentemente. (Johnson, et al., 2004)

È stata eseguita con successo anche la dilatazione con pallone da taglio in due cani con cor triatriatum dexter e segni clinici di ascite. (LeBlanc, et al., 2012)Il catetere tagliente utilizza microtomi incisionali incorporati nel pallone. Durante l'espansione del palloncino, queste lame incidono il tessuto adiacente, riducendo lo stress circonferenziale della membrana. In questo report, è stato introdotto un catetere con pallone tagliente da 6 mm e gonfiato per tre volte ad una pressione massima di 10 ATM per 10 secondi; questo catetere è stato quindi sgonfiato e rimosso. Nella fase successiva è stato infilato, attraverso una guida, un catetere con pallone convenzionale, gonfiato fino alla scomparsa dell'indentatura e poi retratto. L'utilizzo di questa tecnica potrebbe teoricamente ridurre sia la probabilità di lacerare i tessuti adiacenti in maniera incontrollata sia la potenziale risposta neoproliferativa alla dilatazione con palloncino standard e la conseguente ristenosi. In entrambi i casi descritti, i segni clinici si sono risolti completamente in seguito a questo tipo di procedura.

CONCLUSIONI

Le tecniche sviluppate per la prima volta da Forssmann nel 1929 hanno costituito la base dell'interventistica cardiovascolare. Negli anni seguenti il cateterismo cardiaco ha visto uno sviluppo come metodica diagnostica e terapeutica. I test emodinamici, elettrofisiologici e angiografici hanno permesso di ottenere un'accurata immagine dell'anatomia del cuore e dei grossi vasi, una valutazione della funzione cardiaca e del sistema di conduzione per stabilire le diagnosi ed aiutare ad indirizzare il trattamento. Il suo utilizzo come strumento diagnostico è caduto in disuso con lo sviluppo di metodi non invasive con minori rischi per l'operatore come l'ecocardiografia transtoracica e transesofagea, l'ecocardiografia Doppler, la risonanza magnetica e la tomografia computerizzata. Tuttavia, in corso di patologie cardiache complesse nelle quali sia necessaria la conferma del sospetto diagnostico, si ricorre ancora oggi alla cateterizzazione. Inoltre l'angiocardiografia risulta tutt'ora un valido strumento per ottenere immagini e informazioni più precise prima del trattamento chirurgico di determinati difetti cardiaci.

Negli ultimi decenni, l'interesse si è focalizzato maggiormente sul cateterismo cardiaco terapeutico; gli interventi di occlusione o dilatazione minimamente invasivi mediante catetere stanno diventando sempre più comuni in medicina veterinaria in quanto consentono di correggere numerosi difetti cardiaci congeniti e acquisiti riducendo la morbilità e la mortalità legate all'intervento chirurgico. Esaminando i dati presenti in letteratura, alcune di queste procedure si stanno dimostrando alternative più efficaci della chirurgia in toracotomia; questo è particolarmente vero per l'occlusione tramite dispositivo ACDO del PDA che ha fornito ottimi risultati con una riduzione significativa della mortalità periprocedurale, diminuita percentuale di shunt residui e tempi di ripresa dell'animale molto rapidi. Attualmente, le limitazioni all'utilizzo di questa tecnica sono legate o alla dimensione dei sistemi di rilascio, troppo grandi per essere utilizzati in cani di peso inferiore a 4 kg, oppure a dotti con diametro grosso e con morfologia di tipo III. Per ridurre questi svantaggi è necessaria probabilmente maggior esperienza e disponibilità di nuovi dispositivi che riescano ad essere introdotti tramite sistemi di rilascio più piccoli. Le procedure di occlusione mini-invasiva mostrano risultati promettenti anche per cani con DIA tipo *ostium secundum* e DIV muscolare; per quanto riguarda la chiusura dei difetti del setto inetrventricolare tramite *Amplatzer* esiste un solo studio effettuato su un cane con DIV

muscolare congenito mentre tutti gli altri lavori considerano DIV creati chirurgicamente che possono non assomigliare a quelli naturali. Quindi sono necessari in futuro approfondimenti a tal proposito. Allo stesso modo, la dilatazione con palloncino rappresenta attualmente il trattamento d'elezione per la stenosi polmonare nei cani. Molti studi hanno dimostrato la sicurezza e l'efficacia di questo intervento e, ad oggi, esistono anche strategie alternative per cani in cui la VPP tradizionale non ha dato risultati positivi: cateteri con pallone ad alta pressione o palloni con arterotomi. Anche per il cor triatriatum dexter è stata proposta questa procedura con risultati soddisfacenti; in molti studi gli autori riportano che sia stato necessario ricorrere a due dilatazioni in successione poiché la prima spesso è risultata insufficiente. Un report successivo propone infatti due dilatazioni consecutive con un catetere a pallone più piccolo seguito da uno con pallone di dimensioni maggiori. Questa tecnica è stata risolutiva in tutti i casi considerati. La valvuloplastica transluminale aortica è indicata in caso di stenosi aortica a livello valvolare. Diversamente, per i cani con stenosi subaortica la dilatazione con pallone non sembra offrire risultati positivi a lungo termine e vantaggi in termini di sopravvivenza rispetto alla terapia con beta-bloccanti. È stata presa in considerazione, come per la stenosi polmonare, la valvuloplastica con *cutting balloon* che sembra essere una metodica sicura e potrebbe avere una potenziale futura applicazione nel trattamento della patologia.

Nonostante l'utilizzo del cateterismo cardiaco in veterinaria sia stato limitato dai costi delle attrezzature, dai rischi legati alla procedura e dalla disponibilità di veterinari esperti, attualmente è un'area di ricerca estremamente attiva ed in continua evoluzione con opzioni innovative per la cura di disturbi cardiovascolari negli animali da compagnia.

BIBLIOGRAFIA

Achen, S. and Miller, M. 2008. *Transarterial ductal occlusion with the Amplatzer vascular plug in 32 dogs.* J Vet Intern Med (pp. 1348–52).

Achen, S., Gordon, S. and Saunders, A. 2008. Transarterial ductal occlusion using the Amplatz canine duct occluder in 23 cases [abstract]. J Vet Intern Med. p. 762.

Adin , D. and Thomas, W. 1999. Balloon Dilation of Cor Triatriatum Dexter in a Dog. J Vet Intern Med.

Ambros, B., Duke-novakovski, T. and Pasloske, K. 2008. Comparison of the anaesthetic efficacy and cardiopulmonary effects of continuous rate infusions of alfaxalone-2-hydroxypropyl-β-cyclodextrin and propofol in dogs. Am J Vet Res 69: 1391-1398.

Amin, Z., Gu, X., Berry, JM., Bass, JL., Titus, JL., Urness, M., Han, Y. and Amplatz K. 1999. *New Device for Closure of Muscular Ventricular Septal Defects in a Canine Model.* Circulation*.* 100: 320-328

Andreucci, M., Solomon, R. and Tasanarong, A. 2014. Side effects of radiographic contrast media: pathogenesis, risk factors, and prevention. BioMed Research International.

Baim, D. and Grossman, W. 2006. *Grossman's Cardiac Catheterization, Angiography and Intervention.* (4 ed.). Philadelphia : Lippincott Williams & Wilkins.

Bednarsky, R. 1992. *Anestetic concerns for patient with cardiomyopathy*. vet Clin North Am Small Anim Pract. Vol. 22, p. 460.

Belanger, C., Gunther-Harrington, C. and Nishimura, S. 2017. High-pressure balloon valvuloplasty for severe pulmonic stenosis: a prospective observational study in 25 dogs. J Vet Intern Med.

Bellucci, M., Battistacci, M. and Crivellini, L. 1978. *Radigraphy of the arteria system of the dog, using Seldinger's method.* Clinica Veterinaria. 1978.

Blossom, J., Bright, J. and Griffiths, L. 2010. *Transvenous occlusion of patent ductus arteriosus in 56 consecutive dogs.* J Vet Cardiol. pp. 75-84.

Bongura, J. and Lehmkuhl, L. 1999. *Congenital heart disease.* In Fox, P., Sisson, D. and Moise, N. *Textbook of Canine and Feline Cardiology.* Philadelphia: W.B. Saunders.

Braley, K., Lunney, J. and Ettinger, S. 1994. *Cor triatriatum dexter in a dog.* Journal of the American Animal Hospital Association.

Buchanan, J. 1992. *Causes and prevalence of cardiovascular diseases.* Current veterinary therapy XI: small animal practice. s.l.: WB Saunders Co. pp. 647-54.

Buchanan, J. 2001. *Pathogenesis of single right coronary artery and pulmonic stenosis in english bulldogs.* J Vet Intern Med. pp.101-4.

Buchanan, J., Anderson, J. and White, R. 2002. *The 1st balloon valvuloplasty: an historical note.* J Vet Intern Med. pp. 116-7.

Bureau, S., Monnet, E. and Orton, E. 2005. *Evaluation of survival rate and prognostic indicators for surgical treatment of left-to-right patent ductus arteriosus in dogs: 52 cases (1995–2003).* J Am Vet Med Assoc. pp. 1794-9.

Bussadori, C., Amberger, C. and Le Bobinnec, G. 2000. *Guidelines for the echocardiographic studies of suspected subaortic and pulmonic stenosis.* J Vet Cardiol. pp. 15-22.

Bussadori, C., DeMadron, E., Santilli, R. and Borgarelli M. 2001. *Balloon valvuloplasty in 30 dogs with pulmonic stenosis: effect of valve morphology and annular size on initial and 1-year outcome.* J Vet Intern Med. pp. 553-8.

Bussadori, C., Locatelli, C. and Domenech, O. 2007. *Pulmonary balloon valvuloplasty in the dog: indications, contraindications, technique and assessment success criteria*. Am J Cardiol.

Bussadori, C. e Locatelli, C. 2012. *Terapia interventistica delle patologie congenite*. In Santilli, R., Bussadori, C. e Borgarelli, M. *Manuale di cardiologia del cane e del gatto.* s.l.: Elsevier Srl. pp. 195-203.

Campbell, F., Thomas, W. and Miller, S. 2006. *Immediate and late outcomes of transarterial coil occlusion of patent ductus arteriosus in dogs.* J Vet Intern Med. pp. 83-96.

Cepiel, A., Noszczyk-Nowak, A., Paslawski, R., Janiszewski, A. and Paslawska U. 2017. *Intracardiac electrophysiological conduction parameters in adult dogs.* Veterinary Quarterly.

Davidson, C., Fishman, R. and Bonow, R. 1997. Cardiac catheterization. Heart disease. A Textbook of Cardiovascular Medicine. (5 ed.). Philadelphia: WB Saunders.

Eger, E. 1974. *Anesthetic uptake and action.* Baltimore: Waverly Press.

Estrada, A., Moise, N. and Renaud Farrell, S. 2005. *When, how and why to perform a double ballooning technique for dogs with valvular pulmonic stenosis.* J Vet Cardiol. pp. 41-51.

Estrada, A., Moise, N. and Erb, H. 2006. *Prospective evaluation of the balloon-to- annulus ratio for valvuloplasty in the treatment of pulmonic stenosis in the dog*. J Vet Intern Med. pp. 862-72.

Evans, A. 1992. *Anestesia for severe mitarl and tricuspid regurgitation*. Vet Clin North Am Small Anim pract. Vol. 22, p. 465.

Fonfara, S., Martinez Pareira, Y. and Swift, S. 2010. *Balloon valvuloplasty for treatment of pulmonic stenosis in English bulldogs with aberrant coronary artery.* J Vet Intern Med. pp. 354–9.

Fossum, T. and Miller, M. 1994. Cor triatriatum and caval anomalies.

Fox, P., Sisson, D. and Moise, S. 1999. *Textbook of Canine and Feline Cardiology, Principles and Clinical Practice.* (2 ed.). Philadelphia: W.B. Saunders Company.

Francis, A., Johnson, M. e Culshaw, G. 2011. Outcome in 55 dogs with pulmonic stenosis that did not undergo balloon valvuloplasty or surgery. J Small Anim Pract. pp. 282-288.

Fujii, Y., Fukuda, T., Machida, N., Yamane, T. and Wakao, Y. 2004*. Transcatheter Closure of Congenital Ventricular Septal Defects in 3 Dogs with a Detachable Coil.* J Vet Intern Med.

Glaus, T., Martin, M. and Boller, M. 2003. *Catheter closure of patent ductus arteriosus in dogs: variation in ductal size requires different techniques.* J Vet Cardiol. pp. 7-12.

Goodrich, K., Kyles, A. and Kass, P. 2007. *Retrospective comparison of surgical ligation and transarterial catheter occlusion for treatment of patent ductus arterio- sus in two hundred and four dogs (1993–2003).* Vet Surg. pp. 43-9.

Gordon, S., Miller, M. and Baig, S. 2002. *A retrospective review of balloon valvuloplasty for the treatment of pulmonic stenosis in 50 dogs.* Proceedings of the first international symposium for veterinary cardiology. Prague.

Gordon, S., Miller, M., Roland, R., Saunders, A., Achen, S., Drourr, R. and Nelson, D. 2009. *Transcatheter Atrial Septal Defect Closure with the AMPLATZERs Atrial Septal Occluder in 13 Dogs: Short- and Mid-Term Outcome.* J Vet Intern Med.

Gordon, S., Saunders, A., Achen, S., Roland, R., Drourr, L., Hariu, C. and Miller M. 2010. *Transarterial ductal occlusion using the Amplatz Canine Duct Occluder in 40 dogs.* Journal of Veterinary Cardiology. pp. 85-92.

Grossman, W. 2014. *Cardiac catheterization.* In Braunwold, E., Douglas, Z. and Douglas, M. *Heart disease: a textbook of cardiovascular medicine.* (4 ed.). Philadelphia: WB Saunders Company.

Harper, R., Mottram, P. and McGaw, D. 2002. *Closure of Secundum Atrial Septal Defects With the Amplatzer Septal Occluder Device: Techniques and Problems.* Catheterization and Cardiovascular Interventions.

Hatem, D., Castro, I. and Haertel, J. 2004. *Short and long term results of percutaneous balloon valvuloplasty in pulmonary valve stenosis.* Arq Bras Cardiol. pp. 221-7.

Henderson, R., Dillon, A. and Brawner, V. 1985. *Technique for percutaneous pulmonary arterial catheterization in conscious dogs.* Am J Vet Res. Vol. 46.

Hogan, D., Green, H. and Miller, G. 2004. *Transarterial coil embolization of patent duc- tus arteriosus in small dogs with 0.025-inch vascular occlusion coils: 10 cases*. J Vet Intern Med. pp. 325-9.

Johnson, M. and Martin, M. 2004. *Results of balloon valvuloplasty in 40 dogs with pulmonic stenosis*. J Small Anim Pract. pp. 148-153.

Johnson, M., Martin, M., DeGiovanni, J., Boswood, A. and Swift, S. 2004. *Management of cor triatriatum dexter by balloon dilatation in three dogs.* Journal of Small Animal Practice.

King, T. and Mills, N. 1974. *Nonoperative closure of atrial septal defects.* Surgery.

Kittleson, M. and Kienle, R. 1998. *Small animal cardiovascular medicine.* (1 ed.). St Louis: Elsevier- Health sciences division.

Kleman, M., Estrada, A., Maisenbacher, N., Prosek, R., Pogue, B., Shih, A. and Paolillo, J. 2012. *How to perform combined cutting balloon and high pressure balloon valvuloplasty for dogs with subaortic stenosis.* Journal of Veterinary Cardiology. pp. 351-361.

Knight, D. 1974. Principles of cardiac catheterization. In Kirk, R. Current veterinary therapy.Philadelphia: WB Saunders.

LeBlanc, N., DeFrancesco, T., Adams, A., Atkins, C., Tou, S., Fudge, J. and Keene, B. 2012. *Cutting balloon catheterization for interventional treatment of cor triatriatum dexter: 2 Cases.* Journal of Veterinary Cardiology.

Locatelli, C., Spalla, I. and Domenech, O. 2013. *Pulmonic stenosis in dogs: survival and risk factors in a retrospective cohort of patients.* J Small Anim Pract. pp. 445-452.

Magee, A., Huggon, I. and Seed, P. 2001. *Transcatheter coil occlusion of the arterial duct.* Eur Heart J. pp. 1817-21.

Margiocco, M., Bulmer, B. and Sisson, D. 2008. *Percutaneous occlusion of a muscular ventricular septal defect with an Amplatzer Muscular VSD occluder*. Journal of Veterinary Cardiology.

Martin, M., Godman, M. and Luis Fuentes, V. 1992. *Assessment of balloon pulmonary valvuloplasty in six dogs.* Vol. 33, pp.443.

Martin, M. 2006. Results of balloon valvuloplasty in 40 dogs with pulmonic stenosis. Vol. 45, 3, pp. 148-153.

McCrindle, B. 1994. *Independent predictors of long-term results after balloon pulmonary valvuloplasty. Valvuloplasty and Angioplasty of Congenital Anomalies (VACA) Registry Investigators.* Circulation.

Meurs, K., Lehmkuhl, L. and Bonagura, J. 2005. *Survival times in dogs with severe sub-valvular aortic stenosis treated with balloon valvuloplasty or atenolol.* J Am Vet Med Assoc.

Miller, M., Stepien, R. and Meurs, K. 1994. *Echocardiographic assessment of patent ductus arteriosus (PDA) after occlusion.* San Francisco (CA): Proceedings of the 12th ACVIM Forum.

Miller, M., Gordon, S. and Saunders, A. 2006. Angiographic classification of patent ductus arteriosus morphology in the dog. J Vet Cardiol. pp. 109-14.

Miller, S. and Thomas, W. 2009. Coil embolization of patent ductus arteriosus via the carotid artery in seven dogs. J Vet Cardiol. pp. 129–36.

Miur, W. 1978. *Effects of atropine on cardiac rates and rhythms in dogs.* Journal of the American Veterinary Medical Association.

Miur, W., Lerche, P., Wiese, A., Nelson, L., Pasloske, K. and Whittem, T. 2008. *Cardiorespiratory and anesthetic effects of clinical and supraclinical doses of alfaxalone in dogs.* Vet Anaesth Analg. pp. 451-462.

Moguillansky, D., Schneider, H. and Rome, J. 2010. *Role of high-pressure balloon valvotomy for resistant pulmonary valve stenosis.* Congenit Heart Dis. pp. 134-140.

Newman, D., Evans, T. Jr. and Scheinman, M. 1989. *Catheter ablation of cardiac arrhythmias.* Current Problems in Cardiology. Vol. 14.

Nguyenba, T. and Tobias, A. 2006. Patent ductus arteriosus occlusion with an investigational Amplatzer canine ductal occluder. J Vet Intern Med. p. 730.

Nguyenba, T. and Tobias, A. 2008. Minimally invasive per-catheter patent ductus arteriosus occlusion in dogs using a prototype duct occluder. J Vet Intern Med. pp. 129–34.

Nguyenba, T. and Tobias, A. 2017. *The Amplatz canine duct occluder: a novel device for patent ductus arteriosus occlusion.* J Vet Cardiol. pp. 109–17.

Norris, T. 2000. *Principles of cardiac catheterization.* Radiol Technol. 72, pp. 109-136.

Olson, J., Tobias, A. and Stauthammer, C. 2010. Minimally invasive per-catheter patent ductus arteriosus occlusion in small dogs (<3kg): preliminary results. J Vet Intern Med. p. 694.

Tobias, A., Jacob, K. and Fine, D. 2002. *Patent ductus arteriosus occlusion with Amplatzer duct occluders.* Dallas, TX. Proceedings of the 20th Annual American College of Veterinary Internal Medicine Forum. pp. 100-1.

Pepine, C., Hill, J. and Lambert, C. 1994. *Diagnostic and terapeutic cardiac catheterization.* (2 ed.). Baltimore: Williams & Wilkins.

Pepine, C., Hill, J. and Lambert, C. 1998. *Development and application of cardiac catheterization and interventional procedures: historical background.* Diagnostic and Therapeutic Cardiac Catheterization. (3 ed.). Baltimore: Williams & Wilkins.

Rao, P., Thapar, M. and Kutayli, F. 1988*. Causes of restenosis after ballon valvuloplasty for valvular stenosis.* Am J Cardiol. pp. 979-982.

Ricciuti, C. 1997. *Cardiac catheterization.* In Van Riper, S. and Van Riper, J. *Cardiac Diagnostic Tests: A Guide for Nurses.* Philadelphia: WB Saunders Co.

Ristic, J. 2001. *Congenital pulmonic stenosi a retrospective study of 24 cases seen between 1990-1999.* J Vet Cardiol. pp. 13-19.

Robertson, S. and Fowler, D. 1988. *A complication of cardiac catheterization in dog.* Vet Radiol. Vol. 29, 202.

Santilli, R., Spadacini, G., Moretti, P., Perego, M., Perini, A., Tarducci A, Crosara, S. and Salerno-Uriarte, J. 2006. *Radiofrequency catheter ablation of concealed accessory pathways in two dogs with symptomatic atrioventricular reciprocating tachycardia*. J Vet Cardiol. 8, pp. 157-165.

Santilli, R., Perego, M., Perini, A., Carli, A., Moretti, P. and Spadacini, G. 2010. *Radiofrequency catheter ablation of cavo-tricuspid isthmus as treatment of atrial flutter in two dogs.* J Vet Cardiol. 12, pp. 59–66.

Santilli, R., Perego, M., Perini, A., Moretti, P. and Spadacini, G. 2010. *Electrophysiologic characteristics and topographic distribution of focal atrial tachycardias in dogs.* J Vet Intern Med. 24, pp. 539-545.

Santilli, R., Bussadori, C. e Borgarelli, M. 2012. *Manuale di cardiologia del cane e del gatto.* (1 ed.). s.l.: Elsevier.

Santilli, R., Ramera, L., Perego, M., Moretti, P. and Spadacini, G. 2014. *Radiofrequency catheter ablation of atypical atrial flutter in dogs.* J Vet Cardiol. 16, pp. 9–17.

Santilli, R. and Perego, M. 2015. In Weisse, C. and Berent, A. *Veterinary image-guided interventions.* Hoboken: John Wiley & Sons.

Saunders, J., Snaps, F. and Peeters, D. 1999. *Use of a balloon occlusion catheter to facilitate transarterial coil embolization of a patent ductus arteriosus in two dogs*. Vet Rec. pp. 544–6.

Scansen, B., Cober, R. and Bonagura, J. 2014*. Congenital heart disease*. *Kirk's current veterinary therapy XV.* (15 ed.). s.l.: Bonagura, J., Twedt, D. editors. pp. 756-61.

Scansen, B. 2018. *Cardiac Interventions in Small Animals Areas of Uncertainty.* Department of Clinical Sciences, Colorado State University, Vet Clin Small Anim. Colorado: Elsevier.

Schmidt, M., Estrada, A. and Tschosik, M. 2010. Combined cutting balloon and high pressure balloon valvuloplasty for dogs with severe subaortic stenosis. J Vet Intern Med. p. 693.

Schneider, M., Hildebrandt, N. and Schweigl, T. 2001. Transvenous embolization of small patent ductus arteriosus with single detachable coils in dogs. J Vet Intern Med. pp. 222–8.

Sisson, D. 2003. *Use of a self-expanding occluding stent for nonsurgical closure of patent ductus arteriosus in dogs.* J Am Vet Med Assoc. pp. 999-1005.

Stanley, B., Luis-Fuentes, V. and Darke, P. 2003. *Comparison of the incidence of residual shunting between two surgical techniques used for ligation of patent ductus arteriosus in the dog.* Vet Surg. pp. 231-7.

Thomas, W. 1995. *Therapy of congenital pulmonic stenosis*. In Bonagura, J. and Kirk, R. *Kirk's current veterinary therapy.* Philadelphia, PA: WB Saunders. pp. 817-821.

Thomas, W. and Sisson, D. 1999. *Cardiac Catheterization and Angiocardiography.* In Fox, P., Moise, S. and e David, S. Textbook of Canine and Feline Cardiology. Philadephia: WB Saunders Company. pp. 173-192.

Tobias, A., Thomas, W. and Kittleson, M. 1993. *Cor triatriatum dexter in two dogs.* Journal of the American Veterinary Medical Association.

Tobias, A. and Stauthammer, C. 2010. *Minimally Invasive Per-Catheter Occlusion and Dilation Procedures for Congenital Cardiovascular Abnormalities in Dogs.* Veterinary Clinical Sciences Department, College of Veterinary Medicine, University of Minnesota. s.l.: Elsevier.

Willis, R., Oliveira, P. and Mavropoulou, A. 2018. *Guide to Canine and Feline Electrocardiography.* (1 ed.). s.l.: John Wiley & Sons Ltd.

Wright, K., Mehdirad, A., Giacobbe, P., Grubb, T. and Maxson, T. 1999. *Radiofrequency catheter ablation of atrioventricular accessory pathways in 3 dogs with subsequent resolution of tachycardia-induced cardiomyopathy*. J Vet Intern Med. 13, pp. 361–371.

Wright, K. 2004. *Interventional catheterization for tachyarrhythmias.* Vet Clin North Am Small Anim Pract. 34, pp. 1171–1185.

Wright, K., Knilans, T. and Irvin , H. 2006. *When, why, and how to perform cardiac radiofrequency catheter ablation.* Journal of Veterinary Cardiology.

Wyman, R., Safian, R. and Portway, V. 1988. Current complications of diagnostic and therapeutic cardiac catheterization. J Am Coll Cardiol. Vol. 12, 1400.

Yang, S., Bentivoglio, L., Maranhao, V. and Goldberg, H. 1988. From cardiac catheterization data to hemodynamic parameters. Philadelphia: s.n.

Yang, S., Qian, C. and Hsia, Y. 1991. *Transcatheter double-blade valvotomy for the treatment of valvar pulmonary stenosis.* Pediatr Cardiol.