UNIVERSITÀ DI PARMA

DIPARTIMENTO DI SCIENZE MEDICO-VETERINARIE

Corso di Laurea Magistrale a Ciclo Unico in Medicina Veterinaria

LA MIELOPATIA DEGENERATIVA DEL CANE: AGGIORNAMENTI DIAGNOSTICI E TERAPEUTICI

CANINE DEGERATIVE MYELOPATHY: DIAGNOSTIC AND THERAPEUTIC UPDATES

Relatore:

Chiar.mo Prof. Ezio BIANCHI

Laureanda:

Camilla CAPITANIO

ANNO ACCADEMICO 2018/2019

Indice

LEGENDA ABBREVIAZIONI **5**

ABSTRACT **6**

RIASSUNTO **7**

CAPITOLO 1 - IL SISTEMA NERVOSO **8**

1.1 CELLULE DEL SISTEMA NERVOSO 8

1.1.1 Neurone *9*

1.1.2 Nevroglia *10*

1.1.3 Caratteristiche Funzionali *10*

1.2 IL SISTEMA NERVOSO CENTRALE 11

1.3 IL MIDOLLO SPINALE 14

1.3.1 Conformazione Esterna *14*

1.3.2 Conformazione Interna *16*

1.4 IL SISTEMA NERVOSO PERIFERICO 21

1.5 CENNI DI NEUROFISIOLOGIA 22

CAPITOLO 2 – LA MIELOPATIA DEGENERATIVA **24**

2.1 DEFINIZIONE DI MIELOPATIA DEGENERATIVA 24

2.1.1 Segnalamento *26*

2.2 EZIOPATOGENESI 27

2.3 NEUROPATOLOGIA 33

CAPITOLO 3 – SINTOMI E SEGNI CLINICI **36**

3.1 SINTOMI IN FASE INIZIALE 38

3.2 SINTOMI IN FASE AVANZATA 39

CAPITOLO 4 – DIAGNOSI **42**

4.2 DIAGNOSI DIFFERENZIALE 43

4.3 VISTICA CLINICA E ESAME OBIETTIVO GENERALE 43

4.4 ESAME NEUROLOGICO 44

4.5 ESAMI DIAGNOSTICI 45

4.6 TEST GENETICO 49

4.7 DIAGNOSI POST-MORTEM 51

CAPITOLO 5 - TERAPIA **56**

5.1 TRATTAMENTO MEDICO E FISIOTERAPIA 56

CAPITOLO 6 – SCLEROSI LATERALE AMIOTROFICA **60**

6.1 COMPARAZIONE DELLA MD CON LA SCLEROSI LATERALE AMIOTROFICA (SLA) 60

6.2 MIELOPATIA DEGENERATIVA COME MODELLO PER LA SLA 63

6.3 TRATTAMENTO DELLA MD MEDIANTE INFUSIONE DI CELLULE MESENCHIMALI 65

CONCLUSIONI 69

BIBLIOGRAFIA 71

LEGENDA ABBREVIAZIONI

ALS	Amyotrophic Lateral Sclerosis
DM	Degenerative Myelopathy
EMG	Elettromiografia
EOG	Esame Obiettivo Generale
ESC	Cellule Staminali Embrionali
GSD	German Shepherd Dog
HSP	Heat Shock Proteins
IL-1β	Interleuchina-1β
LCR	Liquido Cefalorachidiano
LMN	Lower Motor Neuron
MBP	Proteina Basica della Mielina
MD	Mielopatia Degenerativa
MNI	Motoneurone Inferiore
MNS	Motoneurone Superiore
MRI/RMN	Risonanza Magnetica
MS	Midollo Spinale
pNf-H	Neurofilamenti Fosforilati a Catena Pesante
PSC	Cellule Staminali Pluripotenti
PWC	Pembroke Welsh Corgi
ROS	Radicali Liberi dell'Ossigeno
RR	Rhodesian Ridgeback
SLA	Sclerosi Laterale Amiotrofica
SN	Sistema Nervoso
SNC	Sistema Nervoso Centrale
SNP	Sistema Nervoso Periferico
SOD-1	Superossido Dismutasi 1
TAC	Tomografia Computerizzata
TNF- α	Tumor Necrosis Factor α
UMN	Upper Motor Neuron

ABSTRACT

Canine Degenerative Myelopathy (DM) is an adult-onset fatal neurodegenerative disease that was first described in German Shepherd dogs as an insidious, progressive, general proprioceptive ataxia and Upper Motor Neuron (UMN) spastic paresis of the pelvic limb. In the past, DM was considered as typical of large dog breeds, but more recently it has been recognized as a common problem in several breeds and also in cross breed dogs. With DM, initial clinical signs include loss of coordination in the pelvic limbs and asymmetric spastic UMN paraparesis, which progress to paraplegia within one year from clinical onset. At this stage most of pet owners usually elect euthanasia, but if dogs is not euthanized, clinical signs will progress to Lower Motor Neuron (LMN) paraplegia and ascend to affect the thoracic limbs. Flaccid tetraplegia, muscle atrophy, difficult in swallowing and eventually respiratory deficiency occur in dogs with advanced disease. A number of studies have considered potential aetiology, however, the underlying cause of DM has remained unknown until the recent detection of a SOD-1 mutation was discovered in DM affected dogs. This mutation is now considered a risk factor for the development of DM. For that reason, DM appears to be the first recognized spontaneously occurring animal model for Amyotrophic Lateral Sclerosis (ALS) in humans.

This paper provides a general description of the disease. Clinical and histological features, the genetic aspects, the diagnostic protocols and finally the old and new therapeutic options are analysed. Moreover, a new therapeutic protocol with the use of stem cells is proposed. In conclusion, there is a section dedicated to comparative medicine, in which the potential use of dogs with DM as study models for human ALS is discussed.

RIASSUNTO

La Mielopatia Degenerativa (MD) è una malattia degenerativa del cane a carattere progressivo e ingravescente, che colpisce il Sistema Nervoso Centrale e si rende evidente in età avanzata con un'insorgenza insidiosa. I sintomi maggiormente riscontrati all'esordio sono paraparesi spastica deambulante dovuta alla disfunzione del sistema del Motoneurone Superiore e alterazioni della funzione propriocettiva degli arti posteriori, con localizzazione neuroanatomica nei segmenti midollari toraco-lombari (da T3 a L3). Studi più recenti, svolti su cani assistiti nelle fasi avanzate della malattia, hanno però dimostrato la successiva comparsa di segni da Motoneurone Inferiore, comprendenti tetraparesi flaccida, atrofia muscolare generalizzata ed iporiflessia degli arti, così come il coinvolgimento dei nervi cranici. Per anni è stata considerata una malattia tipica del Pastore Tedesco, ma ad oggi tende a colpire un vastissimo numero di razze canine e può interessare anche i soggetti meticci. Queste nuove evidenze, unite alla scoperta di una stretta relazione tra una mutazione a livello del gene che codifica per la Superossido Dismutasi 1 (SOD-1) e lo sviluppo della malattia, hanno fatto della MD il primo modello spontaneo non umano di Sclerosi Laterale Amiotrofica (SLA), una devastante malattia neurodegenerativa progressiva che colpisce entrambi i sistemi dei motoneuroni e che porta a paralisi e morte nel giro di pochi anni dalla comparsa dei primi sintomi.

In questo elaborato viene fornita una descrizione generale della malattia, di cui sono analizzati il quadro clinico ed istologico, l'aspetto genetico, il protocollo diagnostico e infine le vecchie e le nuove opzioni terapeutiche. Inoltre, viene proposto un nuovo protocollo terapeutico che prevede l'utilizzo di cellule staminali, in corso di studio in modelli murini e nei pazienti umani affetti da SLA. Per concludere vi è una parte dedicata alla medicina comparativa, in cui si discute in merito al potenziale utilizzo dei cani affetti da MD come modelli di studio per la Sclerosi Laterale Amiotrofica umana.

Capitolo 1 - IL SISTEMA NERVOSO

1.1 CELLULE DEL SISTEMA NERVOSO

Il sistema nervoso (SN) assicura i rapporti dell'organismo con l'ambiente circostante e il coordinamento funzionale di tutti gli altri apparati.
I neuroni e le cellule della glia costituiscono le due componenti cellulari principali del SN. Le prime danno funzionalità al tessuto nervoso mentre le seconde hanno il compito di sostenere e nutrire lo stesso. In virtù del fatto che il SN mette in collegamento le diverse parti dell'organismo tra loro e con l'esterno, le sue cellule sono dotate di due proprietà: l'irritabilità o eccitabilità, ossia la capacità di rispondere agli stimoli esogeni mediante variazioni del potenziale elettrico, e la conducibilità, la capacità di propagare questo stimolo e trasmetterlo ad altri neuroni o ad organi effettori.
Il tessuto nervoso prende origine dall'ectoderma, il foglietto embrionale più esterno: al di sopra della porzione mesodermica, le cellule dell'ectoderma, simili a quelle di un epitelio, si trasformano in cellule neuroepiteliali pseudostratificate che costituiscono una zona ispessita, detta placca neurale. La porzione anteriore della placca neurale costituisce il primordio dell'encefalo, mentre la porzione caudale, più stretta, costituisce il primordio del midollo spinale. Successivamente i margini laterali della placca neurale si innalzano in pieghe neurali, mentre la zona mediana subisce una depressione e forma la doccia neurale. Le cellule colonnari del neuroepitelio vanno incontro ad un'attiva proliferazione che contribuisce al progressivo avvicinamento delle pieghe neurali sulla linea mediana fino a che esse non si toccano, per poi fondersi, formando il tubo neurale che racchiude il canale neurale. Questo rimane sovrastato da una linea di cellule che prende il nome di cresta neurale, anch'essa formatasi dall'ectoderma. Dal tubo neurale si forma il Sistema Nervoso Centrale (SNC) e, allo stesso modo, dalla cresta neurale si forma il Sistema Nervoso Periferico (SNP). Tra queste due parti del sistema nervoso si stabiliscono assai precocemente connessioni e scambi che assicurano l'unità che sta a fondamento del sistema nervoso stesso. Dal tubo neurale si formano tre bozzellature: prosencefalo, mesencefalo e romboencefalo, che, tra la terza e la quarta settimana di vita, vanno incontro ad ulteriori divisioni, andando a costituire le strutture definitive (telencefalo, diencefalo, mesencefalo, metencefalo e mielencefalo). Le cellule dell'epitelio neurale danno origine a tre tipi di derivati: neuroni, oligodendrociti, astrociti ed ependimiociti. Gli oligodendrociti e gli astrociti sono impiegati

nell'impalcatura e nella nutrizione del SN. Gli ependimiociti provvedono a delimitare tutte le cavità presenti in questo sistema. Le cellule della microglia sono le sole ad avere invece una derivazione mesodermica, per tale ragione sono implicate nella difesa.
Per quanto concerne il Sistema Nervoso Periferico, la cresta neurale, dapprima una banda continua posta al di sopra del tubo neurale, si divide su un piano mediano in due parti laterali e simmetriche e si organizza poi in segmenti, ciascuno dei quali è indipendente dal tubo, rimanendovi tuttavia vicino. Da questi segmenti si formano i gangli, gruppi di cellule nervose che si allungano poi in nervi. Le cellule principali del SNP derivano sempre dalle creste neurali e sono: neuroni periferici, cellule satelliti che offrono una protezione ai gangli, e cellule di Schwann, fondamentali per il rivestimento mielinico degli assoni, prolungamenti dei neuroni. (Barone, 2006)

1.1.1 Neurone

I neuroni possono essere classificati come sensitivi o afferenti, quando veicolano gli stimoli dalla periferia al SNC, e motori o efferenti, quando trasmettono gli stimoli in direzione opposta. I neuroni sensitivi terminano con un recettore, specializzato a seconda dello stimolo che deve registrare (meccanico, termico, dolorifico, ecc.), mentre i neuroni motori o motoneuroni possono essere localizzati interamente nel SNC (Motoneurone Superiore) oppure possono avere il corpo a livello centrale e l'assone che viaggia nei nervi periferici (Motoneurone Inferiore) (Bernardini, 2002).
Il neurone, o neurocita, presenta un corpo, che prende il nome di soma o pirenoforo, contenente un nucleo grande ed evidente e la maggior parte degli organuli, e due tipi di prolungamenti o processi. Tra questi si differenziano i dendriti, solitamente in numero elevato e di piccole dimensioni, con il compito di ricevere gli stimoli e condurli verso il corpo cellulare, e l'assone, solitamente unico e più o meno esteso in lunghezza, rivestito da mielina, con la funzione di condurre gli stimoli verso la periferia. La posizione e il tipo di queste componenti permettono di differenziare i neuroni in unipolari, bipolari, pseudounipolari e multipolari. I primi tre tipi sono simili tra loro poiché tutti possiedono un lungo dendrita principale, e si differenziano solo per la posizione del pirenoforo rispetto a detto dendrita e all'assone. La maggior parte di essi sono neuroni sensitivi periferici. Tuttavia il tipo più rappresentato di cellula nervosa è il neurone multipolare, che presenta generalmente un numero elevato di dendriti e solitamente un solo lungo assone che si dirama

ad angolo retto nei punti in cui vi è discontinuità di rivestimento. Tali neuroni possono essere sia afferenti che efferenti nel SNC, mentre sono principalmente motori nel SNP. (Bernardini, 2002)

1.1.2 Nevroglia

L'altro tipo di cellule presenti nel SN è raggruppato sotto il nome di glia, dal greco "colla". Esso costituisce infatti una trama di sostegno e nutrizione per i neuroni. Si riconoscono gli ependimiociti, che delimitano le cavità del sistema nervoso, gli astrociti, con la funzione di creare una rete di supporto tridimensionale all'interno della quale i neuroni si collocano (citoscheletro) e riempire gli spazi lasciati liberi dai neuroni degenerati, la microglia, con funzione fagocitaria, gli oligodendrociti, che forniscono la guaina mielinica ai neuroni del SNC e le cellule di Schwann che nel SNP hanno funzioni analoghe agli oligodendrociti nel SNC, forniscono quindi un rivestimento mielinico agli assoni.
La mielina non circonda con continuità l'assone, esistono piccoli e periodici tratti privi di questa che prendono il nome di nodi di Ranvier. La fibra nervosa altro non è che l'unione tra assone e cellule di Schwann; essa può essere mielinica con elevata velocità di conduzione dello stimolo nervoso, oppure amielinica nel caso in cui ci sia un rivestimento sottile dell'assone ma non l'isolamento dello stesso, ne consegue una velocità di trasmissione dell'impulso inferiore rispetto alla precedente.
La presenza di strutture mielinizzate e non mielinizzate si riflette macroscopicamente nella distinzione tra sostanza bianca e sostanza grigia. Quest'ultima è fondamentalmente rappresentata dai corpi cellulari dei neuroni e va a costituire le cortecce (cerebrale e cerebellare) e i nuclei, che sono situati in mezzo alla sostanza bianca e possono essere rinvenuti a qualsiasi livello. Mentre la sostanza bianca è formata dagli assoni mielinizzati e può essere suddivisa in fascicoli (o tratti). Le zone in cui la sostanza bianca e la sostanza grigia si mescolano, vengono chiamate formazione reticolare (Bernardini, 2002).

1.1.3 Caratteristiche Funzionali

I neuroni possono essere classificati come sensitivi o afferenti, quando presentano una trasmissione centripeta dello stimolo, ossia convogliano gli stimoli dalla periferia al SNC, e motori o efferenti, quando lo stimolo viaggia in direzione centrifuga. I neuroni sensitivi

hanno solitamente terminazioni nervose periferiche modificate e specializzate per la raccolta di diversi tipi di stimoli, che possono essere termici, meccanici, dolorifici o elettromagnetici. I neuroni motori sono localizzati nel SNC, oppure presentano il pirenoforo nel SNC e l'assone nei nervi periferici, collegano quindi il SN agli organi effettori. Esistono anche gli interneuroni, localizzati nel SNC, che ricevono impulsi da qualsiasi altro tipo di neurone, per ritrasmetterli amplificati o diminuiti ad altri neuroni. (Bernardini, 2002)

I neuroni, come detto in precedenza, hanno la capacità di eccitarsi grazie ad una variazione nella differenza tra il potenziale elettrico interno ed esterno alla loro membrana citoplasmatica. Questa differenza di potenziale si manifesta nel momento in cui c'è diversità di composizione in termini di ioni ed altre sostanze all'interno della cellula rispetto a quella presente nell'ambiente in cui è posta. Quando un assone viene stimolato, si produce un'alterazione di questa differenza di potenziale, dovuta soprattutto all'ingresso di ioni Na+ nella cellula nervosa. Tale processo porta allo sviluppo di un potenziale d'azione che, grazie a flussi di correnti elettriche, si diffonde lungo la membrana cellulare, senza decrescere, bensì in maniera uniforme, si ha dunque la conduzione di uno stimolo. In un secondo momento si chiudono i canali per Na+ e si aprono per circa un millesimo di secondo quelli per K+: la diffusione di questi ioni all'esterno della membrana riporta la differenza di potenziale ai valori di riposo e la membrana si ripolarizza (Bortolami, et al., 1999). Il potenziale d'azione può manifestarsi esclusivamente nei nodi di Ranvier, ossia nei punti in cui l'assone si presenta privo di mielina, a causa delle proprietà isolanti di quest'ultima. È intuibile quindi che lo stimolo "salti" da un nodo al successivo con conseguente aumento della velocità di conduzione (teoria della conduzione saltatoria).

Le sinapsi costituiscono la zona di contatto tra due neuroni o tra neurone ed organo, attraverso la quale l'impulso nervoso può essere trasmesso.

1.2 IL SISTEMA NERVOSO CENTRALE

Da un punto di vista strutturale, il sistema nervoso (SN) viene primariamente distinto in una parte centrale (SNC), composta dall'encefalo e dal midollo spinale, e in una parte periferica e muscolare, che comprende i nervi, la placca neuro-muscolare e i muscoli, denominata sistema nervoso periferico (SNP). (Barone, 2006)

Il sistema nervoso centrale si compone di due parti ineguali, encefalo e midollo spinale. Formato principalmente da una struttura tubulare mediana e situato in un involucro osseo,

esso presenta una componente intracranica, il tronco encefalico, e una extracranica, il midollo spinale, protetto dalla colonna vertebrale. Cranialmente al tronco encefalico e quindi in connessione con la sua estremità craniale, all'interno della scatola cranica, si trova il cervello propriamente detto o telencefalo, formato dagli emisferi cerebrali. Il tronco encefalico è composto a sua volta, in senso cranio-caudale, da diencefalo, mesencefalo, ponte e midollo allungato. Al tronco è inoltre annesso il cervelletto (Bortolami, et al., 1999). Il telencefalo, come detto in precedenza, è formato da una coppia di emisferi cerebrali, che formano nel loro complesso quello che viene comunemente chiamato cervello. Questi emisferi sono disposti simmetricamente e separati da una profonda depressione che prende il nome di flessura longitudinale del cervello; occupano quasi totalmente il compartimento rostrale della cavità cranica e sono connessi attraverso la linea mediana da fibre commessurali. Ogni emisfero è formato superficialmente da sostanza grigia, detta corteccia cerebrale, e da una sottostante sostanza bianca che in profondità contiene altri accumuli di sostanza grigia, conosciuti come nuclei basali o corpo striato. La sostanza bianca cerebrale convoglia principalmente le attività sensoriali e motorie ascendenti e discendenti, i nuclei basali di sostanza grigia sono invece coinvolti nel tono muscolare e nell'inizio e controllo dell'attività motoria volontaria. (Platt, et al., 2004) La superficie degli emisferi non è liscia, bensì è caratterizzata da bande elevate intervallate da solchi tant'è che spesso la parete ossea porta l'impronta di questa caratteristica forma.

Il diencefalo è la porzione più craniale del tronco encefalico ed è il principale sistema di integrazione sensoriale del SNC, ha un'espansione modesta e limitata, e a causa dell'enorme sviluppo delle vescicole telencefaliche, viene da queste sormontato e contornato. Esso si può suddividere in cinque parti a partire dal talamo, la parte più estesa composta da coppie simmetriche di nuclei di sostanza grigia; si ha poi l'ipotalamo, struttura impari e mediana di grande importanza per le funzioni endocrine; metatalamo, sede di nuclei coinvolti nella funzione uditiva e ottica; subtalamo ed epitalamo, contenente l'epifisi. La superficie ventrale del diencefalo presenta i corpi mammillari caudalmente e il chiasma ottico cranialmente, separati da un infundibolo che connette il tronco encefalico all'ipofisi (Bernardini, 2002).

Caudalmente al diencefalo e in continuità con il ponte, si trova il mesencefalo, una porzione corta e compatta del tronco encefalico, nascosta dai sovrastanti emisferi cerebrali e dal cervelletto. La sua superficie ventrale si presenta come una fossa mediana, contornata bilateralmente dai peduncoli cerebrali, mentre la sua superficie dorsale è caratterizzata dalla presenza di due paia di collicoli, craniali e caudali. Contiene il nucleo rosso rappresentato dai corpi cellulari dei MNS da cui partono le fibre che costituiscono il fascio rubrospinale,

destinato al midollo spinale. A questo livello si ritrovano inoltre i nuclei del del III e IV paio di nervi cranici (rispettivamente n. oculomotore e n. trocleare) (Bortolami, et al., 1999). Esso è percorso per tutta la sua lunghezza da un sottile canale centrale, l'acquedotto del mesencefalo, in comunicazione con il quarto e il terzo ventricolo. L'acquedotto del mesencefalo è circondato da uno spesso strato di sostanza grigia.

Il ponte è posto caudalmente al mesencefalo e cranialmente al midollo allungato, sulla faccia ventrale del tronco encefalico (Bortolami, et al., 1999). È riconoscibile per le fibre trasversali che formano la superficie ventrale, che sono fibre di connessione tra i due emisferi cerebrali (Bernardini, 2002). Contiene i nuclei del V e VIII paio di nervi cranici (rispettivamente n. trigemino e n. vestibolococleare).

Il Midollo Allungato rappresenta la porzione più caudale del tronco encefalico ed è in continuità in questo senso con il midollo spinale. Sulla sua faccia ventrale, ospitata nella porzione basilare dell'osso occipitale, presenta medialmente un solco (fessura mediana) che rappresenta la continuazione craniale della fessura mediana ventrale del midollo spinale (Bortolami, et al., 1999).

Sempre sulla faccia ventrale sono visibili le piramidi, formazioni allungate costituite da sostanza bianca, poste lateralmente alla fessura mediana. Le fibre nervose che compongono le piramidi s'incrociano passando da un lato all'altro, appena rostralmente al limite con il midollo spinale, formando la decussazione delle piramidi. A livello di midollo allungato ci sono i nuclei del VI, VII, IX, X e XII paio di nervi cranici (rispettivamente, n. abducente, n. facciale, n. glossofaringeo, n. vago e n. ipoglosso) (Bortolami, et al., 1999).

Infine, il cervelletto va a costituire l'ultima parte di SNC intracranico. Le sue funzioni son quelle di coordinare l'attività muscolare e regolare i movimenti, partecipando al mantenimento dell'equilibrio. La superficie del cervelletto, come quella dell'encefalo, è divisibile in piccole circonvoluzioni, dette folia, separate da solchi. Macroscopicamente esso si divide in una struttura mediana detta verme e due formazioni laterali detti emisferi cerebellari. Il cervelletto, ventralmente e da ciascun lato, è connesso con il tronco encefalico tramite tre cordoni di sostanza bianca, detti peduncoli cerebellari e distinti in caudale, medio e craniale (Bortolami, et al., 1999). Come vale per gli emisferi cerebrali, il cervelletto è rivestito da una patina di sostanza grigia che va a definire la corteccia cerebellare, al di sotto della quale si trova, anche in questo caso, sostanza bianca. In essa sono contenute tre paia di nuclei cerebellari (nucleo interposito, dentato e del fastigio) da cui nascono tutte le fibre efferenti che lasciano il cervelletto portando informazioni che ogni nucleo riceve da una parte ben precisa della corteccia posta superficialmente ad esso (Bernardini, 2002).

1.3 IL MIDOLLO SPINALE

1.3.1 Conformazione Esterna

Il midollo spinale (MS) è la porzione di sistema nervoso centrale posta all'interno del canale vertebrale e dà origine, su entrambi i lati, ai nervi spinali mediante radici dorsali e ventrali. Esso si fissa a livello dell'articolazione atlanto-occipitale grazie alla sua continuità con il midollo allungato e il tronco encefalico e dunque, ancorato nel canale vertebrale, segue esattamente le inflessioni della colonna vertebrale, presenta perciò due curvature, una cervicale a concavità dorsale e una toraco-lombare meno pronunciata a concavità ventrale. In quanto parte del sistema nervoso centrale, il midollo spinale risulta rivestito da sottili membrane definite meningi che, procedendo dall'esterno verso l'interno, prendono rispettivamente i nomi di dura madre, aracnoide e pia madre. La funzione di quest'ultime consiste nel provvedere ad una protezione meccanica del midollo, garantita dalla loro flessibilità che deriva dalle numerose fibre elastiche che le compongono, e mantenere il MS ad una certa distanza dalle pareti del canale vertebrale. La dura madre si colloca tra MS e la parte interna del canale, lo spazio tra dura madre e teca ossea è definito spazio epidurale ed è occupato da tessuto adiposo e vasi sanguigni. Al di sotto di questa meninge si trova l'aracnoide che con la pia madre determina la formazione dello spazio subaracnoideo riempito di liquido cefalo-rachidiano (Figura 1).

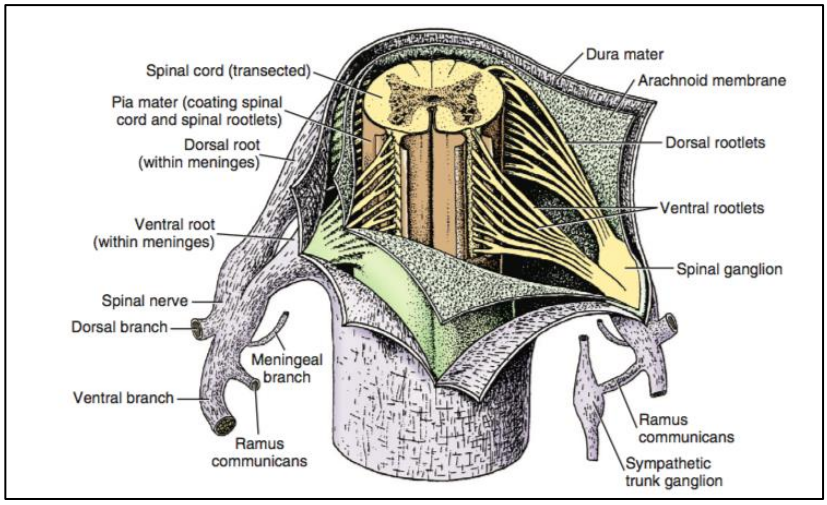

Figura 1: Illustrazione schematica del midollo spinale con meningi recise per rilevarne un tratto e mostrare le radici dei nervi spinali (Evans, et al., 2013).

Ricalcando la colonna vertebrale, il midollo spinale si divide in parte cervicale, toracica, lombare, sacrale e coccigea o caudale; tuttavia non vi è corrispondenza tra vertebre e relativi segmenti midollari a livello cervicale poiché il primo paio di nervi spinali passa attraverso i fori vertebrali laterali dell'atlante e il secondo paio passa tra atlante ed asse , quindi, dal momento che il tratto cervicale è costituito da sette vertebre, esistono invece otto segmenti midollari cervicali e, di conseguenza, otto paia di nervi cervicali, ciascuno dei quali, ad eccezione dell'ultimo paio, porta il numero della vertebra che segue. L'evoluzione del midollo spinale e i suoi rapporti con il canale vertebrale nel corso dello sviluppo hanno come conseguenza una discordanza volumetrica e topografica tra le sue diverse parti e le regioni omonime della colonna vertebrale. La lunghezza e il diametro del midollo spinale infatti variano in base alla specie e, soprattutto nel cane, sono correlati anche alla razza e alla mole dei singoli soggetti. Esso non presenta le stesse dimensioni per tutta la sua estensione: esistono in direzione cranio-caudale una diminuzione progressiva del diametro ed un appiattimento in senso dorso-ventrale, ma soprattutto si osservano due ingrossamenti, definiti intumescenze, dovuti al considerevole aumento del numero di neuroni, che ha come conseguenza l'aumento del volume della sostanza grigia e quindi del midollo stesso.

In corrispondenza delle intumescenze prendono origine i nervi che formano i plessi destinati agli arti, per tale ragione vengono denominate intumescenza cervicale e lombare. Per quanto concerne l'intumescenza cervicale, ossia quella da cui emergono i nervi degli arti toracici, essa si trova a livello dagli ultimi segmenti cervicali e, in via accessoria, dai primi due toracici. A livello dell'emergenza dei nervi per gli arti pelvici è possibile evidenziare invece l'intumescenza lombare, che corrisponde agli ultimi segmenti lombari e al primo o ai primi due sacrali.

Nella sua porzione caudale il midollo spinale si assottiglia sempre di più nel cono midollare da cui origina il filum terminale, che, allungandosi progressivamente, diviene esclusivamente continuazione della pia madre e permette di ancorare il midollo spinale alla lamina delle prime vertebre coccigee. I nervi spinali, attaccandosi al midollo spinale, formano con questo angoli la cui ampiezza varia procedendo in direzione craniocaudale. Infatti, nella regione cervicale l'angolo è quasi retto, nella regione toracica si fa leggermente acuto con apice craniale mentre le radici dei nervi spinali coccigei, sacrali e talvolta lombari vengono influenzate dall'allungamento finale del midollo e assumono una direzione più obliqua per raggiungere i rispettivi fori vertebrali, andando a formare, attorno al filum terminale, un fascio allungato che prende il nome di cauda equina. Il midollo spinale, liberato dai suoi invogli, è un cordone bianco lattescente, consistente e leggermente elastico. Quasi

cilindrico, è più largo che alto, soprattutto a livello delle intumescenze. Il suo leggero appiattimento in senso dorso-ventrale permette di individuare due facce, dorsale e ventrale, e due margini, laterali e simmetrici. La faccia dorsale è divisa in due metà simmetriche, destra e sinistra, da un solco mediano dorsale, nella quale alloggiano vasi sanguigni. Sulla superficie del midollo è distinguibile inoltre un solco laterale dorsale, dal quale emergono le radici dorsali dei nervi spinali, formate da piccoli fasci dissociati di fibre che convergono lateralmente per attraversare assieme la dura madre. La loro penetrazione nel midollo spinale avviene su una linea longitudinale, a livello della quale si presenta, più o meno distinguibile a seconda delle specie e del tratto considerato, questo solco laterale, appena accennato, che delimita, assieme al solco mediano dorsale, il cordone o funicolo dorsale. Un comportamento analogo è mostrato da altre fibre nervose che, emerse ventro-lateralmente al midollo, costituiscono le radici ventrali. Da ciascun lato, l'emergenza delle radici ventrali dei nervi spinali è dispersa su una superficie longitudinale più larga di quella delle radici dorsali. Anche la faccia ventrale è caratterizzata dalla presenza di una fessura mediana che divide il midollo spinale in due metà. Il solco laterale ventrale delimita, con la fessura mediana, il cordone o funicolo ventrale. Come già accennato, il tratto di midollo da cui escono le radici ventrali ed entrano le radici dorsali dei nervi spinali, prende il nome di segmento midollare (o segmento spinale); esistono tanti segmenti midollari quanti sono i nervi spinali e tanti segmenti midollari quante sono le vertebre, con l'eccezione del tratto cervicale, in cui si contano sette vertebre ma otto segmenti midollari cervicali. La lunghezza di un segmento è variabile, in funzione del numero di fibre che costituiscono le radici. (Barone, 2006)

1.3.2 Conformazione Interna

La parte centrale del midollo spinale in tutta la sua lunghezza è occupata da un sottile canale, delimitato da cellule ependimali e alloggiato in una massa di sostanza grigia (commessura grigia), completamente avvolta da sostanza bianca. Si intuisce immediatamente, quindi, come questa disposizione sia inversa a quella che si ritrova a livello di emisferi cerebrali e cerebellari, mentre è analoga a quella del tronco encefalico.

Il canale centrale del midollo spinale si continua cranialmente nel midollo allungato e si estende caudalmente fino all'apice del cono midollare, dove termina a fondo cieco. Il solco mediano dorsale e la flessura mediana ventrale, già visibili nella conformazione esterna,

dividono il midollo spinale in due metà simmetriche, unite da una commessura mediana. Il solco mediano dorsale, poco profondo, si prolunga internamente mediante un sottile setto mediano di nevroglia, che si spinge in profondità fino a raggiungere la commessura grigia e che separa completamente i due cordoni, o funicoli dorsali della sostanza bianca, compresi tra questo setto e quello originatosi dal solco laterale dorsale presente in superficie. La flessura mediana della faccia ventrale, stretta ma profonda, raggiunge invece quasi la metà dello spessore del midollo spinale senza mai entrare in contatto con la sostanza grigia. Essa fa in modo che si formi quindi un istmo di sostanza bianca tra i due funicoli ventrali, delimitati dalla stessa e dal solco laterale ventrale. (Barone, 2006)

La sostanza grigia è composta principalmente da corpi neuronali e cellule gliali. Possiede un'irrorazione capillare imponente e contiene solo rarissimi assoni mielinizzati. In una sezione trasversale, la sostanza grigia ricorda la forma delle ali aperte di una farfalla o una lettera H, le cui metà sono speculari e si compongono ciascuna di un corno dorsale, il cui apice prende il nome di testa, mentre l'estremità opposta ne forma la base, e di un corno ventrale, con margini più irregolari e più spessi rispetto a quello precedente. Le basi delle due corna di uno stesso lato sono unite mediante un largo ponte di sostanza grigia, chiamata sostanza intermedia laterale. Tale sostanza circonda anche il canale centrale e comprende la commessura grigia, ossia la sottile porzione di sostanza grigia che unisce le due semilune. Essa si proietta nella sostanza bianca tra le basi delle due corna come corno laterale, soprattutto nei segmenti toracici e lombari del midollo spinale. Le dimensioni delle corna e lo sviluppo totale della sostanza grigia sono proporzionati all'importanza e al volume dei nervi che si portano al midollo spinale o che da esso si dipartono. Sono molto consistenti nei segmenti che corrispondono agli arti, ovvero a livello delle intumescenze cervicale e lombare, e la loro massima riduzione si osserva a metà della parte toracica (Bernardini, 2002).

La maggior parte dei corpi neuronali del corno dorsale appartiene a neuroni sensoriali sui quali prendono sinapsi le terminazioni delle cellule sensitive. La maggior parte dei corpi neuronali del corno ventrale, invece, appartiene a neuroni motori, che danno origine a fibre motorie periferiche e regolano la contrazione muscolare. Il corno laterale contiene i corpi cellulari dei neuroni simpatici pregangliari.

La sostanza bianca è disposta attorno alla sostanza grigia e la copre completamente. Essa è formata essenzialmente da fasci di assoni rivestiti da mielina ed è distinta, per la presenza delle corna, nei funicoli dorsali, ventrali e laterali, che accolgono i fasci

destinati all'encefalo (ascendenti) o provenienti da quest'ultimo (discendenti). Prendendo in considerazione solo una metà del midollo spinale ottenuta facendo passare un piano verticale per il suo centro: il funicolo dorsale è quello meglio delimitato ed è compreso tra il solco mediano dorsale e il margine mediale del corno dorsale; presenta, perciò, una forma quasi triangolare. Se risulta indiviso nelle parti sacrale, lombare e per un tratto più o meno lungo della parte toracica, si mostra, invece, diviso nella parte cervicale da un sottilissimo setto intermedio dorsale di nevroglia, che corrisponde al solco intermedio dorsale, già visibile in superficie tra i solchi mediano e laterale dorsali, e diventa maggiormente marcato nei segmenti più craniali. Il funicolo ventrale è racchiuso tra la fessura mediana e il corno ventrale. In sezione trasversale si presenta irregolarmente triangolare e meno delimitato del precedente. Si unisce a quello del lato opposto mediante la commessura bianca, ponte di sostanza bianca che non viene raggiunto dalla flessura mediana, e comunica ampiamente con il funicolo laterale. Quest'ultimo è situato lateralmente alle due corna e si estende fino alle radici dei nervi spinali. È il più voluminoso dei tre, ben delimitato dorsalmente e meno ventralmente, dove è in continuità con il funicolo ventrale (Figura 2).

Il volume della sostanza bianca varia a seconda del punto di midollo spinale preso in considerazione: come citato in precedenza, una parte importante delle fibre che la costituiscono assicura i collegamenti ascendenti e discendenti con l'encefalo, il numero di tali fibre è quindi elevato nelle parti più prossime a quest'ultimo. Ne consegue che la sostanza bianca risulta assottigliata nelle regioni lombare e, soprattutto, sacro-coccigea. Inoltre, il contrasto tra sostanza bianca e grigia è particolarmente netto a livello dell'intumescenze, la cui voluminosa sostanza grigia è circondata inevitabilmente da una sostanza bianca poco ispessita. (Barone, 2006)

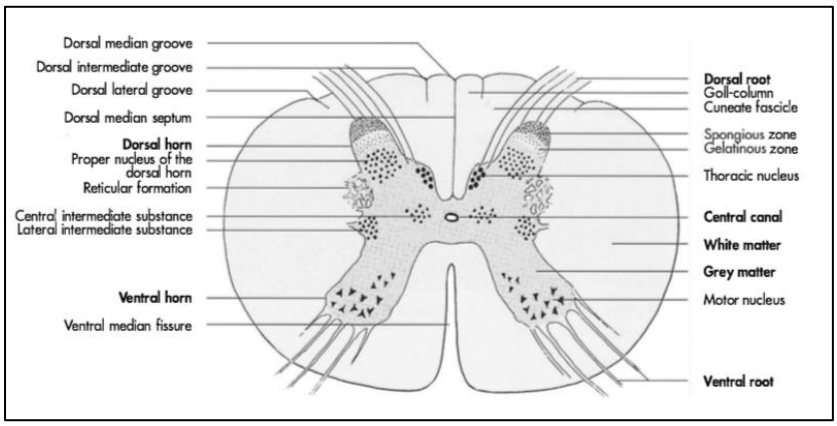

Figura 2: Rappresentazione della conformazione interna del midollo spinale (Konig, et al., 2004).

In generale, fibre che hanno origine e destino comune viaggiano assieme nel midollo spinale, dando origine a tratti o fascicoli. Le cellule nervose i cui assoni costituiscono un tratto rappresentano i nuclei di origine, mentre i neuroni con i quali prendono rapporto sinaptico le terminazioni delle fibre del tratto formano i nuclei di terminazione. Quando le fibre provengono da neuroni situati dal lato opposto a quello in cui esse si raccolgono per formare il tratto si dice che quest'ultimo è crociato e la sede dei neuroni è controlaterale. Se invece le fibre si raccolgono dallo stesso lato in cui risiedono i loro neuroni d'origine, il tratto viene definito diretto e la sede ipsilaterale (Bortolami, et al., 1999). I tratti possono essere ascendenti o sensitivi (trasportano impulsi diretti ai centri encefalici), discendenti o motori (conducono gli impulsi dai centri sopraspinali al midollo spinale) o propriospinali (connettono le diverse porzioni del midollo spinale). A differenza dei funicoli ventrali e laterali, che contengono sia tratti ascendenti che discendenti, quelli dorsali sono composti da assoni di neuroni esclusivamente sensitivi, convoglia quindi solo tratti ascendenti e si compone di:

- Fascicolo gracile composto da fibre che derivano dagli arti pelvici e dalla metà posteriore del tronco, si situa a ridosso del solco mediano dorsale e termina a livello di midollo allungato come tubercolo del nucleo del fascicolo gracile. Nei tratti sacrale, lombare e toracico caudale occupa completamente il funicolo dorsale.
- Fascicolo cuneato che si dispone lateralmente al precedente ma le sue fibre derivano dalla metà anteriore del tronco e dagli arti anteriori, terminando sempre nel midollo allungato. Parte di questo fascicolo ne contiene un terzo, definito fascicolo spinocuneocerebellare, che convoglia le fibre della propriocezione

inconscia degli arti anteriori al cervelletto. Il fascicolo corrispondente per gli arti posteriori si trova invece nel funicolo laterale. (Bernardini, 2002)

Il funicolo laterale è il più voluminoso dei tre e contiene sia tratti ascendenti che tratti discendenti. Fra i primi si annoverano:

- Tratto spinocerebellare dorsale, situato superficialmente nella metà dorsale del funicolo laterale, che riceve afferenze dalla metà caudale ipsilaterale del corpo e termina nel cervelletto.
- Tratto spinocerebellare ventrale che riceve fibre che risalgono il midollo spinale dopo aver decussato una volta penetratovi, recano quindi impulsi propriocettivi al cervelletto dalla metà caudale controlaterale del corpo e dagli arti pelvici; nel cervelletto la maggior parte di esse decussano nuovamente, per cui le risposte vengono elaborate da regioni cerebellari ispilaterali a quelle di provenienza.
- Tratto spinotalamico e quello spinocervicotalamico che convogliano al talamo informazioni meccaniche, termiche e dolorifiche, escluse quelle propriocettive.

Tra i tratti discendenti che hanno come unici effettori terminali i motoneuroni, si trovano:

- Tratto corticospinale laterale che è formato da fibre provenienti dalla corteccia motoria controlaterale che decussano a livello di midollo allungato e danno origine, da ciascun lato, alle piramidi. Queste fibre sono fondamentali per l'esecuzione di movimenti volontari.
- Tratto rubrospinale, originato dal mesencefalo, le cui fibre rivestono un ruolo fondamentale per la locomozione.

Per concludere, nel funicolo ventrale, nonostante siano meno definiti rispetto a quelli degli altri funicoli, vi sono:

- Tratto corticospinale ventrale composto da fibre che originano dalla corteccia motoria e decussano nel segmento midollare dove prendono sinapsi.
- Tratti vestibolospinali (laterale e mediale) costituiti da fibre che provengono dai nuclei vestibolari ispilaterali e hanno come compito quello di mantenere il tono dei muscoli antigravitazionali e regolare la posizione del capo.
- Tratto reticolospinale che proviene dalla sostanza reticolare del midollo allungato e rappresenta la continuazione di questa a livello spinale.

1.4 IL SISTEMA NERVOSO PERIFERICO

Il SNP è costituito da 12 paia di nervi cranici e da 36 paia di nervi spinali che originano da, o si dirigono verso, il midollo spinale e il tronco encefalico. Questi nervi presentano sia assoni motori che sensitivi. I primi originano da neuroni localizzati nel corno ventrale della sostanza grigia del MS o del tronco encefalico. Il corpo cellulare degli assoni sensitivi, invece, si localizza nei gangli della radice dorsale o in gangli omologhi dei nervi cranici. Questi ultimi sono deputati all'innervazione della testa, di alcuni muscoli del collo e dei visceri della cavità toracica e addominale. La maggior parte di essi nasce dal mesencefalo, ponte o midollo allungato; presenta un nucleo, se motori, o nucleo con ganglio se sensitivi. Come vale per tutti i nervi, anch'essi sono rivestiti da mielina fornita dalle cellule di Schwann (Bernardini, 2002).

I nervi spinali, ordinati in paia e disposti simmetricamente su ciascun lato del midollo spianale, emergono dal canale vertebrale attraverso i forami intervertebrali che si formano tra vertebre adiacenti. Ogni nervo spinale viene denominato con la sigla della vertebra caudale rispetto alla quale fuoriesce dal canale vertebrale. Se questo è vero in termini generali, non lo è però per il tratto cervicale, in cui innanzitutto si contano otto nervi spinali a fronte delle sette vertebre cervicali. Il primo paio di nervi spinali lascia infatti il canale vertebrale passando attraverso i fori vertebrali dell'atlante, ed il secondo tra quest'ultimo e l'epistrofeo; di conseguenza l'ottavo paio di nervi spinali emerge dal canale vertebrale attraverso i fori intervertebrali costituiti dall'ultima vertebra cervicale e la prima toracica.

Ogni nervo è formato da una radice dorsale, sensitiva, ed una ventrale, motoria. La radice dorsale, formata dalle fibre afferenti sensitive veicolate dal nervo spinale, entra nel midollo spinale tramite il solco dorsale laterale e presenta un ganglio spinale detto ganglio della radice dorsale. Analogamente, la radice ventrale dei nervi spinali è costituita da fibre efferenti motorie ed esce dal midollo spinale attraverso il solco ventrale laterale.

Queste due radici, una volta fuoriuscite dal canale, si fondono per formare il vero e proprio nervo periferico. Ogni nervo spinale mantiene una propria individualità, originando rami secondari, destinati a varie parti del corpo, a diversi livelli; al contrario, i nervi che nascono dalle intumescenze, cervicale e lombare, creano una fitta rete di collegamenti che prende il nome di plesso. Dall'intumescenza cervicale si forma il plesso brachiale, dal quale escono nervi periferici destinati all'innervazione degli arti anteriori; da quella lombare il plesso lombosacrale, costituito da nervi destinati agli arti posteriori. (Bernardini, 2002)

1.5 CENNI DI NEUROFISIOLOGIA

Il SNP comprende il Sistema Nervoso Sensitivo, il Sistema Nervoso Autonomo ed il Sistema Neuromuscolare (Barone, 2006). Esso è costantemente in rapporto con il SNC, poiché non costituisce un'unità funzionale autonoma. Infatti, il SNP riceve stimoli raccolti dalla componente afferente sensitiva e li invia al SNC, il quale, una volta elaborate le risposte, le trasmette agli organi effettori tramite la componente efferente motoria.

Il Sistema Nervoso Sensitivo consiste in un sistema sensoriale tramite cui uno stimolo viene ricevuto da un recettore che lo converte in un impulso neuronale, il quale viene percepito da un neurone afferente. L'assone di quest'ultimo decorre nella sostanza grigia del SNC e permette la trasmissione di questo impulso fino alla corteccia cerebrale in cui viene elaborata una risposta. I recettori sono classificati, in base alla loro localizzazione nell'organismo, in esterocettori, propriocettori ed enterocettori. Gli esterocettori sono situati sulla superficie del corpo o in prossimità di essa e sono sensibili ai cambiamenti dell'ambiente esterno che influenzano la superficie corporea. I propriocettori rispondono invece al movimento e includono i recettori per la Propriocezione Generale, localizzati in tutto il corpo a livello di muscoli, tendini e articolazioni, e quelli per la Propriocezione Speciale, che si trovano nel labirinto dell'orecchio interno. Gli enterocettori si trovano invece all'interno degli organi e sono sensibili ai cambiamenti dell'ambiente interno all'organismo (De Lahunta, et al., 2010).

Il Sistema Nervoso Motorio è composto da unità motorie, cioè da gruppi di miofibre innervate da un singolo neurone. L'unità motoria è costituita da un corpo neuronale con il suo assone detto Motoneurone Inferiore (MNI), dalla giunzione neuromuscolare e dalle fibre muscolari innervate (De Lahunta, et al., 2010). Il MNI è il neurone efferente del SNP e connette il SNC con la muscolatura innervata. Tutte le funzioni del SNC si manifestano tramite esso. I corpi cellulari dei MNI dei nervi spinali sono disposti lungo tutto il midollo spinale a livello della colonna grigia ventrale che, in base al volume di muscoli striati innervati, varia in forma e dimensioni; i neuroni deputati all'innervazione dei muscoli appendicolari sono disposti lateralmente, determinando i rigonfiamenti laterali della colonna grigia ventrale corrispondenti alle intumescenze cervicale e lombosacrale. La zona dendritica del neurone è localizzata nella sostanza grigia del midollo spinale adiacente al corpo cellulare. L'assone si porta nella sostanza bianca tra i funicoli laterale e ventrale lasciando il midollo spinale come radicola ventrale, la quale si continua in una radice ventrale e quindi nel nervo spinale formato da quella radice (De Lahunta, et al., 2010). I rami

ventrali dei nervi che originano da ciascuna delle due intumescenze si uniscono tra loro originando un intreccio di fibre nervose denominato plesso (Bernardini, 2002). L'assone del MNI decorre quindi in un arto entrando nella costituzione di uno specifico nervo periferico che va ad innervare, con le sue diramazioni, uno specifico gruppo di muscoli striati. Ciascuna delle diramazioni termina su di una zona modificata di sarcolemma, formando la giunzione neuromuscolare. Il MNI provvede all'innervazione dei muscoli scheletrici, le cui contrazioni sono necessarie per il mantenimento di postura e sostegno del peso, e per permettere il movimento. Tali contrazioni, inoltre, rappresentano la componente motoria dei riflessi spinali esaminati durante la visita neurologica, mentre la componente sensitiva di tali riflessi è rappresentata dai neuroni del Sistema Nervoso Sensitivo (De Lahunta, et al., 2010).

Il sistema del Motoneurone Superiore (MNS) è un sistema motorio limitato al SNC, responsabile dell'inizio del movimento volontario, del mantenimento del tono muscolare per sostenere il peso contro la forza di gravità, e della regolazione della postura per assicurare una base d'appoggio stabile su cui iniziare un movimento volontario. Si compone di due vie, il sistema piramidale ed il sistema extrapiramidale, che si sovrappongono anatomicamente e funzionalmente (De Lahunta, et al., 2010). I corpi cellulari dei neuroni del sistema piramidale si trovano a livello di corteccia cerebrale, la maggior parte nell'area motoria del lobo frontale o dell'adiacente lobo temporale. Gli assoni discendono attraverso la sostanza bianca dell'encefalo e del tronco cerebrale, includendo anche le piramidi sulla superficie ventrale del midollo allungato; terminano nella porzione laterale della colonna grigia ventrale del midollo spinale, dove sono posti i corpi cellulari dei MNI destinati ai muscoli degli arti. Il sistema extrapiramidale comprende diversi gruppi disseminati di strutture collegate e funzionalmente correlate, che danno origine a serie di neuroni, costituenti un percorso multisinaptico dagli emisferi ai MNI del tronco encefalico e del midollo spinale. Questo percorso si coordina con il sistema piramidale per conferire un meccanismo tonico di supporto del corpo contro la forza di gravità e nel meccanismo d'innesco dei riflessi spinali per l'inizio del movimento volontario (De Lahunta, et al., 2010).

CAPITOLO 2 – LA MIELOPATIA DEGENERATIVA

2.1 DEFINIZIONE DI MIELOPATIA DEGENERATIVA

La Mielopatia Degenerativa (MD) è una malattia degenerativa a carattere progressivo e ingravescente che colpisce il Sistema Nervoso Centrale (SNC) e, più in particolare, la sostanza bianca del midollo spinale (Averill, 1973). Descritta per la prima volta nel 1973 da Averill (Averill, 1973), il quale prese in esame un gruppo di 22 cani tra cui 20 Pastori Tedeschi, essa si presenta come un'atassia propriocettiva degli arti pelvici non dolorosa, ad esordio tardivo ed insidioso, associata ad una paraparesi spastica da Motoneurone Superiore (MNS). Inizialmente la maggior parte dei casi clinici riguardava il Pastore Tedesco perciò la malattia fu chiamata anche "Mielopatia del Pastore Tedesco" (Braund, et al., 1978). Il termine "Mielopatia Degenerativa" fu associato alla patologia data la natura del suo quadro istopatologico che evidenziava una degenerazione aspecifica del midollo spinale e in aggiunta una degenerazione degli assoni e della mielina con fenomeni di astrocitosi e astrogliosi (Averill, 1973). Nel corso degli anni, con diversi studi, si è visto come la MD coinvolgesse anche le radici dorsali dei nervi spinali, assicurandosi così la nomina di "Radicolomielopatia Degenerativa Cronica" (Duncan, et al., 1975). Più recentemente, oltre ad essere stata riconosciuta come un problema comune a diverse razze, è stato aggiornato anche lo spettro clinico della malattia, tramite l'evidenza di un'estensione del processo patologico al sistema del Motoneurone Inferiore (MNI) (Awano, et al., 2009).

La MD si manifesta soprattutto in età avanzata con un'insorgenza subdola e un'inarrestabile progressione della sintomatologia che porta il soggetto colpito all'incapacità di deambulazione; per tale ragione, dal momento in cui vengono riconosciuti i sintomi, la maggior parte dei cani affetti da tale patologia viene sottoposta ad eutanasia dopo non più di 12 mesi dall'inizio della sua manifestazione, nonostante non comporti dolore alla palpazione del rachide in nessuna delle sue fasi. Ad oggi l'eziologia non è ancora chiara: sono state proposte ipotesi nutrizionali, tossiche ed immunomediate, ma la ricerca sta approfondendo il campo ereditario e quindi la causa genetica. I sintomi maggiormente riscontrati all'esordio sono paraparesi spastica deambulante dovuta alla disfunzione del sistema del MNS ed alterazioni della funzione propriocettiva degli arti posteriori, con localizzazione

neuroanatomica nei segmenti midollari toraco-lombari (T3 a L3) (Coates, et al., 2010). I primi sintomi sono dati comunemente da un'alterazione deambulatoria ad insorgenza lenta a carico degli arti posteriori, talora asimmetrica, caratterizzata in un primo momento da atassia, ossia incoordinazione degli arti, che successivamente evolve in paresi, definita come l'incompleta perdita di motilità volontaria di un distretto muscolare. L'incoordinazione del movimento degli arti è senza dubbio più evidente della paresi. In aggiunta si ha un deficit della propriocezione a cui segue un decorso cronico progressivo che, nell'arco di diversi mesi, esita nella totale incapacità del soggetto alla deambulazione e al sostegno del proprio peso. Se l'eutanasia viene ritardata si assiste al coinvolgimento degli arti toracici per progressione per via ascendente della patologia con sintomi come tetraplegia flaccida, atrofia muscolare diffusa, disfagia e incapacità di abbaiare (Zeng, et al., 2014). Generalmente la continenza urinaria e fecale viene risparmiata fino allo stadio terminale della patologia (March, et al., 2009). Di norma il paziente in questa fase viene sottoposto ad eutanasia ma, se viene mantenuto in vita, può sviluppare nel tempo segni anche a carico del tronco cerebrale (Johnston, et al., 2001).

La difficile diagnosi con esami collaterali può dare problematiche al clinico, soprattutto perché la MD può coesistere con altre patologie neurologiche e di altra natura che, coinvolgendo anch'esse il treno posteriore, possono causare una sintomatologia sovrapponibile. Spesso i soggetti affetti da questa patologia, essendo anziani, possono presentare ernie discali croniche e quadri di spondilosi a cui viene erroneamente attribuita la responsabilità del quadro clinico. Considerando anche che quest'ultime provocano dolore toraco-lombare, il clinico potrebbe cadere nell'errore di escludere la MD nella lista delle diagnosi differenziali. La diagnosi finale è quindi esclusivamente anatomo-patologica in seguito ad accertamenti sul midollo spinale del soggetto. Tanto difficile è la diagnosi, quanto lo è proporre una terapia efficace, per tale ragione la prognosi per i soggetti affetti deve ancora oggi essere considerata infausta (Bernardini, 2002).

La MD colpisce soprattutto il cane ma, in letteratura, è presente anche una segnalazione in un gatto di 6 anni che mostrava i sintomi sopracitati: atassia, paresi dei posteriori fino a perdita della propriocezione durante un periodo di 8 mesi. L'esame microscopico del midollo spinale ha rilevato le stesse lesioni manifestate dal cane anche se l'eziologia non è ancora stata indagata e si pensa siano generalmente secondarie a disordini d'altra natura,

come deficit vitaminici, disfunzioni pancreatiche o compressioni midollari (Mesfin, et al., 1980).

2.1.1 Segnalamento

In linea di massima la MD non ha predilezione di sesso, tuttavia uno studio condotto su cani di razza Pembroke Welsh Corgi (PWC) ha mostrato una maggior inclinazione allo sviluppo della patologia da parte di soggetti di sesso femminile (1,6:1), non riconducibile però ad altre razze, per mancanza di studi più specifici (March, et al., 2009).

Di norma è una patologia che colpisce i cani adulti o anziani in una fascia d'età compresa tra 5 e 14 anni di vita. In generale si può affermare che a seconda della taglia della razza colpita si manifesti in media ad 8 anni nei soggetti di taglia grande (Averill, 1973), mentre in quelli di taglia piccola attorno agli 11 (Figura 3), (March, et al., 2009).

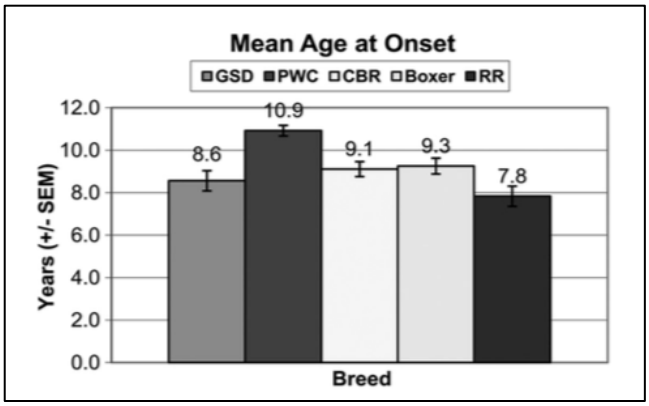

Figura 3: Età media di insorgenza dei segni clinici di MD in Pastore Tedesco (GSD), Pembroke Welsh Corgi (PWC), Boxer e Rhodesian Ridgeback (RR) (Coates, et al., 2010).

Nonostante la MD sia stata individuata e studiata per la prima volta in un soggetto di razza Pastore Tedesco (Averill, 1973), ad oggi si può dire che colpisca un vastissimo numero di razze canine in purezza. A supporto di ciò, in accordo con l'OMIA, questa patologia è stata individuata in un totale di 16 razze: American Eskimo, Bovaro del Bernese, Boxer, Cardigan Welsh Corgi, Chesapeake Bay Retriever, Golden Retriever, Kerry Blue Terrier, Barboncino, Pembroke Welsh Corgi, Pug, Rhodesian Ridgeback, Siberian Husky, Soft Coated Wheaten Terrier, Barbone e Wirehaired Fox Terrier (http://omia.angis.org.au/home/ 2016).

La componente ereditaria della malattia fa si che si manifesti soprattutto nelle razze pure, ma sono coinvolte anche razze miste e meticci (Zeng, et al., 2014).

2.2 EZIOPATOGENESI

Per molti anni l'eziologia della MD è rimasta sconosciuta e tuttora quelle che vengono proposte come cause della patologia sono oggetto di studio, soprattutto per quanto riguarda i meccanismi d'innesco patogenetici.

Fino ad oggi son state prese in considerazione diverse cause: vi erano autori che sostenevano si trattasse di una "*dying-back disease*" confinata al SNC, ossia una degenerazione assonale in seguito ad alterazione metabolica che colpisce inizialmente le parti distali della fibra con lenta progressione in senso prossimale, suggerendo un'eziologia tossica (Griffiths, et al., 1975); quest' ipotesi è stata rifiutata da altri autori sulla base di dati morfometrici raccolti in Pastori Tedeschi affetti da MD, i quali mostravano come le lesioni fossero discontinue, non ristrette a specifici tratti e non simmetricamente bilaterali (Braund, et al., 1978). Altri ricercatori hanno invece ipotizzato una causa immunomediata supportata dal ritrovamento, in cani affetti, di alterate risposte cellulo-mediate, di un elevato numero di linfociti *suppressor* e di immunocomplessi circolanti, nonché di infiltrati linfoplasmocitari in diversi organi (Waxman, et al., 1980). Anche se quella di una malattia degenerativa immunocorrelata è una teoria plausibile, le terapie immunosoppressive non hanno fatto riscontrare alcun vantaggio a lungo termine nell'arrestare la progressione della condizione dei cani colpiti, nonostante la soppressione fosse stata dimostrata in vitro (Clemmons, 1992). Un ulteriore studio immunoistochimico svolto sul midollo spinale di 6 Pastori Tedeschi, 5 dei quali con evidenza clinica ed istologica di MD e 1 di controllo sano, ha dimostrato la presenza di depositi extra-vascolari, focali e localizzati, di IgG e della frazione C3 del complemento a livello delle lesioni spinali. Le aree di deposito di IgG corrispondevano strettamente alle aree in cui l'istopatologia aveva riscontrato la demielinizzazione, mentre altre aree mostravano depositi isolati della frazione C3 ed erano situate nelle immediate vicinanze di quelle con depositi di IgG. La gravità e la distribuzione delle lesioni e dei depositi d'immunocomplessi erano asimmetriche e nessun tratto di midollo spinale era coinvolto per intero (Barclay, et al., 1994). Tuttavia uno studio più recente ha confutato questa tesi dal momento che, né gli esami istologici di routine, né i metodi immunoistochimici più specifici sono stati in grado di confermare queste supposizioni ed in

nessun segmento midollare analizzato sono state trovate IgG o frazioni di complemento (March, et al., 2009).

Un'altra teoria suggeriva che un contributo a questa patologia fosse dato dalla predisposizione del midollo spinale a danni di tipo ossidativo o ischemico soprattutto a livello del tratto toraco-lombare, dal momento che i vasi arteriosi di questa regione sono di dimensioni ridotte e quindi vi è un minor apporto di sangue rispetto ad altre regioni del SNC (Johnston, et al., 2001).

Dal momento che spesso i soggetti affetti da MD con concomitante enteropatia cronica presentano malassorbimento e ridotti livelli ematici di α-tocoferolo (Vit. E) e cianocobalamina (Vit. B12), è stata presa in considerazione una causa nutrizionale poiché la Vitamina E ha funzioni antiossidanti e i tessuti poveri di essa sono suscettibili al danno da radicali liberi (ROS). Una sua carenza porta all'accumulo di radicali liberi dell'ossigeno che possono contribuire alla degenerazione neuronale a carico di midollo spinale, tronco encefalico e nervi periferici (Muller, 1986). Sulla base di questa teoria sono stati effettuati dei sequenziamenti di DNA canino per andare a valutare possibili mutazioni nel gene che codifica per α-tocoferolo, ma non sono state riscontrare anomalie e si è ritenuto quindi che un'alterata funzione della α-TTP non fosse tra i fattori coinvolti nello sviluppo della malattia (Fechner, et al., 2003). Inoltre né la supplementazione con Vitamina B12, né quella con Vitamina E per via parenterale hanno modificato sostanzialmente il decorso clinico della malattia (Coates, et al., 2010).

Recenti studi hanno dimostrato invece che il reale meccanismo patogenetico sembra essere attualmente orientato verso una causa genetica poiché l'uniformità dei segni clinici, le evidenze istopatologiche, l'età di comparsa dei sintomi e la predilezione per certe razze hanno suggerito che ci sia una componente ereditaria alla base di essa, nonostante l'insorgenza tardiva della patologia renda complessa la raccolta di dati relativi ai parenti o ai fratelli dei soggetti colpiti (Coates, et al., 2010).
A partire dalle similitudini riscontrate tra SLA umana e MD si è ipotizzato che alla base del meccanismo patogenetico ci fosse una mutazione a carico del gene che codifica per l'enzima Superossido Dismutasi 1 (SOD-1), ossia una delle proteine maggiormente espresse a livello di SNC che ha come ruolo principale quello di rimuovere i radicali liberi dell'ossigeno catalizzando la conversione degli ioni superossido, tossici, in ossigeno e perossido di idrogeno.

Uno studio (Coates, et al., 2010) effettuato su 38 cani di razza Pembroke Welsh Corgi affetti da MD e altri 17 soggetti della stessa razza risultati invece asintomatici, ha evidenziato una variazione a carico di un singolo nucleotide localizzato in una specifica regione del cromosoma 31 (*Canis familiaris 31*) contenente tre geni: SOD-1, TIAM-1 e SFRS-15. Sfruttando le ricerche più avanzate in campo umano volte ad individuare l'eziologia della SLA, l'oggetto centrale su cui è stata focalizzata l'attenzione da parte dei ricercatori è stato il gene SOD-1, potenzialmente quello più soggetto ad una mutazione. Il risequenziamento del gene SOD-1 da cani affetti e normali ha rivelato una transizione da G (Guanina) ad A (Adenina) nell'esone 2, che corrisponde al nucleotide 118 del DNA canino (SOD1:c.118G>A) e che predice per una mutazione missenso da acido glutammico (G) a lisina in posizione 40 (E40K), ossia una sostituzione di una base nel filamento dell'acido nucleico che a sua volta determina un'alterazione in una tripletta e quindi l'inserimento di un amminoacido diverso da quello di origine. Tutti i campioni genetici dei 55 soggetti coinvolti sono stati sottoposti ad analisi genetica per il polimorfismo di SOD-1: i 38 soggetti affetti dalla patologia sono risultati omozigoti per l'allele A (A/A), mentre tra i 17 controlli, 10 sono risultati omozigoti A/A, 6 eterozigoti A/G e 1 omozigote G/G (Awano, et al., 2009). Questo studio ha permesso quindi di confermare la stretta relazione tra la MD e l'omozigosi per la mutazione SOD1:c.118G>A, evidenziandone il carattere recessivo a penetranza incompleta. Inoltre è stato sviluppato un test che permette di identificare se l'animale testato possiede o no nel proprio corredo genetico la mutazione in SOD-1 che è stata associata alla malattia (Awano, et al., 2009). Nel 2011 è stato riportato il caso di un Bovaro del Bernese con quadro clinico e istopatologico tipici di MD, che si era rivelato omozigote per la mutazione SOD1:c.118G>A. Il sequenziamento di tutti 5 gli esoni del gene SOD-1 di questo soggetto ha evidenziato una omozigosi dell'allele mutante T a livello del nucleotide 52 (52A>T) che predice la sostituzione dell'aminoacido treonina a serina in posizione 18 (T18S). La colorazione immunoistochimica verso SOD1 ha evidenziato un quadro molto simile a quello osservato per la mutazione 118G>A (Wininger, et al., 2011). Successivamente è stata confermata l'associazione tra tale mutazione e la MD, tuttavia ad oggi è stata riscontrata esclusivamente nella razza Bovaro del Bernese (Zeng, et al., 2014). Ad oggi nel cane sono state dunque identificate due mutazioni dello stesso gene che si possono associare alla MD.

Fin da subito si è pensato ad un possibile meccanismo patogenetico dietro la mutazione di SOD-1: la carica anionica della proteina mutata è ridotta rispetto a quella della non mutata,

questo provoca la riduzione della forza repulsiva di Coulomb e quindi una maggiore facilità all'accumulo e all'aggregazione (Shaw, et al., 2007) (Sandelin, et al., 2007). Il risultato di una sua mutazione porta quindi ad un suo accumulo nel citoplasma di neuroni e di cellule della glia, formando aggregati insolubili che vanno a danneggiare la funzione cellulare promuovendo una degenerazione neuronale con sottoprodotti tossici (Bruijn, et al., 1998) (Rakhit, et al., 2006). Inoltre, se mutato, l'antiossidante non esplica più la sua azione protettiva nei confronti del DNA cellulare, bensì rende quest'ultimo più vulnerabile all'azione dei radicali liberi con una continua esposizione al danno ossidativo (Brajkovic, et al., 2012). Per dimostrare ciò è stato condotto un ulteriore studio che ha preso in considerazione due gruppi di roditori: nel primo i soggetti esprimevano la proteina umana mutata SOD-1, quindi geneticamente modificati per poter riprodurre i sintomi neurodegenerativi della SLA; l'altro invece costituito da soggetti in cui era stata soppressa l'espressione del gene che codifica per SOD-1. Lo studio ha visto la crescita dei soggetti di quest'ultimo gruppo in maniera regolare senza la manifestazione di sintomi a carico del sistema nervoso. Si può quindi ipotizzare che i danni neurodegenerativi presenti nel gruppo di roditori che esprimevano la proteina mutata SOD-1 fossero dovuti non alla perdita di funzione della proteina, ma alla mutazione di questa con l'acquisizione di una nuova funzione tossica (Awano, et al., 2009).

Uno studio ha fornito un forte supporto all'ipotesi di un ruolo tossico della SOD-1 mutata nella MD, contrastando fortemente la teoria della perdita di funzione (Crisp, et al., 2013). La prima caratterizzazione biochimica delle uniche due mutazioni conosciute della SOD-1 canina collegate alla MD, E40K e T18S, ha evidenziato che nel midollo spinale dei cani affetti sono presenti forme di proteina mutata che aumentano con la progressione della malattia. Inoltre i risultati in vitro hanno indicato che entrambe le mutanti SOD-1 canine formano dimeri attivi enzimaticamente che hanno una notevole propensione a formare aggregati patologici, visibili nel 10-20% di cellule (Crisp, et al., 2013). Tali aggregati citoplasmatici reagiscono alla colorazione con anticorpi anti SOD-1 e sono stati riscontrati soprattutto nei neuroni di cani omozigoti A/A affetti da MD. Anche nei neuroni di cani eterozigoti asintomatici è stata dimostrata la presenza dei suddetti aggregati, portando i ricercatori ad ipotizzare che questi soggetti eterozigoti potessero esprimere una forma subclinica della malattia (Awano, et al., 2009).

Un'ulteriore conferma di una possibile causa genetica alla base della MD viene fornita da uno studio (Zeng, et al., 2014) con lo scopo di identificare la frequenza della mutazione di SOD-1 in una popolazione canina costituita da diverse razze e da meticci. Questo studio ha preso in considerazione 33746 cani e per ognuno di essi è stato effettuato un test genetico per la ricerca dell'allele mutato, eseguendo poi un esame istopatologico su 249 soggetti. I risultati hanno mostrato che circa la metà della popolazione (49%) era omozigote per l'allele G, il 27% era eterozigote A/G e il 24% omozigote per l'allele A. L'esame istopatologico eseguito sui 249 soggetti, di cui solo 168 con diagnosi di MD, ha successivamente confermato la patologia nei soggetti omozigoti per l'allele mutato A, ma anche in 9 soggetti eterozigoti A/G e in 2 omozigoti per G (Zeng, et al., 2014). Un soggetto degli eterozigoti è risultato però essere un Bovaro del Bernese con omozigosi per l'allele mutato T.

Lo stesso studio ha poi previsto la valutazione immunoistochimica di anticorpi anti SOD-1 su 173 campioni di midollo spinale, appartenenti a 115 cani con conferma di MD e 58 facenti parte del gruppo di controllo (15 soggetti omozigoti per l'allele G, 25 eterozigoti A/G e 18 soggetti omozigoti per A). Dei 115 soggetti affetti, i risultati hanno indicato la presenza di aggregati in tutti i soggetti omozigoti per l'allele A, in 8 campioni di soggetti eterozigoti A/G e nel campione del soggetto Bovaro del Bernese eterozigote (A/G) ma omozigote per l'allele T. Nel gruppo di controllo, 6 dei 18 cani omozigoti per A e 4 dei 25 cani eterozigoti A/G hanno manifestato la presenza di aggregati anticorpali anti SOD-1, mentre nessuno dei 15 omozigoti G è risultato positivo all'immunoistochimica (Zeng, et al., 2014).

Già uno studio precedente aveva dato tali risultati: presi in considerazione 46 campioni di midollo spinale da pazienti con diagnosi di MD (omozigoti per A/A), su 7 di questi si è proceduto con un esame immunoistopatologico, confrontando poi gli esiti con 10 campioni di controllo appartenenti a soggetti sani. Le inclusioni citoplasmatiche formate da anticorpi anti SOD-1 sono state rilevate in grandi quantitativi esclusivamente in tutti soggetti patologici, mentre nei soggetti sani questi aggregati non erano presenti se non in piccole quantità nei campioni eterozigoti A/G (Awano, et al., 2009).

Un risultato simile si evince anche da uno studio più recente in cui viene presa in considerazione la razza Collie e la sua possibile predisposizione allo sviluppo di MD. Sequenziando il genoma, anche in questa razza si è resa evidente la mutazione SOD-1 che, messa poi in rapporto con l'esame immunoistochimico di valutazione di aggregati di

anticorpi SOD-1 a livello si midollo spinale, sembra essere il principale meccanismo patologico dietro alla MD (Kohyama, et al., 2016).

Queste indagini non hanno solo permesso di valutare la distribuzione della patologia nelle diverse razze canine e nei soggetti meticci ma hanno anche contribuito a sostenere una causa genetica alla base della MD. Ad oggi la variazione dall'allele G all'allele A è possibile in 124 razze canine, mentre la variazione da A a T è limitata al Bovaro del Bernese; inoltre il rischio di sviluppare in età avanzata MD per i soggetti eterozigoti A/G ed omozigoti per l'allele G è simile (4% - 6%) e nettamente inferiore rispetto a quello degli omozigoti per l'allele A (60%) (Zeng, et al., 2014).

Certo è che questa ipotesi necessiti ancora di numerosi studi e conferme da parte di essi, dal momento che, se da un lato tutti i soggetti con MD istologicamente confermata sono omozigoti A/A per la mutazione della SOD-1, è anche vero che sono stati segnalati dei cani omozigoti per il gene mutato che, pur avendo un'età compatibile con l'esordio della malattia, non presentavano alcun segno clinico riferibile alla patologia. Questo aspetto porta a pensare che l'alterazione genetica sia caratterizzata da una penetranza incompleta nella popolazione canina, probabilmente a causa di loci modificatori, di fattori ambientali, o semplicemente perchè questi soggetti muoiono per cause diverse prima che i segni clinici della MD possano appalesarsi (Awano, et al., 2009).

Nonostante il ruolo dell'infiammazione nella progressione della SLA sia sempre stato un punto cruciale di investigazione, per la MD le indagini mirate allo studio delle risposte neuroinfiammatorie sono scarse (Awano, et al., 2009). Un moderato aumento dei macrofagi era già stato notato da alcuni autori in corrispondenza delle aree interessate dalle lesioni più severe, ma è stato inizialmente interpretato come una risposta secondaria alla presenza di detriti assonali e mielinici (March, et al., 2009).
In uno studio più recente sono state valutate le concentrazioni di alcuni mediatori dell'infiammazione come le Heat Shock Proteins (HSP), l'interleuchina-1β (IL-1β) e Tumor Necrosis Factor α (TNF-α) nel liquido cefalorachidiano e nel midollo spinale di cani con diagnosi definitiva di MD (Lovett, et al., 2014). Un aumento significativo di hsp-70 è stato evidenziato dall'analisi immunoistochimica a livello di cellule ependimali, ossia le cellule che rivestono il canale centrale del midollo spinale, ma non nella sostanza grigia e nella sostanza bianca. Questo risultato ha portato ad ipotizzare che l'aumento di espressione di hsp-70 possa riflettere un importante ruolo nella patogenesi e nella progressione della MD,

innescando e/o mantenendo uno stato pro-infiammatorio tramite il richiamo di neutrofili, macrofagi e microglia (Lovett, et al., 2014). Contrariamente le concentrazioni di IL-1β e TNF-α erano minori se paragonate a quelle rilevate nei soggetti di controllo, sia a livello delle cellule ependimali che delle sostanze grigia e bianca (Lovett, et al., 2014). Il mancato incremento di TNF-α e di IL-1β è stato attribuito al fatto che i campioni di tessuto erano stati prelevati da cani sottoposti a eutanasia in uno stato molto avanzato della malattia, in cui vi è degenerazione assonale, il numero dei motoneuroni è ridotto e l'architettura della sostanza grigia risulta alterata (Lovett, et al., 2014).
Il mancato aumento di espressione di hsp-70 nel liquido cefalorachidiano può trovare spiegazione nel fatto che la raccolta di campioni è stata effettuata su cani in cui la patologia era ancora a stadi precoci, rispetto a quelli da cui sono stati ottenuti i campioni per le analisi tissutali; è dunque ammissibile presupporre che le alterazioni indicative di un quadro infiammatorio si appalesino nel LCR di cani soltanto nelle fasi più tardive della malattia, tenendo conto delle differenze temporali nella reazione neuroinfiammatoria (Lovett, et al., 2014). L'aumento delle concentrazioni di hsp-70 merita sicuramente studi più approfonditi poichè potrebbe essere un ottimo indice predittivo per una diagnosi più precoce di MD.
Uno studio più recente ha focalizzato l'attenzione sull'utilizzo delle concentrazioni dei neurofilamenti fosforilati a catena pesante (pNf-H) come biomarker per MD, dal momento che è confermato che queste aumentino nel LCR dei cani affetti (Toedebusch, et al., 2017).

2.3 NEUROPATOLOGIA

Come descritto precedentemente, il midollo spinale in sezione trasversale mostra una parte centrale denominata sostanza grigia, formata da un'alta percentuale di neuroni, cellule della glia, capillari e poche fibre mielinizzate; essa risulta avvolta in tutta la sua lunghezza dalla sostanza bianca, costituita invece da fibre mieliniche formanti i fasci.

Il bersaglio principale della MD è proprio la sostanza bianca, le cui fibre vengono colpite senza una particolare predilezione per uno specifico sistema, propriocettivo o motorio, e vanno incontro a degenerazione non infiammatoria (March, et al., 2009). Con il progredire della patologia vengono coinvolti anche gli assoni e i gangli delle radici dorsali dei nervi spinali toracici (Morgan, et al., 2014), gli assoni delle radici ventrali dei nervi spinali e il corno grigio ventrale del midollo spinale con perdita di sinapsi (Ogawa, et al., 2011): si ha quindi il coinvolgimento del SNP nelle fasi terminali della patologia (Shelton, et al., 2009).

Descritta per molto tempo come un'assonopatia centrale primaria ristretta al midollo spinale, sulla base di studi più recenti, risulta più corretto classificare la MD come un'assonopatia multisistemica centrale e periferica in quanto colpisce il sistema del MNS e quello del MNI (Coates, et al., 2010). I soggetti affetti presentano istologicamente un'imponente frammentazione degli assoni e, in quelli in cui il quadro è più severo ed esteso, si ha la completa perdita di assoni e mielina, e la loro sostituzione con ampie aree di astogliosi (Lorenz, et al., 2011). Questo aspetto accomuna dal punto di vista patologico MD e SLA poiché entrambe includono perdita degli assoni mielinizzati e astrogliosi nel midollo spinale, perdita degli assoni mielinizzati nei nervi periferici e atrofia muscolare. Questa degenerazione provoca un aumento del numero di cellule macrofagiche nelle zone di midollo spinale maggiormente colpite, interpretabile come una risposta secondaria al processo neurodegenerativo che comporta la frammentazione e la fagocitosi di detriti assonali e materiale mielinico (March, et al., 2009).

La distribuzione della lesione coinvolge la mielina e gli assoni del midollo spinale in tutti i funicoli, ma interessa la regione toracica caudale in modo più esteso (Miller, et al., 2009). Uno studio del 2009 effettuato su due cani di razza Boxer sottoposti ad eutanasia per grave paresi e perdita di propriocezione degli arti posteriori, prevedeva che sezioni di midollo spinale, prelevate dai due soggetti, venissero messe in formalina, poi in paraffina, e infine colorate con Luxol e Bielschowsky Silver Stain. Una volta concluso il processo di preparazione, le sezioni di midollo spinale presentavano lieve pallore della porzione periferica della sostanza bianca a livello cervicale, toracico e infine lombare ma le lesioni più severe venivano riscontrate a carico dei segmenti T3-L3 (Miller, et al., 2009).

Tendenzialmente viene colpita in maniera più marcata la parte dorsale del funicolo laterale ma in alcuni casi vi è anche l'interessamento di quello dorsale (Figura 4). L'estensione trasversale e longitudinale delle lesioni è direttamente proporzionale alla gravità dei deficit neurologici: i cani colpiti in maniera più significativa mostrano una degenerazione assonale maggiore e una sua progressione verso il midollo spinale cervicale e lombare (Lorenz, et al., 2011). L'area della porzione dorsale del funicolo laterale comprende i fasci spino-cerebellare dorsale e ventrale (ascendenti), mentre a livello della porzione laterale sono presenti i fasci rubrospinale, cortico-spinale laterale e reticolo-spinale bulbare (discendenti). Il più colpito risulta essere il fascio spino-cerebellare dorsale che trasmette al cervelletto le informazioni provenienti dai fusi neuromuscolari degli arti pelvici. Le lesioni al funicolo dorsale tendono

a localizzarsi con maggiore frequenza nella porzione mediale dove passa il fascio gracile che veicola le afferenze di tipo sensoriale legate alla percezione cosciente come tatto, stimoli pressori e propriocettivi degli arti pelvici. La perdita della propriocezione generale e la paraparesi sono quindi frutto delle lesioni a carico dei tratti ascendenti e discendenti nella porzione dorsale del funicolo laterale e dei fasci ascendenti nel funicolo dorsale. La progressione clinica della malattia fino alla tetraparesi è data invece dall'estendersi delle lesioni fino ai tratti toracico e cervicale del midollo spinale. In alcuni cani vi è coinvolgimento dei tratti lombosacrali che può indurre incontinenza urinaria e fecale (Coates, et al., 2010). Oltre a queste lesioni sono presenti fenomeni di cromatolisi, perdita neuronale e gliosi a carico di alcuni nuclei encefalici (nucleo rosso, vestibolare laterale e dentato) già descritte in passato (Braund, et al., 1978) e confermate solo più recentemente (Johnston, et al., 2001).

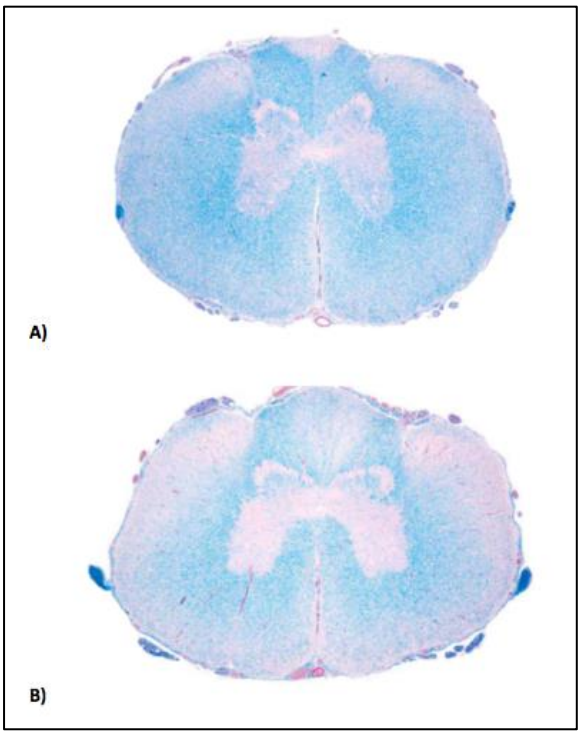

Figura 4: Rappresentazione di lesioni moderate (A) e gravi (B) a carico del tratto di midollo spinale T12. Le aree pallide inidicano una degenerazione con perdita di mielina. Le aree più colpite sono il funicolo dorsale e il funicolo laterale (Coates, et al., 2007).

CAPITOLO 3 – SINTOMI E SEGNI CLINICI

Quando si parla di MD è necessario focalizzare l'attenzione su alcuni termini medici fondamentali, quali: propriocezione, atassia propriocettiva, paresi e paralisi.
La propriocezione è la consapevolezza della posizione del proprio corpo nello spazio, si tratta dunque di un complesso meccanismo neurofisiologico che assume un ruolo sostanziale nel controllo del movimento e della stazione quadrupedale.
Con il termine "atassia" si intende, invece, un disturbo neurologico caratterizzato da una mancata coordinazione dei movimenti; essa deriva da alterazioni delle strutture nervose deputate al controllo della propriocezione generale e può essere conseguente a diverse patologie neurologiche: cerebellari, vestibolari e spinali. L'atassia cerebellare si osserva in caso di lesioni al cervelletto, organo deputato alla coordinazione dei movimenti volontari ed involontari e al mantenimento dell'equilibrio. L'atassia vestibolare si osserva invece in corso di lesioni al sistema nervoso vestibolare centrale o periferico con mancanza di equilibrio e difficoltà nel mantenere la stazione. L'atassia spinale è associata ad alterazioni a carico del midollo spinale che determinano la perdita della consapevolezza della posizione del proprio corpo, ed in particolare degli arti, nello spazio. L'atassia spinale manifesta sintomi clinici differenti in relazione alla localizzazione del danno a livello midollare: ad esempio un'atassia di tutti e quattro gli arti è indicativa di una lesione spinale craniale al secondo segmento midollare toracico (T2), mentre se è limitata agli arti pelvici, la lesione è caudale a T2 (Bernardini, 2002). Inoltre la gravità dell'atassia è direttamente proporzionale all'entità della lesione, quindi le manifestazioni possono variare da alterazioni quasi impercettibili fino ad essere palesi ed inequivocabili rendendosi evidenti sia durante la stazione che in movimento. In particolare, in caso di atassia, la posizione degli arti dell'animale colpito può variare da eccessivamente abdotti ad addotti, o addirittura incrociati; in alcuni casi può essere presente anche la tendenza ad appoggiare il peso sul dorso del piede.
Quando si parla di "paresi" si intende una diminuzione della funzionalità motoria volontaria. Esistono due tipi di paresi, deambulatoria e non deambulatoria: la prima si manifesta quando il soggetto è ancora in grado di mantenere la stazione quadrupedale e di camminare, mentre quando è presente la seconda, il soggetto non riesce a sostenere il proprio peso. La differenza tra queste due tipologie risiede nella gravità del deficit funzionale, infatti se la paresi deambulatoria è di difficile valutazione clinica perché spesso si presenta con entità lieve,

quella non deambulatoria è clinicamente più evidente e chiara poiché la lesione è più importante (Bernardini, 2002).
Spesso in animali con deficit locomotori può essere complicato distinguere tra l'atassia dalla paresi. In ogni caso, data l'intima associazione nel midollo spinale tra le vie sensitive e quelle motorie, non è infrequente che la lesione neurologica coinvolga entrambi i sistemi. Questo fa sì che spesso atassia e paresi si manifestino contemporaneamente (Bernardini, 2002).
A differenza della paresi, la paralisi prevede invece una perdita totale della funzione motoria volontaria, è quindi una condizione più severa ma non presuppone che sia necessariamente irreversibile.
Entrambe i disturbi possono essere di tipo flaccido, con diminuzione del tono muscolare ed atrofia, o di tipo spastico, con aumento del tono muscolare e con atrofia visibile esclusivamente nei casi cronici.
A seconda dell'arto o degli arti coinvolti, paresi e paralisi possono essere ulteriormente suddivise in: monoparesi/plegia, quando il deficit motorio interessa un solo arto; paraparesi/plegia, nel caso siano coinvolti entrambi gli arti posteriori; emiparesi/plegia, se sono colpiti l'arto anteriore e posteriore dello stesso lato del corpo; tetraparesi/plegia, quando sono interessati tutti e quattro gli arti (Bernardini, 2002).

La MD si manifesta con una presentazione clinica abbastanza caratteristica. L'esordio dei sintomi è subdolo con la comparsa progressiva ed asimmetrica di paraparesi spastica da MNS, atassia propriocettiva generale degli arti pelvici in assenza di ipersetesia spinale (Coates, et al., 2010). All'esame clinico un soggetto affetto da MD non mostra segni riferibili a dolore spinale in alcuna fase della malattia e la sensibilità algica profonda si mantiene normale anche negli stadi più avanzati (De Lahunta, et al., 2010). Generalmente i pazienti di grossa taglia vengono sottoposti precocemente ad eutanasia, ma in alcuni casi, quando questa procedura non viene considerata o rimandata, si assiste ad un peggioramento del quadro clinico con la comparsa di segni da MNI, che si manifestano con paraplegia flaccida degli arti posteriori, che evolve fino alla tetraplegia (Coates, et al., 2010).

La velocità con cui la malattia progredisce varia in base al soggetto e vi possono essere anche periodi in cui la gravità dei sintomi si mantiene costante per poi tornare a peggiorare nuovamente. Dall'esordio della sintomatologia, solitamente i soggetti di grossa taglia raggiungono lo stato di paraplegia non deambulatoria in un periodo di tempo che va dai sei ai nove mesi (Coates, et al., 2010). Al contrario i cani di piccola taglia, poiché possono essere

assistiti nella deambulazione, presentano una durata media del decorso clinico di circa diciannove mesi (Coates, et al., 2010). In letteratura è riportato un caso di eutanasia dopo quarantotto mesi dall'inizio dei segni clinici (Awano, et al., 2009).

Alcuni autori hanno proposto una scala di valutazione clinica da grado 1 a grado 4 per descrivere la progressione della malattia in cani affetti da MD (Coates, et al., 2010). La fase iniziale della patologia è espressa dai gradi 1 e 2, e include i segni clinici che si manifestano dall'esordio fino all'instaurasi dello stato paraplegico. La fase tardiva comprende i gradi 3 e 4, e include i segni clinici che intercorrono da quest'ultimo alle manifestazioni indicative di un coinvolgimento dei nervi cranici (Morgan, et al., 2014).

3.1 SINTOMI IN FASE INIZIALE

Il soggetto colpito da MD di norma viene portato in visita perché il proprietario nota un'alterazione della deambulazione ed una debolezza generale degli arti che si manifesta con difficoltà motorie dell'animale. Spesso, durante la valutazione del soggetto, la data di insorgenza dei sintomi non viene identificata dal momento che, come detto inizialmente, si tratta di una patologia che compare in maniera subdola e che può quindi passare inosservata agli occhi del proprietario. I segni clinici caratterizzanti le prime fasi della malattia sono un'atassia propriocettiva generale e una lieve paresi spastica degli arti pelvici (Coates, et al., 2010). I segni di paraparesi negli stadi precoci sono lievi, al contrario i deficit propriocettivi sono immediatamente identificabili (Bernardini, 2002).

Durante la visita neurologica, all'esame della stazione e dell'andatura, si riscontra frequentemente il trascinamento di un unico arto posteriore con concomitante consumo anomalo delle unghie a testimonianza di un principio d'incoordinazione motoria, barcollamento del tronco, incrocio degli arti durante il movimento, appoggio del piede sulla faccia dorsale e ridotta o aumentata base d'appoggio (Figura 5). L'asimmetria delle manifestazioni è un reperto abbastanza comune in queste prime fasi ed è coerente con l'asimmetria delle lesioni evidenziabili all'esame istopatologico (Coates, et al., 2010).

Accade di frequente che il proprietario confonda queste manifestazioni con la sola presenza di zoppia, ma, a differenza di quest'ultima, i sintomi del soggetto colpito da MD non sono responsivi alle comuni terapie antinfiammatorie (Coates, et al., 2010). L'esame neurologico riveste un ruolo significativo poiché il proprietario riporta i movimenti scoordinati del

proprio cane solo quando questi sono molto evidenti; ma alcune forme di perdita propriocettiva, atassia e paresi possono diventare chiare solo durante l'esecuzione dell'esame di valutazione delle reazioni posturali. Tra queste l'esame del riposizionamento propriocettivo, che si esegue tenendo l'arto scaricato dal peso, viene utilizzato per discriminare la zoppia ortopedica da quella neurologica (Bernardini, 2002).

Figura 5: Consumo anomalo delle unghie dovuto all'incoordinazione motoria, incrocio degli arti durante il movimento ed appoggio del piede sulla faccia dorsale.

Per quanto concerne l'esame dei riflessi spinali eseguito durante la fase inziale della malattia, questo può risultare nella norma, oppure presentare una diminuzione o assenza del riflesso patellare, per il coinvolgimento delle radici dorsali del segmento midollare di pertinenza del nervo femorale, responsabile di questo riflesso (Coates, et al., 2010). Tuttavia, dal momento che si tratta di soggetti spesso anziani, l'iporeflessia patellare è anche associata ad un normale declino dipendente dall'età (Levine, et al., 2002). Gli altri riflessi non risultano alterati.

3.2 SINTOMI IN FASE AVANZATA

Il sintomo che caratterizza le fasi terminali della MD è la paraparesi. Con il termine "paraparesi" s'intende una disfunzione motoria bilaterale degli arti pelvici, generalmente le patologie del midollo spinale toraco-lombare ne sono la causa più comune. L'animale in

questo momento non solo presenta difficoltà nel mantenere l'equilibrio, ma anche nel raggiungere la stazione quadrupedale. Talvolta vi è l'assenza totale di capacità deambulatoria da parte degli arti posteriori. Nel caso in cui il proprietario non opti per l'eutanasia, il progredire della patologia è inevitabile ed inesorabile, terminando con l'influenzare la capacità motoria propria degli arti anteriori (Coates, et al., 2010).

Giunti a questa fase, solitamente, i proprietari optano per l'eutanasia dell'animale, dal momento che il soggetto non è più in grado di sostenere il proprio peso sugli arti pelvici e necessita di assistenza per mantenersi in stazione. Le razze di cani più piccole possono essere gestite per un periodo di tempo più lungo, data la loro mole ridotta (Matthews, et al., 1985). In questi ultimi casi, al momento dell'eutanasia, spesso i sintomi si sono evoluti fino ad arrivare a tetraplegia, mancata regolazione degli sfinteri e, nei casi con sintomatologia ancora più avanzata, difficoltà nella deglutizione ed incapacità ad abbaiare, indicativi di un coinvolgimento dei nervi cranici. Tuttavia in nessuna fase si osserva sintomatologia algica (Coates, et al., 2010).

Nelle fasi terminali della malattia è stata anche riportata un'alterazione delle funzioni respiratorie, supportata dall'evidenza istopatologica di fenomeni di atrofia e fibrosi a carico dei muscoli intercostali (Figura 6), (Morgan, et al., 2014). Queste evidenze sono tipiche dell'atrofia da denervazione, suggerendo che la patologia neurogenica derivi da un alterato input del motoneurone verso il muscolo. I muscoli intercostali si sono rivelati colpiti da atrofia, fibrosi, aumentata variabilità in forma e dimensioni delle fibre muscolari; questo quadro patologico non è tuttavia accompagnato da una perdita di contatto fisico tra il terminale assonico e le fibre dei muscoli intercostali (Morgan, et al., 2014)

Grazie agli studi eseguiti su topi modificati transgenicamente ed utilizzati come modello di studio per la SLA è stato dimostrato che il meccanismo patogenetico che prevede la perdita di contatto sinaptico tende a verificarsi in seguito ad un'ulteriore e definitiva progressione delle lesioni; è dunque lecito supporre che anche nelle fasi terminali, MD e SLA condividano meccanismi patogenetici simili (Morgan, et al., 2014)

Alla valutazione dei riflessi spinali, in questa fase si rileva una diminuzione del riflesso flessorio associata ad una marcata atrofia muscolare, che compare tardivamente in seguito al mancato utilizzo appropriato degli arti posteriori. I riflessi pannicolare, anale e perineale

possono subire anch'essi una diminuzione negli stadi terminali (36 mesi) (Coates, et al., 2010).

Una particolarità di questa patologia è il fatto che anche giunti alle fasi terminali, il soggetto affetto non riporti algia a carico di nessun comparto colpito (Coates, et al., 2010).

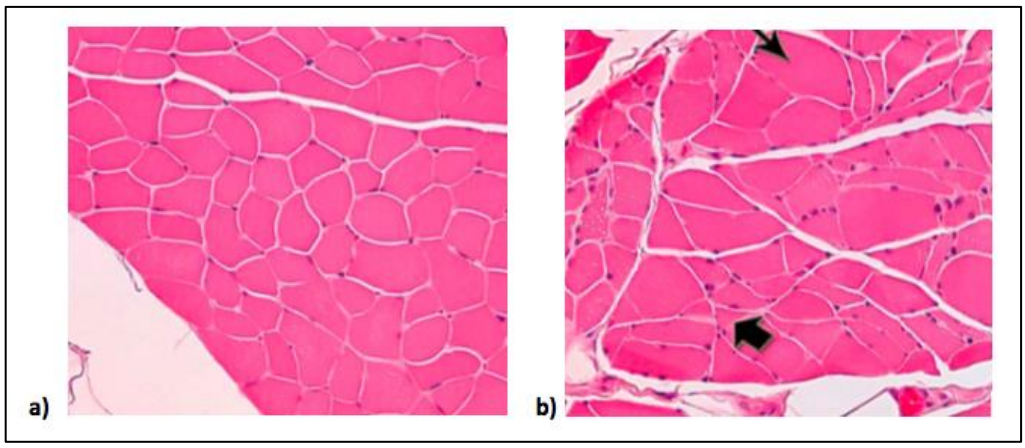

Figura 6: Effetti della MD sui muscoli intercostali: a) miofibre di un PWC di controllo, b) miofibre di un PWC affetto da MD, con fibrosi ed ampie variazione di diametro (frecce) (Morgan, et al., 2014).

CAPITOLO 4 – DIAGNOSI

Come già accennato nei capitoli precedenti, la MD è una patologia di difficile individuazione clinica, dal momento che non presenta un esame diagnostico che faccia da gold-standard per il suo riconoscimento. Ad oggi l'unica diagnosi di MD, che si possa definire certa, è l'esame istopatologico del midollo spinale post mortem.

Nel soggetto affetto ancora in vita, la diagnosi è solo di sospetto e si effettua tramite la valutazione del segnalamento, dell'anamnesi, dell'esame obiettivo generale (EOG), dell'esame più particolare, neurologico e della diagnostica per immagini avanzata. Si tratta di un rigoroso protocollo diagnostico volto ad escludere possibili patologie che si manifestano in egual modo e da tener conto nelle diagnosi differenziali (Coates, et al., 2010). Ad oggi non esistono dunque esami che diano esito sicuramente positivo o negativo di MD. Anche con la scoperta della base genetica come fattore scatenante della malattia, la diagnosi è rimasta invariata: il test genetico, nonostante risulti utile nella selezione dei soggetti da riproduzione, non può essere considerato uno strumento diagnostico. Non è sicuro infatti che un soggetto omozigote AA svilupperà segni clinici di MD, ma ci indica solo che il rischio che questo accada, rispetto agli altri genotipi (AG e GG) è molto più elevato (Zeng, et al., 2014). Basti pensare che condizioni di omozigosi sono state segnalate in soggetti d'età avanzata asintomatici, e quadri istopatologici compatibili con MD sono stato riscontrati sia in soggetti eterozigoti AG che in soggetti omozigoti GG (Zeng, et al., 2014).

Tutto ciò porta ad una diagnosi definita "per esclusione": un esame fisico e neurologico completo del paziente permettono al clinico di confermare che tipo di problema neurologico ha di fronte e di localizzare le lesioni lungo il midollo spinale. In associazione con la valutazione dell'anamnesi e del segnalamento, la visita permette di stilare un elenco di diagnosi differenziali da indagare e quindi da escludere.

Grazie all'introduzione nella Medicina Veterinaria di tecniche diagnostiche per immagini avanzate come la TAC (Tomografia Computerizzata) e la Risonanza Magnetica (MRI), è possibile ottenere informazioni più precise riguardo la tipologia di danno presente a livello di sistema nervoso centrale.

4.2 DIAGNOSI DIFFERENZIALE

La diagnosi di MD è impegnativa perchè il quadro clinico si può sovrapporre a quello di altre patologie acquisite del midollo spinale e perchè, avendo a che fare soprattutto con pazienti anziani, è possibile che contemporaneamente siano presenti anche problemi ortopedici o disordini neurologici di altra natura, come la sindrome degenerativa lombosacrale, protrusioni discali, neoplasie e malattie articolari come la displasia dell'anca o la rottura del crociato craniale (Braund, et al., 1978). In generale, tutti i disordini a carattere cronico-progressivo che portano a patologia midollare candidati possono essere inseriti tra le diagnosi differenziali.
A partire dalle possibili diagnosi differenziali è possibile procedere con un protocollo diagnostico mirato e razionale.

4.3 VISTICA CLINICA E ESAME OBIETTIVO GENERALE

Di norma il paziente viene riferito al Veterinario perchè il proprietario nota una leggera difficoltà di deambulazione a carico soprattutto degli arti posteriori, con il soggetto che tuttavia riesce a ben sostenere il proprio peso. Data la frequente asimmetria dei segni clinici all'esordio, la leggera incoordinazione dell'arto posteriore può mimare una zoppia da cause ortopediche. All'anamnesi non vengono riportati episodi di dolore né durante il movimento né se l'animale viene stimolato a livello di colonna vertebrale con palpazione. La data di insorgenza, come già descritto, non è mai precisa ma viene stimata dal proprietario in mesi.
L'esame obiettivo generale (EOG) serve a fornire una prima valutazione del paziente e ad indirizzare i passi successivi della visita clinica. Esso è caratterizzato dalla valutazione di: sviluppo scheletrico e costituzione, stato di nutrizione e tonicità muscolare, stato del sensorio, atteggiamento e segni particolari, cute e connettivo sottocutaneo, mucose apparenti, linfonodi esplorabili, temperatura, polso, respiro e grandi funzioni organiche. Spesso si rileva un certo grado d'incoordinazione nel movimento degli arti posteriori, questo perché, salvo casi eclatanti, i segni di paraparesi negli stadi precoci sono lievi, al contrario i deficit propriocettivi sono evidenziabili anche nelle fasi iniziali (Bernardini, 2002) (Coates, et al., 2010). All'esame fisico si può notare anche un eccessivo consumo delle unghie, maggiore a livello di terzo e quarto dito, dovuto al frequente trascinamento di uno o di entrambi gli arti posteriori (Coates, et al., 2010).

Fondamentale è escludere possibili cause ortopediche in modo da potersi concentrare ad una precisa valutazione neurologica: dal momento che vengono colpiti soprattutto cani anziani e di taglia medio-grande è importante escludere la presenza di forme displasiche ed artrosiche a livello di articolazione coxo-femorale o vertebrale (Bernardini, 2002).

4.4 ESAME NEUROLOGICO

In generale l'esame neurologico si compone di otto parti: le prime tre si valutano tramite l'osservazione, e sono l'esame dello stato mentale, l'esame della postura e l'esame dell'andatura; le rimanenti sono invece manualità che si applicano direttamente sull'animale e sono l'esame delle reazioni posturali, l'esame dei nervi cranici, l'esame dei riflessi spinali, l'esame di tono e trofismo muscolare e l'esame della sensibilità superficiale e profonda (Bernardini, 2002).

Lo scopo dell'esame neurologico, oltre a confermare se il paziente soffre effettivamente di una neuropatia o meno, è di fornire indicazioni anche in merito alla localizzazione della lesione nel sistema nervoso (De Lahunta, et al., 2010).

In un soggetto affetto da MD, portato in visita in una fase iniziale della patologia, non presenta alterazioni a carico dello stato mentale, ma un esame della postura rivela anomalie a livello degli arti posteriori, mantenuti eccessivamente vicini e talvolta addirittura incrociati.

All’esame dell’andatura si evidenzia un’atassia che può essere da lieve a grave con dismetria, ipometria, ritardo nell’esecuzione dei movimenti, dorsoflessione del piede, circumduzione e incrociamento degli arti (De Lahunta, et al., 2010).

In queste prime fasi, l'incoordinazione è senza dubbio più evidente della paresi, che se riscontrabile già alla prima visita si può manifestare con trascinamento degli arti posteriori e una difficoltà nel sostenere il proprio peso (Bernardini, 2002).

Con il progredire della malattia, i segni si fanno sempre più simmetrici e la paraparesi si aggrava fino alla totale incapacità alla deambulazione (Bernardini, 2002), (Coates, et al., 2010).

Conseguentemente a ciò, anche l’esame delle risposte propriocettive a carico degli arti posteriori risulta alterato. Se, per esempio, si pone un piede in dorsoflessione, l’animale dovrebbe tendere a ristabilizzarlo in pochi secondi nella posizione originaria, questo non avviene nel soggetto affetto da MD. Si tratta di un test significativo per la discriminazione

tra una patologia neurologica ed una ortopedica, dal momento che animali con problemi ortopedici non mostrano deficit a questa prova (Coates, et al., 2010).

L'esame dei riflessi spinali negli arti pelvici può mostrare una normo o iper-riflessia, in particolare del riflesso patellare e del riflesso flessorio (Coates, et al., 2010). Alcuni autori tuttavia hanno riportato ipo- riflessia fino all'ariflessia patellare in cani esaminati in stadi iniziali della malattia, il che può essere spiegato con un coinvolgimento delle radici dorsali del nervo femorale che può inibire l'impulso sensoriale rilevato dai recettori a livello di quadricipite femorale (Levine, et al., 2002). Va considerato comunque che l'ipo-riflessia patellare in cani anziani non è un riscontro infrequente e può essere associata all'età (De Lahunta, et al., 2010). Il riflesso flessorio è sempre presente, tranne nelle fasi molto avanzate in cui può talvolta essere deficitario, di solito per una marcata atrofia muscolare che compare tardivamente in seguito al mancato utilizzo appropriato degli arti posteriori. I riflessi spinali esaminati negli arti anteriori risultano nella norma. L'esame dei nervi cranici non evidenzia alcuna anomalia. Nella mielopatia degenerativa infatti i segni di un coinvolgimento dei nervi cranici non si manifestano fino agli stadi molto avanzati (Coates, et al., 2010). In nessuna fase della malattia sono riscontrabili segni indicativi di dolore e la sensibilità dolorifica profonda è preservata anche negli stadi più avanzati della malattia. Una nota caratteristica della MD è la mancanza di iperestesia paravertebrale (Coates, et al., 2010).

4.5 ESAMI DIAGNOSTICI

Per un soggetto affetto da MD il protocollo diagnostico più indicato si compone di una serie di test neurodiagnostici come l'analisi del Liquido Cefalorachidiano (LCR), tecniche elettrodiagnostiche e procedure diagnostiche per acquisizione di immagini che sono in grado di riconoscere lesioni compressive del midollo spinale anche di lieve entità. In generale, al termine del protocollo, il dato più significativo è dato dall'assenza di lesioni compressive o di altre evidenze che possano giustificare la sintomatologia (Coates, et al., 2010). I primi passi nel protocollo diagnostico standard di un paziente con sospetta MD in seguito alla visita neurologica sono gli esami del sangue, nello specifico l'emocromocitometrico e il profilo biochimico, che in caso di questa patologia risulteranno nei limiti della norma (Coates, et al., 2010). Successivamente si procede all'esecuzione di una radiografia in proiezione latero-laterale e ventro-dorsale di tutto il tratto toraco-lombare, per cercare i segni potenziali di altre patologie.

La Risonanza Magnetica (MRI) e la Tomografia Computerizzata (TAC) risultano indispensabili nel protocollo diagnostico poiché permettono di identificare precocemente neoplasie intramidollari e mielopatie da compressione extramidollare. La lesione compressiva più frequente nei cani di grossa taglia è senz'altro rappresentata dalle protrusioni conseguenti a degenerazioni discali di tipo Hansen II. In presenza di un sospetto di MD, l'interpretazione dei quadri di diagnostica per immagini deve essere fatta con estrema cautela: non sempre infatti l'entità di tali compressioni è tale da giustificare i segni clinici riscontrati nel paziente e alle volte, specie in soggetti anziani, non è da escludere la concomitante presenza di una o più compressioni discali in soggetti con MD (Coates, et al., 2010). La mielografia seguita da esame radiografico non è consigliata in quanto potrebbe non evidenziare forme compressive sul midollo spinale di entità modesta. La mielografia eseguita con TAC è preferibile alla precedente in quanto si è dimostrata più sensibile nell'evidenziare alterazioni della morfologia del midollo spinale, quindi in grado di evidenziare non solo piccole forme compressive, ma anche altre forme come ad esempio atrofia del midollo spinale, malformazioni vertebrali, articolazioni intervertebrali alterate oppure stenosi spinale (Jones, et al., 2005). Uno studio ha valutato i vantaggi relativi alla mielopatia eseguita con TAC nella porzione di midollo spinale compresa tra T11 e L2 su un campione di 8 cani di taglia grande con sospetta diagnosi di MD, confrontandolo con un altro campione costitutito da 3 cani clinicamente sani (Jones, et al., 2005). In tutti i soggetti è stato iniettato a livello di spazio subaracnoideo a livello di L4-5 e L5-6 un liquido di contrasto non ionico a base di iodio (Jones, et al., 2005). Prima dell'esecuzione della TAC i cani del campione sono stati sottoposti ad esame radiografico: ne è risultato che in 6 cani con presunta diagnosi di MD, la mielografia seguita da esame radiografico non ha evidenziato alcun tipo di compressione sul midollo spinale, mentre nei rimanenti 2 cani del campione si è evidenziata una compressione extradurale di grado lieve, considerata quindi non significativa. Inoltre su un cane del campione è stata eseguita l'eutanasia subito dopo la mielografia ed è stato rilevato un quadro compatibile con la mielopatia degenerativa (Jones, et al., 2005). Contrariamente, in tutti i cani con presunta diagnosi di MD la mielografia con tomografia assiale computerizzata ha evidenziato anomalie non visibili con la semplice mielografia quali ad esempio stenosi spinale, protrusioni discali, riduzione dello spazio subaracnoideo oppure deformità del midollo spinale (Jones, et al., 2005). Lo scopo dello studio era evidenziare che questo tipo di alterazioni morfologiche del midollo spinale sono comuni nei cani con MD e viene aggiunto inoltre che nel campione degli affetti la

sintomatologia potrebbe essere derivata equamente sia da compressioni o atrofia del midollo spinale, sia dalla MD (Jones, et al., 2005).

La risonanza magnetica è indubbiamente quella più indicata fra le forme di diagnostica per immagini in quanto, rispetto alla TAC, ha maggiore sensibilità per i tessuti molli nell'identificare lesioni a carico del midollo spinale, della colonna vertebrale e dei suoi annessi. In caso di mielopatia degenerativa non si evidenziano alterazioni di rilievo: uno studio ha previsto la valutazione mediante mielografia e RM su un campione di 10 PWC affetti da MD. Alla mielografia 4 cani risultavano normali, mentre in 6 si evidenziavano alterazioni riguardanti compressioni del midollo spinale non rilevanti. Questi ultimi 6 cani sono stati sottoposti a MRI che non ha riportato alterazioni di rilievo in 2 animali, mentre nei rimanenti 4 ha mostrato protrusioni discali non compressive del midollo spinale (Coates, et al., 2007).

L'analisi del LCR è uno dei mezzi diagnostici a disposizione più importante poiché permette di distinguere le patologie infiammatorie del Sistema Nervoso da quelle non infiammatorie. Rappresenta quindi un test affidabile e fondamentale per eliminare dalla lista delle possibili diagnosi differenziali le patologie su base infiammatoria. Inoltre da recenti studi, si è evinto che costituisce un ottimo substrato per l'analisi e la ricerca di biomarker associabili a MD: un'efficace caratterizzazione di questi, infatti, sarebbe molto utile non solo per pronunciare una diagnosi corretta, ma anche per stabilire una prognosi, chiarire i lati oscuri dei meccanismi patogenetici e monitorare la progressione dei segni clinici (Coates, et al., 2010). Di norma, l'analisi del LCR di cani affetti da MD non presenta alterazioni di particolare interesse, nonostante siano stati segnalati cani in cui vi era un aumento delle proteine totali (Clemmons, 1992).

Dal momento che ad oggi non sono stati riscontrati biomarker specifici per la MD, molti studi hanno focalizzato la propria attenzione sulla ricerca di biomarkers per la demielinizzazione e per lo stress ossidativo, valutando rispettivamente le concentrazioni nel LCR della Proteina Basica della Mielina (MBP) e dell'8-isoprostano (Coates, et al., 2007), (Oji, et al., 2007).

In uno studio son state valutate le concentrazioni di MBP nel LCR, sia a livello di Cisterna Magna che a livello di Cisterna Lombare, tramite kit ELISA in cani affetti da MD: sono stati individuati aumenti significativi di MBP nel LCR prelevato dalla Cisterna Lombare rispetto a quello prelevato dalla Cisterna Magna degli stessi soggetti. In aggiunta i livelli di MBP nel LCR dei cani malati erano più alti rispetto a quelli dei cani di controllo sani (Oji, et al., 2007). Queste osservazioni suggeriscono che il calcolo di MBP può essere un esame

diagnostico aggiuntivo per la valutazione dei disordini da demielinizzazione nei cani, ma non può essere considerato preciso nella diagnosi di MD.

L'8-isoprostano è invece un metabolita ossidativo che è considerato un marker stabile ed affidabile dello stress ossidativo per disordini neurologici degli umani, tuttavia non sono stati rilevati aumenti significativi di esso nei cani con MD rispetto ai sani (Coates, et al., 2007).

Di fondamentale importanza è stato un recente studio in cui si è dimostrata l'efficacia della valutazione della concentrazione nel LCR e nel siero dei neurofilamenti fosforilati a catena pesante (pNf-H) come nuovo biomarker per MD. I pNf-H sono delle proteine strutturali degli assoni mielinizzati e importanti marker di danno nervoso in umana (Toedebusch, et al., 2017). L'incremento dei valori di pNf-H negli animali è già stato associato ad episodi acuti di lesioni al midollo spinale (Nishida, et al., 2014). In aggiunta, è stato visto un suo aumento nel siero e nel LCR di pazienti affetti da SLA (Gresle, et al., 2014). Prendendo in considerazione queste ultime valutazioni e il fatto che nella MD si osservino una progressiva distruzione e perdita degli assoni, alcuni autori hanno ipotizzato che le concentrazioni di pNf-H aumentassero nel siero e nel LCR dei cani affetti (Toedebusch, et al., 2017). Questo studio ha dimostrato che effettivamente le concentrazioni di pNf-H aumentano nel LCR dei cani affetti da MD rispetto a quelle in cani sani. In particolare questa valutazione permette di discriminare tra MD e patologie croniche che provocano compressioni a livello spinale e si manifestano con sintomi che mimano la MD, poiché nel primo caso la quantità di pNf-H è significativamente superiore. Contrariamente, i livelli di pNf-H a livello sierico dei cani affetti non hanno manifestato differenze significative rispetto a quelli dei cani di controllo (Toedebusch, et al., 2017). Dati i vantaggi di un prelievo di siero piuttosto che di liquor, ulteriori ricerche devono essere effettuate in questo senso per garantire una diagnosi veloce e sicura. Gli autori hanno perfino cercato di stabilire se le concentrazioni di questo marker si modifichino in base alle manifestazioni cliniche che il paziente presenta, dal momento che un danno assonale progressivo e costante come quello indotto da MD dovrebbe provocare un continuo aumento delle concentrazioni di pNf-H. Tuttavia questa ipotesi non è stata confermata poiché son state osservate concentrazioni di pNf-H diverse per ogni paziente ma non per i vari stadi della malattia (Toedebusch, et al., 2017). Nonostante ciò la ricerca di pNf-H risulta un ottimo strumento diagnostico attualmente a disposizione.

Un ulteriore esame diagnostico, utile più che altro per sancire il coinvolgimento del MNI nelle fasi avanzate o per escludere altre patologie, è l'elettromiografia (EMG), ma che necessità ancora di caratterizzazioni nelle varie fasi della malattia (Coates, et al., 2010).

All'inizio della progressione della MD, non viene rilevata alcuna attività spontanea mediante questo esame e le velocità di conduzione nervosa rientrano nei limiti della norma (Coates, et al., 2010). Mentre, negli stadi avanzati della malattia, l'EMG rivela un'attività spontanea patologica multifocale nella muscolatura appendicolare distale, in cui le velocità di conduzione degli stimoli nervosi risultano diminuite rispetto al normale intervallo di riferimento. Queste conclusioni forniscono un'evidenza di assonopatia motoria e demielinizzazione nella fase tardiva della malattia (Coates, et al., 2010).

4.6 TEST GENETICO

Gli studi effettuati hanno permesso di confermare la stretta relazione tra MD e l'omozigosi per la mutazione SOD-1 118G>A, evidenziandone il carattere recessivo a penetranza incompleta. È stato quindi sviluppato un test che permette di identificare se l'animale testato possieda nel proprio corredo genetico la mutazione associata alla malattia. Un'analisi genotipica basata sulla presenza della mutazione SOD-1 118G>A è stata sviluppata dalla Prof.ssa Joan R. Coates e dal suo team dell'Università del Missouri e dunque, ad oggi, il test genetico, associato ad un rigoroso protocollo diagnostico, rappresenta un valido aiuto per la formulazione di una conferma di MD ed incrementa notevolmente la possibilità di prevedere l'eventuale sviluppo della malattia. Questo test viene eseguito su un campione di sangue intero in EDTA oppure mediante un tampone orale denominato "brush", insistendo sulla mucosa in modo da ottenere il maggior numero di cellule possibile. Esso consiste in un esame del genotipo mediante PCR (Polymerase Chain Reaction) convenzionale e real-time. Il risultato può essere: "free", ovvero omozigote per l'allele G; "carrier" ovvero eterozigote (A/G); "affected" quindi omozigote per l'allele A. Tuttavia, nonostante la stretta associazione tra la presenza delle mutazioni del gene sod1 e la MD, la sola genotipizzazione per 118G>A non fornisce alcuna certezza (Zeng, et al., 2014). L'allele omozigote affetto associato alla MD è stato identificato in 91 diverse razze di cani (Coates, et al., 2010). Nonostante il test genetico identifichi la variazione genotipica che causa una mutazione in SOD-1, non è chiaro se gli animali affetti esprimeranno tratti fenotipici della malattia durante la loro vita (Awano, et al., 2009). Precedenti studi hanno scoperto che i cani affetti potrebbero non mostrare segni clinici a causa penetranza incompleta che può essere dovuta a fattori ambientali e/o morte dei cani affetti per altre cause prima che si manifestino i segni clinici di MD (Awano, et al., 2009). Pertanto, l'attuale letteratura suggerisce che un cane con

mutazione genetica sia a rischio di sviluppare segni clinici di DM e non che sicuramente svilupperà segni clinici (Awano, et al., 2009), (Coates, et al., 2010).

Il test genetico rappresenta quindi un ottimo mezzo di screening nei programmi di selezione, in modo da ridurre il tasso di nascite di soggetti omozigoti A/A ad alto rischio di MD, più che un vero e proprio strumento di diagnosi (Awano, et al., 2009). I soggetti omozigoti per la mutazione (A/A) contribuiscono a trasmettere la mutazione a tutta la loro prole, gli eterozigoti difficilmente manifesteranno segni clini di MD nel corso della loro vita, ma possono trasmettere il cromosoma con allele mutato a metà della loro prole, contrariamente gli omozigoti sani (G/G) forniranno a tutti i loro discendenti un allele non mutato (Coates, et al., 2010). Pertanto il test del DNA è potenzialmente utile agli allevatori di cani che desiderano ridurre l'incidenza della MD nella razza o nella linea, scartando dalla riproduzione sia gli omozigoti A/A che gli eterozigoti. Tuttavia, programmi di allevamento troppo aggressivi possono ulteriormente creare un effetto a "collo di bottiglia", selezionando eventualmente altre malattie ed eliminando qualità desiderate della razza. Un approccio realistico quando si considera quali cani selezionare per l'allevamento sarebbe quello di trattare i risultati di questo test come si tratterebbe di qualsiasi altro tratto o difetto non voluto: i cani testati e risultati omozigoti A/A, e quindi considerati a rischio di manifestare i sintomi, non dovrebbero essere introdotti alla riproduzione rispetto a quelli testati come portatori della malattia: sia il padre che la madre portatori devono essere accoppiati con soggetti privi della mutazione. L'uso di questo approccio nelle decisioni dei riproduttori dovrebbe ridurre la prevalenza di MD nelle generazioni successive continuando però a mantenere e migliorare tratti positivi e desiderati (Coates, et al., 2010).

Di seguito viene riportato uno schema di approccio alla riproduzione (Figura 7).

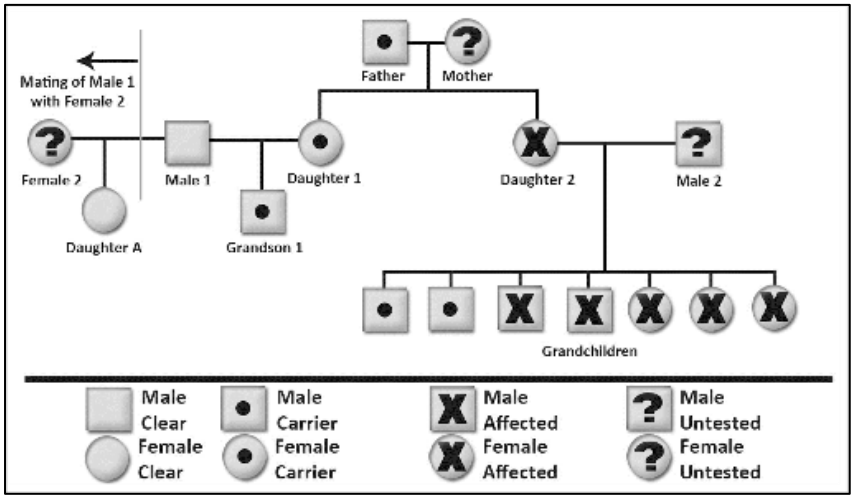

Figura 7: Dimostrazione grafica dell'ereditarietà della MD in una famiglia di South African Boxer (Zeiler, et al., 2013).

4.7 DIAGNOSI POST-MORTEM

Attualmente l'unico mezzo per avere una diagnosi di certezza di Mielopatia Degenerativa è l'esame istopatologico post-mortem del midollo spinale (Coates, et al., 2010). La MD consiste istologicamente nel rigonfiamento e nella frammentazione degli assoni, in cui si associano degenerazioni mielinica e gliosi, ossia proliferazione di cellule della glia, senza che vi sia la perdita evidente del corpo neuronale (Figura 8). Quindi la descrizione della lesione è meglio indicata come "degenerazione segmentaria di assone e mielina" piuttosto che "degenerazione Walleriana": quest'ultima è una dissoluzione della parte distale dell'assone rispetto alla lesione primaria e rimozione della mielina da parte dei macrofagi. Non è stato identificato alcun tipo di processo infiammatorio, pertanto la perdita di mielina e il danno assonale non sono stati attribuiti all'effetto di un agente infettivo, bensì ad un'alterazione nella continuità delle guaine mieliniche, della normale funzione assonale, oppure una somma di entrambe (Miller, et al., 2009). La lesione interessa tutti i funicoli del midollo spinale ma è presente prevalentemente in quelli dorsolaterali. Sebbene esse appaiano come lesioni bilaterali, non sempre ne è rispettata la simmetria. Assonopatia e conseguente degenerazione del rivestimento mielinico sono discontinue lungo i funicoli midollari, per cui è consigliabile affiancare all'esame istopatologico consueto delle sezioni trasversali anche sezioni longitudinali del midollo spinale. La distribuzione delle lesioni lungo il midollo spinale infatti può variare, essendo discontinua nel Pastore Tedesco, con aree multifocali di fibre che mostrano demielinizzazione e degenerazione assonale, oppure continua nel PWC con lesioni longitudinali continue all'interno di aree funicolari più chiaramente definite (Coates, et al., 2010). La maggior parte degli studi condotti su razze di taglia grande descrive una degenerazione individuale sparsa delle fibre, senza un coinvolgimento estensivo di gruppi di assoni in regioni funicolari precise (March, et al., 2009). Le lesioni tuttavia sono più evidenti a livello della porzione dorsale dei funicoli laterale e dorsale, presentandosi con maggior severità nei segmenti medio-caudali del tratto toracico, ma possono estendersi anche ai tratti cervicali e lombari, con lesioni da lievi a moderate (Zeng, et al., 2014). In uno studio condotto su cani di taglia piccola-media invece è stato messo in evidenza un pattern di distribuzione delle lesioni comune a tutti i segmenti midollari esaminati, con presenza delle alterazioni in tutti i funicoli ma con una predominanza significativa in aree ben definite della porzione dorsale del funicolo laterale e con un interessamento di tratti sia superficiali che profondi della sostanza bianca. Le lesioni maggiormente significative sono state

evidenziate a livello di T12 e nei soggetti con deficit neurologici più severi e quindi con lesioni istologiche gravi dei segmenti midollari toracici, è stata osservata una progressione craniale e caudale delle lesioni con coinvolgimento anche di tratti cervicali e lombari del midollo spinale (March, et al., 2009). Si tratta comunque di dati non certi, dal momento che, per esempio, i PWC, soggetti di taglia media e più gestibili da parte del proprietario se con deficit deambulatori, sono stati sopposti ad eutanasia ad uno stadio molto avanzato di patologia rispetto ad altre razze di taglia grande, quindi il risultato dell'esame istopatologico di continuità delle lesioni potrebbe essere solo la progressione di quello di altre razze che hanno subito eutanasia precocemente (Coates, et al., 2010). Ulteriori studi condotti su PWC sottoposti ad eutanasia in stadi protratti della malattia, hanno rivelato lesioni anche al corno grigio ventrale del midollo spinale e alle radici ventrali dei nervi spinali, quantificabili in cromatolisi, lipofuscinosi, massiccia perdita non selettiva di fibre nervose o degenerazione, astrocitosi e perdita di attività sinaptica. Queste evidenze sono coerenti con quanto riscontrato nelle SLA e confermano ulteriormente il coinvolgimento del sistema nervoso periferico nelle fasi avanzate della mielopatia degenerativa (Ogawa, et al., 2011).

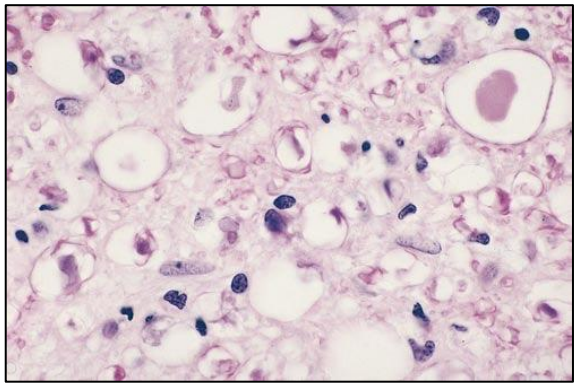

Figura 8: Sezione istologica del funicolo ventrale:.i vacuoli rappresentano una demielinizzazione secondaria, vi è una severa perdita di assoni, le aree pallide costituiscono il processo di astrogliosi (De Lahunta, et al., 2010).

Macrofagi possono essere occasionalmente identificati intorno alle aree di detriti assonali e mielinici (March, et al., 2009). Alcuni studi hanno mostrato che i macrofagi CD18 positivi erano moderatamente aumentati dove la gravità della lesione era più pronunciata. Si presume che la presenza di macrofagi sia una risposta secondaria del processo neurodegenerativo che coinvolge la frammentazione e la fagocitosi dei detriti assonali e mielinici. Un altro studio ha fornito prove immunoistochimiche per l'immunoglobulina e la deposizione di

complemento nel midollo spinale dei cani con DM, ma non è stato possibile rapportarlo a quello di cani di controllo (March, et al., 2009). Contrariamente, vi è l'assenza di linfociti T e B nel midollo spinale dei PWC affetti da MD (Coates, et al., 2007). È stato dimostrato che i cani più gravemente colpiti mostrano una degenerazione assonale significativamente maggiore e la progressione delle lesioni verso il midollo spinale cervicale e lombare (Coates, et al., 2010).

L'area nella parte dorsale del funicolo laterale comprende i tratti spinocerebellari, rubrospinali, e corticospinali. Il tratto spinocerebellare dorsale trasmette informazioni al cervelletto dai gangli spinali dei nervi spinali che innervano i fusi muscolari degli arti pelvici. Le lesioni del funicolo dorsale tendono a localizzarsi medialmente all'interno del fascicolo gracile. Gli impulsi che derivano dalle regioni toraciche e pelviche sono correlati alla percezione cosciente di tatto, pressione e propriocezione articolare e vengono trasmessi attraverso il fascicolo cuneato (per gli arti toracici) e quello gracile (per gli arti pelvici) all'interno del funicolo dorsale. Le lesioni dunque delle vie ascendenti e discendenti all'interno della porzione dorsale del funicolo laterale e le vie ascendenti all'interno del funicolo dorsale spiegherebbero la perdita di propriocezione generale e paraparesi nel soggetto affetto da MD. La diffusione delle lesioni in senso craniale spiega la progressione clinica fino alla tetraparesi ed atassia (Averill, 1973), (Griffiths, et al., 1975). L'incontinenza fecale e urinaria in alcuni cani può essere associata a lesioni nel funicolo dorsale del midollo spinale toracolombare e lombosacrale, che comprendono le vie sensoriali che segnalano la distensione della vescica e del colon, con conseguente perdita di riconoscimento della distensione rettale e/o vescicale ed eventuale evacuazione involontaria di feci o urina (De Lahunta, et al., 2010), (Coates, et al., 2010).

Aggregati di SOD-1 nei neuroni motori sono un reperto istopatologico caratteristico della SLA. Analogamente, nel midollo spinale dei cani affetti da MD è stata dimostrata la presenza di accumuli di SOD-1 mutanti insolubili ai detergenti, che aumentano con il progredire della malattia (Figura 9) (Crisp, et al., 2013). Con l'esame immunoistochimico, nel midollo spinale di cani sintomatici omozigoti per l'allele mutato (A/A), sono stati evidenziati dei corpi inclusi citoplasmatici che, se colorati con anticorpi anti-SOD-1, appaiono come macchie scure ben definite (Awano, et al., 2009). Questa evidenza non è stata riscontrata nei soggetti asintomatici omozigoti per l'allele normale (G/G) e in alcuni asintomatici eterozigoti per lo stesso allele (A/G); mentre un livello intermedio di colorazione citoplasmatica con anticorpi anti-SOD-1 è stato notato in altri soggetti asintomatici eterozigoti A/G (Awano, et al., 2009).

Questa condizione potrebbe riflettere la presenza di un carattere subclinico della malattia (Coates, et al., 2010).

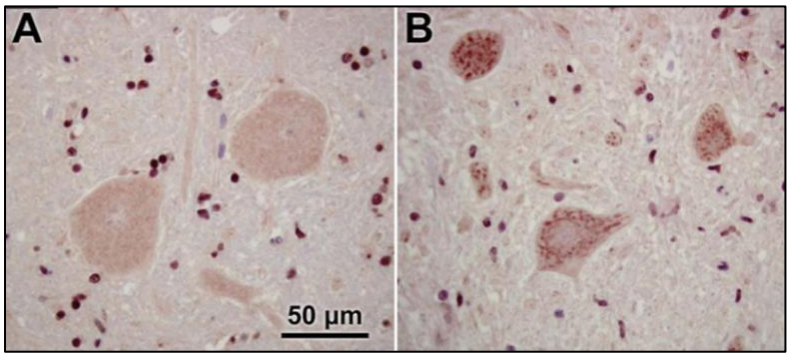

Figura 9: Dimostrazione immunoistochimica di aggregati anti-SOD-1 nei motoneuroni del midollo spinale toracico (A/B). Numerosi aggregati colorati sono presenti nei motoneuroni del corno ventrale di un segmento midollare di PWC affetto da MD (B) (Morgan, et al., 2014).

Oltre a queste lesioni sono presenti fenomeni di cromatolisi, perdita neuronale e gliosi a carico di alcuni nuclei encefalici (nucleo rosso, vestibolare laterale e dentato). L'analisi al microscopio elettronico del nucleo rosso ha rivelato assoni dilatati contenenti un alto numero di neurofilamenti disorganizzati, perdita di sostanza di Nissl e aggregazione delle membrane degli organelli. Sempre a carico di questo nucleo sono state riscontrate fibre nervose colpite da degenerazione Walleriana (Johnston, et al., 2001). Altri autori, analizzando l'encefalo al microscopio ottico, non hanno rilevato alterazioni significative, con l'eccezione di aree di media astrogliosi nella sostanza grigia della porzione caudale del midollo allungato (March, et al., 2009).

Nella MD i segni indicativi di alterazioni a carico del MNI non si rendono evidenti fino agli stadi avanzati della malattia (Awano, et al., 2009) e per molto tempo questa malattia è stata considerata un'assonopatia centrale con un quadro patologico strettamente spinale. Nonostante ciò, già diversi autori, avevano segnalato delle lesioni a livello di radici dei nervi, sia dorsali che ventrali, e nei nervi periferici, ma son state giudicate compatibili con l'età avanzata dei soggetti (Duncan, et al., 1975), (March, et al., 2009). Tuttavia un'estensione delle lesioni al sistema nervoso periferico si è resa palese dall'analisi dei rilievi clinici, elettrofisiologici ed istopatologici di cani valutati anche in stadi molto avanzati della malattia (Awano, et al., 2009), (Morgan, et al., 2014). È stata infatti fornita una valutazione dei neuroni sensitivi e motori toracici e delle radici dei nervi spinali che ha messo in luce una significativa perdita degli assoni nelle radici dorsali dei nervi spinali toracici ed un'evidente

degenerazione a carico dei gangli sensitivi delle radici dorsali. La perdita di assoni nelle radici dorsali coinvolge le fibre indipendentemente dalla loro dimensione, mentre i gangli delle radici dorsali mostrano un gran numero di cellule caratterizzate da nucleo picnotico e citoplasma scuro e condensato (Morgan, et al., 2014). Anche nelle radici ventrali dei nervi spinali sono state riscontrate perdita di mielina e degenerazione assonale (Ogawa, et al., 2011). Il quadro istopatologico neuromuscolare mostra atrofia da denervazione dei muscoli scheletrici e demielinizzazione dei nervi periferici (Shelton, et al., 2012) ed è compatibile con le manifestazioni cliniche di tetraparesi, paralisi flaccida e atrofia muscolare diffusa dei cani in stadi avanzati della MD (Awano, et al., 2009). A partire dalle similitudini con la SLA è stata effettuata anche una caratterizzazione dei muscoli intercostali di cani sottoposti ad eutanasia che ha permesso di dimostrare la comparsa di atrofia perfino a carico di questo distretto muscolare (Morgan, et al., 2014). I muscoli intercostali si sono presentati colpiti da atrofia, fibrosi, aumentata variabilità in forma e dimensioni delle fibre muscolari e caratterizzati da un'alterazione della loro composizione. Questo quadro patologico non è tuttavia accompagnato da una perdita di contatto fisico tra il terminale assonico e le fibre dei muscoli intercostali (Morgan, et al., 2014).

CAPITOLO 5 - TERAPIA

5.1 TRATTAMENTO MEDICO E FISIOTERAPIA

Attualmente non esiste una terapia efficace in grado di arrestare il processo di degenerazione dato dalla MD. Nel corso degli anni, parallelamente alla ricerca di una causa e di un meccanismo patogenetico per questa malattia, son state proposti numerosi approcci terapeutici, senza raggiungere i risultati sperati.

Sebbene inizialmente fosse stato ipotizzato che la MD sia una malattia neurodegenerativa immuno-mediata, le terapie immunosoppressive, che utilizzano corticosteroidi, non hanno mostrato benefici a lungo termine nel fermare la progressione dei sintomi (Polizopoulou, et al., 2008).

Un protocollo terapeutico proposto per molto tempo e considerato da alcuni autori in grado di rallentare se non addirittura di arrestare la progressione del quadro clinico, si basava sulla somministrazione combinata di acido ε-aminocaproico, N- acetilcisteina e vitamina B, C ed E (Clemmons, 1992). Nel 2008 è stato eseguito uno studio volto a valutare l'efficacia di questo protocollo terapeutico: il campione era costituito da 12 cani con sintomatologia compatibile ad MD ed esami di diagnostica per immagini avanzata negativi a patologie compressive del midollo spinale; 10 cani del campione manifestavano una sintomatologia di grado moderato, mentre 2 manifestavano sintomatologia di grado severo. La terapia prevedeva la somministrazione di acido Ɛ–aminocaproico e N-acetilcisteina ogni 8 ore, Vitamina C ed E ogni 12 e 24 ore rispettivamente (Figura 10). Inoltre è stato somministrato, con funzione antinfiammatoria, prednisolone alla dose di 1mg/kg una volta al giorno. In aggiunta è stato anche suggerito ai proprietari di far fare al proprio cane almeno 30 minuti di esercizio al giorno. Gli animali sono stati controllati ad intervalli mensili ma non è stato visto un miglioramento sostanziale delle condizioni cliniche dei soggetti: esclusivamente 2 cani hanno mostrato una progressione altalenante del quadro sintomatologico, divenendo paraplegici dopo due anni dall'inizio del trattamento, tenendo in considerazione che animali non trattati presentano una paraplegia non deambulatoria entro 6 mesi dalla diagnosi iniziale (Clemmons, 1992). Tuttavia, in generale, è stato visto, nei restanti esaminati, un progressivo ed inesorabile peggioramento dei segni neurologici (Polizopoulou, et al., 2008). Questo studio non ha mostrato quindi riscontri positivi nell'utilizzo del protocollo terapeutico proposto (Polizopoulou, et al., 2008). Va comunque specificato che si è trattato di uno studio non privo di limitazioni (scarsità del campione utilizzato, eccessiva variabilità del quadro

clinico iniziale) che non hanno permesso di trarre conclusioni definitive. Inoltre nessuno dei proprietari ha concesso l'autorizzazione alla necroscopia, impedendo così di confermare l'effettiva presenza di MD (Polizopoulou, et al., 2008).

Medication	Dosage
E-aminocaproic acid (EACA)	500 mg, TID, per os
N-acetylcysteine (Mucomyst, Bristol)	23 mg, TID, per os
Prednisolone (Prezolon, Pfizer)	1 mg SID for 15 days, then EOD for 30 days Repeated upon relapsing episodes of clinical deterioration
Vitamin E (Vit E forte, Lanes)	2000 IU, SID, per os
Vitamin C (Vitorange, Uni-Pharma)	500 mg, BID, per os

Figura 10: Protocollo terapeutico applicato per 6 mesi in 12 cani con diagnosi di MD sospetta (Polizopoulou, et al., 2008).

Un ulteriore studio in cui si presentava una terapia con cobalamina (Vit. B12) parenterale o orale e tocoferolo (Vit. E) ha dimostrato che questa non ha influenzato la progressione neurologica su cani affetti, ed inoltre, le concentrazioni sieriche di tocoferolo dei cani affetti non presentano differenze significative rispetto ai cani di controllo sani (Coates, et al., 2010). Come glucocorticoide viene indicato il prednisolone e il suo utilizzo è limitato alla riduzione degli episodi di peggioramento dei segni neurologici o all'inizio del trattamento, dal momento che non arresta la progressione della malattia. Contrariamente, l'uso a lungo termine di alte dosi di corticosteroidi può aumentare la perdita di massa muscolare e portare a una maggiore velocità di deterioramento a causa delle loro proprietà cataboliche (Clemmons, 1992). L'acido aminocaproico è un agente antiproteasico con funzioni antinfiammatorie che, nonostante i suoi meccanismi d'azione non siano ancora chiari definitivamente, agisce bloccando la via finale dell'infiammazione e riducendo la degradazione della fibrina (Clemmons, 1992). La N-acetilcisteina è invece un precursore del glutatione con funzioni di rimozione dei radicali liberi, che previene l'attivazione degli enzimi che portano a danno tissutale (Polizopoulou, et al., 2008). Le supplementazioni vitaminiche sono state considerate utili nel ritardare la progressione della MD per via della loro attività antinfiammatoria, che si esprime con l'inibizione del rilascio di prostaglandine e citochine (Clemmons, 1992).

Attualmente sembrerebbero non esistere trattamenti medici che siano in grado di arrestare o rallentare il processo di degenerazione a carico del midollo spinale, la prognosi resta dunque infausta.

Per quanto concerne l'esercizio fisico regolare, questo viene considerato tutt'oggi fondamentale nella gestione di una paziente affetto da MD, dal momento che mantiene un tono muscolare e una circolazione sanguigna funzionale. Attualmente, la fisioterapia rappresenta un punto cruciale nel protocollo terapeutico, non tanto per arrestare la progressione della malattia, ma in quanto unico strumento capace di influenzare i tempi di sopravvivenza dell'animale (Figura 11). È stato dimostrato che perfino nei cani con deficit neurologici gravi al momento della diagnosi, la fisioterapia può comportare tempi di sopravvivenza più lunghi rispetto a quelli con deficit neurologici minori ma che non hanno ricevuto fisioterapia (Kathmann, et al., 2006). Uno studio ha valutato gli effetti di vari gradi di fisioterapia in ventidue cani con MD, dimostrando che il tempo di sopravvivenza dei soggetti sottoposti a fisioterapia intensa (255 gg) era significativamente maggiore rispetto ai soggetti che avevano ricevuto fisioterapia moderata (130gg) o nessuna fisioterapia (55gg) (Kathmann, et al., 2006). Nonostante in questo studio ci siano dei limiti, quali la mancanza di randomizzazione e diagnosi definitiva, dimensioni di piccoli gruppi, influenza dalla percezione del proprietario dell'andamento dei sintomi del proprio animale e assenza di un esame post-mortem, la fisioterapia e i principi di riabilitazione fisica possono migliorare la qualità di vita sia per l'animale che per il proprietario (Kathmann, et al., 2006).

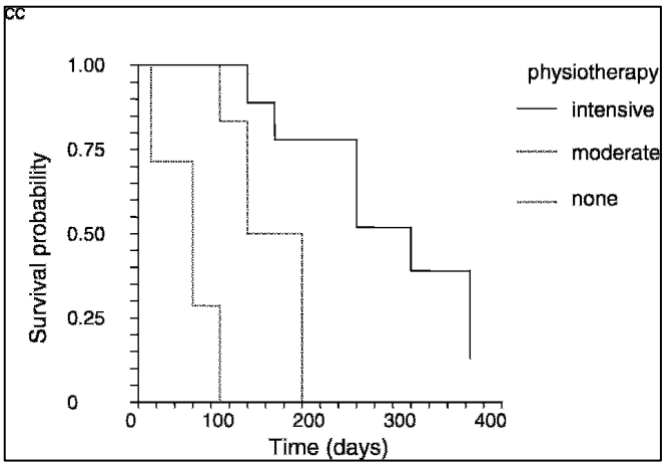

Figura 11: Probabilità di sopravvivenza in giorni di cani non sottoposti a fisioterapia rispetto a soggetti sopposti ad esercizi di fisioterapia intensi o moderati (Kathmann, et al., 2006).

Il protocollo proposto nello studio è un buon modello di fisioterapia ed è composto da esercizi attivi, massaggi, movimenti passivi delle articolazioni e idroterapia. Le passeggiate, a seconda dello stato neurologico del paziente, devono svolgersi al passo e devono essere brevi (5 - 20 min.) e ripetute almeno 5 volte durante la giornata. In casi di necessità, i cani sono stati aiutati a sostenere il peso degli arti pelvici da parte del proprietario, il quale ha dovuto anche porre particolare attenzione al corretto posizionamento delle zampe mentre l'animale cammina e sta in stazione. I massaggi giornalieri degli arti pelvici e dei muscoli paravertebrali devono essere eseguiti per almeno tre volte al giorno, così come i movimenti passivi delle articolazioni che devono prevedere almeno 10 movimenti per ogni articolazione per ciascun arto pelvico (Kathmann, et al., 2006). Una protezione per le zampe tramite bendaggi dalle lesioni da trascinamento è altamente consigliata.

L'idroterapia, composta da nuoto o camminate su tapis roulant sommersi, deve essere eseguita almeno una volta a settimana per 5-20 minuti, a seconda della condizione del cane. L'esercizio fisico ha lo scopo di prevenire l'atrofia da disuso dei muscoli degli arti posteriori e di ottimizzarne il tono e la tenuta. Il nuoto moderato e le passeggiate al guinzaglio sono considerati un eccellente esempio di attività fisica aerobica che deve essere effettuata con continuità e per intervalli regolari (Kathmann, et al., 2006).

CAPITOLO 6 – SCLEROSI LATERALE AMIOTROFICA

6.1 COMPARAZIONE DELLA MD CON LA SCLEROSI LATERALE AMIOTROFICA (SLA)

La Sclerosi Laterale Amiotrofica (SLA), o malattia di Charcot, è una malattia neurodegenerativa descritta per la prima volta nel 1869 dal medico francese Jean-Martin Charcot (Charcot, et al., 1869). Essa è una devastante patologia che colpisce l'uomo in età adulta, caratterizzata da una progressiva degenerazione dei sistemi del Motoneurone Superiore e del Motoneurone Inferiore a livello di midollo spinale, tronco cerebrale e corteccia mortoria. L'etimologia della definizione "Sclerosi Laterale Amiotrofica" chiarisce le caratteristiche della malattia. La parola "amiotrofico" sta ad indicare un indebolimento e conseguente atrofia dei muscoli. L'aggettivo "laterale" si riferisce invece alla zona del midollo spinale in cui sono localizzate le cellule nervose morenti. Man mano che questa zona degenera si ha anche astrogliosi: ecco spiegato anche l'utilizzo del termine "sclerosi", che significa indurimento (Rowland, et al., 2001). La SLA è una malattia ad esordio tardivo, il rischio di svilupparla è massimo tra i 50 e i 75 anni, suggerendo che l'età può essere uno tra i numerosi fattori di rischio (Hardiman, et al., 2011). Tuttavia bisogna precisare come siano possibili anche casi con incidenza giovanile in un'età compresa tra i 17 e 20 anni così come casi con incidenza in età anziana, oltre i 75 anni. Allo stesso modo la Mielopatia Degenerativa (MD) si manifesta senza una significativa predilezione di sesso e la maggior parte dei cani colpiti ha più di cinque anni all'esordio dei segni clinici. Nei cani di taglia grande, come Pastore Tedesco, l'età media all'esordio è nove anni, mentre nel Pembroke Welsh Corgi è di undici anni (Coates, et al., 2010). Quindi, analogamente alla SLA con l'eccezione della forma giovanile, è una malattia tipica dell'età avanzata.

Come vale per la MD anche l'eziopatogenesi della SLA è ancora sconosciuta. È possibile distinguere due forme della malattia: una forma familiare e una sporadica. Nel 5-10% circa del totale dei casi si tratta di forme familiari (fALS), quindi di una malattia ereditaria, che si trasmette soprattutto con modalità autosomica dominante (Gros-Louis, et al., 2006). Tra queste, vi è una forma si SLA che invece si trasmette con modalità autosomica recessiva e che non presenta predisposizioni di sesso (Andersen, et al., 1995). In quest'ultima il sistema

del MNS è il primo ad essere colpito, conferendo al quadro clinico iniziale un carattere di spasticità, mentre le lesioni al sistema del MNI si manifestano solo successivamente (Wijesekera, et al., 2009). La MD ricorda da vicino questa forma di fALS, non solo per il carattere recessivo con cui viene trasmessa, ma anche per alcune caratteristiche cliniche. Infatti, nei cani con MD l'esordio si manifesta invariabilmente a carico degli arti pelvici e solo successivamente vengono coinvolti gli arti toracici (Awano, et al., 2009). Ad oggi sono stati individuati diversi geni causativi per le forme familiari di SLA. Tra questi assume particolare importanza la scoperta della mutazione del gene SOD-1, responsabile di circa il 15-20% dei casi di fALS (Gros-Louis, et al., 2006). Rimane un mistero, tuttavia, come alterazioni di questo enzima ubiquitario possano produrre un danno così specifico a un tipo particolare di cellula del sistema nervoso. Analogamente a quanto avvenuto per la MD, in un primo momento si è pensato che la tossicità fosse collegata a una perdita di capacità delle cellule di combattere i radicali liberi. Successivamente invece è stato ipotizzato che le varie mutazioni conferiscano una certa proprietà tossica e neurotossica all'enzima mutato. Tuttavia, alcuni studi indicano che la perdita di funzione dell'enzima SOD-1 mutato nella SLA potrebbe essere riconsiderata (Ogawa, et al., 2011), (Saccon, et al., 2013).

Altre ipotesi patogenetiche che potrebbero portare alla neurodegenerazione sono il danno eccitotossico legato al glutammato, l'azione dei radicali liberi, lo stress ossidativo, gli aggregati citoplasmatici, gli aggregati di neurofilamenti o l'infiammazione tramite attivazione della microglia (Wijesekera, et al., 2009). Queste ipotesi sono state considerate anche per la patogenesi della MD, ma a oggi non si è ancora arrivati a delle conclusioni certe.

Nell'uomo, valutando il midollo spinale di alcuni pazienti con SLA al microscopio ottico, oltre gli aggregati anti SOD-1, si evidenzia la presenza nei neuroni e negli astrociti di inclusioni citoplasmatiche ialine conosciute come corpi di Lewy (Hirano, et al., 1967), (Kato, et al., 1997). Lo stesso reperto non è stato evidenziato nel cane, nel quale il midollo spinale affetto da MD osservato al microscopio ottico dopo colorazione con ematossilina-eosina evidenzia solo degli aggregati di anticorpi anti SOD-1. Queste formazioni sono assenti nei cani omozigoti G/G, ma talvolta sono state riscontrate in basso contenuto in alcuni soggetti eterozigoti A/G e asintomatici (Awano, et al., 2009), (Coates, et al., 2010).

Il quadro clinico della SLA mima quello della MD ed è infatti caratterizzato da debolezza muscolare progressiva associata ad atrofia, che evolve verso la paralisi e porta a morte generalmente per insufficienza respiratoria, che s'instaura in seguito al decadimento funzionale dei muscoli respiratori (Wijesekera, et al., 2009). Come accade per la MD, la

SLA si presenta spesso con sintomi aspecifici. I segni clinici all'esordio sono caratterizzati da atassia propriocettiva e il tono muscolare e i riflessi spinali in queste prime fasi sono mantenuti. La malattia avanza in modo subdolo e si manifesta quando la perdita progressiva dei motoneuroni supera la capacità di compenso dei motoneuroni superstiti; compaiono così la lentezza e la difficoltà nei movimenti, le difficoltà respiratorie e nella deglutizione, i problemi nel parlare, fino alla paralisi della muscolatura volontaria. In generale, una volta diagnosticata, il tempo di sopravvivenza viene stimato essere circa 3-5 anni (Wijesekera, et al., 2009). La progressione clinica, così come i sintomi di esordio e la gravità possono variare notevolmente da un paziente all'altro, perché diversi possono essere i muscoli colpiti, la velocità del peggioramento e l'entità della paralisi. Diversamente dalla SLA, la progressione della MD negli stadi più avanzati non è stata caratterizzata a fondo, in quanto la maggior parte dei cani viene sottoposta ad eutanasia relativamente presto, quando la paraparesi raggiunge lo stato di non deambulazione. Tuttavia nei cani di piccola taglia sono stati segnalati decorsi clinici lunghi anche 48 mesi (Awano, et al., 2009). Pur non essendo riportati in letteratura casi di morte dovuti al naturale decorso della MD, il quadro clinico terminale ed i riscontri istopatologici indicano un coinvolgimento in ultima istanza anche dei muscoli intercostali, lasciando intendere che analogamente alla maggior parte delle forme di SLA, la morte possa sopraggiungere per insufficienza respiratoria anche nei cani affetti da MD (Bujnak, et al., 2013), (Morgan, et al., 2014).

Oltre alla presentazione clinica, anche il quadro istopatologico della MD presenta numerose analogie con la SLA. La MD può essere correttamente classificata come un'assonopatia multisistemica centrale e periferica (Coates, et al., 2010) e secondo alcuni autori lo è anche la SLA (Wijesekera, et al., 2009). Il quadro classico della MD prevede degenerazione e perdita degli assoni mielinizzati e della mielina in tutti i funicoli del midollo spinale, risultando particolarmente consistente nella porzione dorsale del funicolo laterale dei tratti medio-caudali del midollo spinale toracico. Il carattere progressivo della malattia porta ad un'estensione delle lesioni anche al tratto lombare e cervicale. La perdita assonale e la demielinizzazione sono rimpiazzate da ampie aree di astrogliosi, o sclerosi, simile a quella osservabile nelle forme di SLA (Coates, et al., 2010).

Per entrambe le patologie la diagnosi si rivela difficile, e spesso si tratta di una diagnosi "per esclusione". Sono indispensabili un'accurata anamnesi, il riconoscimento delle caratteristiche cliniche e una serie di esami collaterali come l'elettromiografia, la risonanza magnetica e la mielografia.

Infine, né per la MD né per la SLA esistono al momento terapie farmacologiche efficaci in grado di arrestare o rallentare significativamente la progressione della malattia: ad oggi l'unico farmaco indicato per la SLA è il Riluzolo, approvato dal FDA, in grado solo di rallentare il decorso della malattia di alcuni mesi (Wijesekera, et al., 2009).
Nonostante le numerose analogie cliniche, istopatologiche e genetiche portino a considerare la MD un modello di SLA, tra le due malattie esistono anche delle differenze non trascurabili. Ad esempio, l'assenza di evidenze che indichino la degenerazione e la perdita dei corpi neuronali e la natura più diffusa dell'assonopatia, che nella MD oltre ai tratti motori coinvolge in modo netto anche i tratti sensitivi somatici e propriocettivi generali (Coates, et al., 2010). Nella SLA i riferimenti ad un coinvolgimento diretto del sistema nervoso sensitivo non sono molti e generalmente viene considerata una malattia esclusiva del sistema motorio.

6.2 MIELOPATIA DEGENERATIVA COME MODELLO PER LA SLA

In letteratura non sono riportati casi di SLA che si manifestino spontaneamente negli animali, perciò nel corso degli anni la ricerca si è fortemente affidata a modelli di roditori transgenici che esprimessero SOD-1 mutata per riprodurre una malattia con i caratteri salienti della SLA (Nagai, 2001). Se da una parte, nei ratti portatori di un gene non funzionale, quindi ratti che non esprimono la proteina, non si sono sviluppati segni clinici di SLA, dall'altra segni clinici compatibili con una malattia dei motoneuroni, sono stati invece osservati in modelli con la SOD-1 umana mutata. Ulteriori studi hanno poi supportato fortemente l'ipotesi che alla base della neurodegenerazione ci sia il guadagno di una nuova funzione tossica della SOD-1 mutata, piuttosto che una sua perdita di funzione, e che la natura della tossicità sia da attribuirsi all'alterazione delle sequenze aminoacidiche che destabilizza la conformazione della proteina, portandola ad un ripiegamento errato e alla formazione di aggregati anti SOD-1 intracellulari (Pasinelli, et al., 2006), (Shaw, et al., 2007). Le malattie indotte artificialmente possono tuttavia differire notevolmente dalle forme spontanee, sotto molti aspetti. Molti dei modelli di SLA utilizzati attualmente sono roditori, in cui viene indotta una superespressione dei geni d'interesse da 5 a 15 volte superiore a quanto osservabile nella malattia spontanea (Vasquez, 2011). Per tale motivo,

per quanto si possa aver imparato dallo studio dei modelli SOD-1 transgenici, la patogenesi della SLA resta tuttora sconosciuta, ma si pensa fortemente che possa essere multifattoriale. Nonostante ciò, lo studio dei modelli animali ha permesso di valutare la sicurezza e l'efficacia di alcuni interventi terapeutici, anche se i risultati son stati sfavorevoli. I farmaci che infatti non si son dimostrati efficaci nemmeno sui modelli transgenici son stati scartati ancor prima di essere utilizzati sull'uomo, mentre i farmaci efficaci sui modelli, non lo sono stati altrettanto sull'uomo (Benatar, 2007). Le ragioni dei fallimenti possono essere molteplici. Come già detto, i topi transgenici sono modelli artificiali che non riprodurranno mai i segni clinici della SLA, anche perchè i roditori hanno un sistema nervoso primitivo non comparabile con quello umano. Inoltre, questi modelli mostrano spesso una progressione del quadro clinico esageratamente più veloce di quella dei pazienti umani, che potrebbe portare a risultati significativi nei topi, ma che non necessariamente trovano conferma quando applicati ai pazienti affetti da SLA. Infine, le forme famigliari di SLA con mutazione in SOD-1 sono solo una piccola percentuale delle forme di malattia possibili, quindi potrebbe essere che i meccanismi patogenetici di altre forme di SLA differiscano da quelli delle forme con SOD-1 mutata (Swarup, et al., 2010).

Il cane rappresenta un'ottima via di mezzo tra i roditori e l'essere umano per lo studio delle malattie ereditarie poiché il sequenziamento del genoma canino ha permesso di dimostrare che il DNA dell'uomo è molto più simile a quello del cane rispetto a quello del topo. Paragonati ai roditori con SOD-1 mutata, i cani affetti da MD sono più affini all'uomo in termini di taglia, complessità e struttura del sistema nervoso e perfino in tempi di durata della patologia (Awano, et al., 2009). Inoltre, il cane rappresenta un ottimo modello dal momento che condivide gli stessi spazi e le stesse abitudini dell'uomo. L'identificazione di un modello canino inizia con il riconoscimento dei segni clinici e delle evidenze istopatologiche che richiamano le caratteristiche della controparte umana della malattia. Una volta identificato, il modello spontaneo di malattia potrà essere utile per approfondire le conoscenze riguardo ai meccanismi che regolano il decorso clinico e per sviluppare strumenti diagnostici e interventi terapeutici (Kato, 2008). Uno stretto collegamento genetico tra la MD e la SLA è stato stabilito nel momento in cui è stata identificata la mutazione di SOD-1 nei cani malati (Awano, et al., 2009). La maggior parte degli studi che sono seguiti a questa scoperta ha confermato le strette similitudini cliniche e istopatologiche tra la MD e la SLA, ponendo il cane in una posizione privilegiata rispetto agli animali da laboratorio utilizzati nella ricerca. I cani affetti da MD potrebbero essere utilizzati per studiare i processi alla base della degenerazione dei motoneuroni nella SLA, per mappare i

loci modificatori e per identificare i fattori ambientali che esacerbano la gravità della malattia (Awano, et al., 2009). In aggiunta l'eutanasia, che comunemente viene effettuata nei cani affetti durante le varie fasi della progressione della malattia, potrebbe fornire materiale tissutale in uno stadio di malattia che è raramente accessibile nei pazienti umani. Al momento, per ovvie limitazioni etiche, non è possibile reperire campioni, sia nel cane che nell'uomo, per valutare le caratteristiche delle lesioni nelle fasi precliniche e d'esordio di entrambe le malattie, e perciò si rende urgente lo sviluppo di biomarkers precoci e affidabili. Un altro vantaggio derivante dall'utilizzo del cane come modello di malattia spontanea, potrebbe essere rappresentato dalla possibilità di valutare l'efficacia e la sicurezza delle terapie proposte all'uomo (Awano, et al., 2009).

6.3 TRATTAMENTO DELLA MD MEDIANTE INFUSIONE DI CELLULE MESENCHIMALI

A partire dai promettenti risultati che si stanno ottenendo grazie all'impiego delle cellule staminali nella terapia per la SLA, è stato proposto l'utilizzo delle stesse anche in Medicina Veterinaria con particolare interesse per la MD. Le cellule staminali possiedono la capacità di rinnovarsi e modificarsi autonomamente: quelle embrionali (ESC) sono definite totipotenti, possono quindi differenziarsi in qualsiasi altro tipo di cellula, mentre le staminali pluripotenti (PSC) possono differenziarsi esclusivamente in tipi cellulati più limitati e specifici. Le cellule progenitrici neurali sono PSC che possono differenziarsi in cellule neuronali o gliali (Gage, 2000). Le cellule staminali son state proposte per la terapia della SLA credendo erroneamente che potessero rimpiazzare le cellule progressivamente perse durante la malattia. L'idea principale è stata quella di utilizzare ESC o PSC per rigenerare i motoneuroni danneggiati nel paziente affetto da SLA ma, nella pratica, i risultati non sono stati significativi poiché, al fine di integrarsi completamente con i circuiti neurali già presenti, le nuove cellule derivate da quelle staminali devono proiettare assoni su ampie distanze e formare sinapsi con neuroni e muscoli endogeni in un ambiente malato (Boulis, et al., 2011). Ad oggi dunque è stato suggerito un altro approccio alla terapia con le cellule staminali per la SLA che si basa sul miglioramento del microambiente malato. Mentre le cellule staminali non sono in grado di sostituire direttamente i motoneuroni malati, le cellule staminali trapiantate secernono fattori neurotrofici e si differenziano in cellule di supporto, come astrociti e microglia, creando un ambiente neuroprotettivo che può rallentare la

degenerazione dei motoneuroni (Goutman, et al., 2019). Questa teoria sottolinea un aspetto importante della SLA: la tossicità per le cellule vicine ai neuroni, come astrociti e microglia, è possibile e produce un microambiente malato. Inoltre, essa suggerisce anche che la neurodegenerazione nella SLA può essere mitigata da cellule diverse dai motoneuroni. Questo concetto è stato anche ampiamente analizzato negli studi sugli animali. La maggior parte degli studi sull'utilizzo delle cellule staminali sono stati condotti su modelli di SLA di topo che esprimono SOD-1 mutata. Come già detto, gli animali con SOD-1 mutata presentano le caratteristiche salienti della SLA, inclusa la degenerazione selettiva dell'MN in concomitanza con atrofia muscolare e disfunzione motoria. Da questi studi è emerso che il trapianto di cellule diverse dai motoneuroni può rappresentare un approccio terapeutico nei modelli animali e che le cellule staminali pluripotenti indotte (iPSC) rappresentano una fonte pronta di cellule che possono essere riprogrammate in diversi tipi di cellule e sono promettenti per il trattamento delle malattie degenerative, compresa la SLA (Goutman, et al., 2015).

Uno studio attualmente in corso presso l'Ospedale Veterinario Universitario Didattico di Parma (PR) prevede la somministrazione di cellule mesenchimali a soggetti affetti da MD.

Alla luce di quanto descritto sopra, sembra plausibile pensare che anche l'utilizzo di cellule staminali come terapia per MD possa fornire gli stessi risultati incoraggianti come per la SLA. Lo scopo dello studio è infatti quello di stabilire se la somministrazione endovenosa ed intratecale di cellule mesenchimali possono migliorare il decorso e la prognosi di soggetti affetti da MD. Questa ricerca prevede l'arruolamento di due gruppi di campioni, uno con animali malati e uno di controllo. Il primo gruppo deve essere costituito da almeno 8 cani con anamnesi e sintomi neurologici compatibili con MD e che abbiano eseguito un esame neurologico, TAC o RMN del rachide toracolombare per escludere alterazioni tali da giustificare il quadro sintomatologico, esame del liquor per escludere una patologia infiammatoria e test genetico per la ricerca della mutazione del gene SOD-1. Il secondo gruppo, o campione di controllo, prevede invece l'arruolamento di animali con un quadro clinico compatibile con MD, selezionati seguendo gli stessi criteri di inclusione di quelli del primo gruppo, e sopposti solo a fisioterapia.

A tutti i soggetti vengono effettuati esami ematobiochimici e delle urine ed eventualmente altri esami collaterali (radiografie, ecografie).

Successivamente vengono pianificate tre somministrazioni di cellule mesenchimali a intervalli di due mesi l'una dall'altra e precedute da una visita neurologica. Alla prima seduta il cane viene sottoposto a prelievo chirurgico in anestesia generale di un piccolo campione

di tessuto adiposo dalla regione inguinale e all'infusione di 2 x 10_6 cellule mesenchimali eterologhe per via intratecale (IT) nella cisterna lombare e di 0.5 x 10_6/kg cellule mesenchimali eterologhe per via endovenosa (EV). Sono inoltre prelevati un campione di liquor e uno di siero per la misurazione della concentrazione di neurofilamenti fosforilati a catena pesante (pNf-H) tramite metodo ELISA (Figura 12).

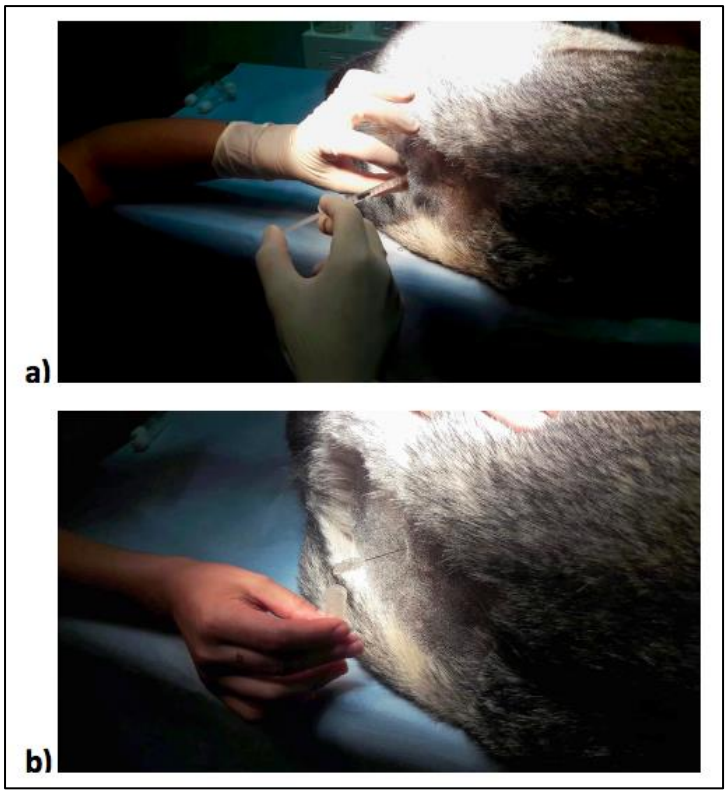

Figura 12: Procedura del trattamento con l'utilizzo di cellule staminali: a) infiltrazione intratecale di 2 x 10_6 cellule mesenchimali a livello di cisterna lombare, b) prelievo di liquor per analisi di pNf-H.

A distanza di due mesi dalla prima infusione viene poi eseguita la seconda infusione. In questo caso il cane è anestetizzato e sottoposto all'infusione prevista alla prima seduta ma con l'utilizzo di cellule mesenchimali autologhe, ottenute dalla lavorazione del prelievo adiposo. Allo stesso modo vengono nuovamente prelevati liquor e siero. La terza infusione, sempre intervallata da due mesi dalla seconda, prevede le stesse procedure della precedente. Contemporaneamente tutti i soggetti del gruppo vengono indirizzati presso centri specializzati per intraprendere un percorso fisioterapico intensivo. Se il soggetto viene sottoposto ad eutanasia o va incontro a morte si esegue l'esame necroscopico per la conferma

istopatologica e immunoistochimica della diagnosi di MD su campione di midollo spinale toracolombare.

Ai soggetti appartenenti al gruppo di controllo vengono proposte le stesse procedure dei cani malati, esclusa l'infusione di cellule mesenchimali: sono dunque sottoposti a visite neurologiche ogni due mesi, prelievi di siero e, se possibile, liquor per determinare le concentrazioni di pNf-H, intraprendono un percorso di fisioterapia e, al momento della morte per eutanasia o per altre cause, viene eseguito l'esame necroscopico per la conferma istopatologica e immunoistochimica su campione di midollo spinale toracolombare.

In conclusione, vengono analizzati i parametri clinici (visita neurologica e tempo di sopravvivenza) e di laboratorio (concentrazione plasmatica e liquorale di pNf-H) dei soggetti appartenenti ai due diversi gruppi per sottoporli successivamente ad analisi statistica al fine di valutare l'efficacia del trattamento terapeutico sopra descritto.

Lo studio è attualmente al vaglio da parte dell'Organismo per il Benessere degli Animali (OPBA) di Parma. Una volta avute le necessarie autorizzazioni inizierò l'inclusione randomizzata dei soggetti nei due gruppi.

CONCLUSIONI

La Mielopatia Degenerativa è una patologia dagli esiti disastrosi sia per il paziente che si trova gradualmente nell'incapacità a soddisfare autonomamente persino i suoi bisogni più elementari, che per i proprietari impotenti dinanzi all'inarrestabile peggioramento delle condizioni di salute del proprio animale. Il progressivo aggravamento della MD, che esita nel lungo termine in una paraparesi non deambulante dell'animale, porta infatti il proprietario a richiederne l'eutanasia. In molti casi, tra l'altro, le difficoltà di gestione sono aggravate dalla grossa taglia del paziente. Non ci sono cure disponibili per il trattamento della malattia, ma il costante impegno nello studio della stessa potrebbe condurre nel tempo ad una terapia in grado di arrestarne la progressione. Attualmente un buon programma di fisioterapia e di riabilitazione fisica è considerato l'unico modo per rallentare il decorso della MD ed è fortemente raccomandato.

I soli strumenti disponibili per il controllo di questa malattia sono la conoscenza della stessa e la profilassi genetica. La prima consiste nel diffondere informazioni corrette relativamente all'incidenza della malattia, alla sintomatologia, alla diagnosi ottenuta per esclusione e all'utilizzo del test genetico. La seconda invece è fondamentale per ridurre in modo concreto l'incidenza della malattia nella popolazione, selezionando i riproduttori per ridurre la nascita di cuccioli omozigoti per l'allele A. Questi due concetti vanno tenuti in considerazione al fine di migliorare la situazione epidemiologica della popolazione. È importante che allevatori e privati si impegnino a testare i cani, soprattutto riproduttori, in modo che l'esecuzione del test genetico diventi pratica routinaria tanto quanto lo screening per la displasia dell'anca e del gomito. È necessaria una consapevolezza di riduzione della frequenza allelica in maniera graduale in quanto basare le future selezioni solo sull'accoppiamento di soggetti omozigoti sani, limiterebbe drasticamente le possibilità di accoppiamento e porterebbe inevitabilmente ad una riduzione della diversità genetica. I portatori, eterozigoti, devono essere quindi inclusi nei programmi di selezione, almeno per un certo numero di generazioni, facendo semplicemente attenzione ad accoppiarli esclusivamente con soggetti omozigoti sani.

La Mielopatia Degenerativa del cane condivide buona parte dello spettro clinico e del quadro neuropatologico con una delle più devastanti patologie neurodegenerative che possono colpire l'uomo, la Sclerosi Laterale Amiotrofica (SLA), tenendo conto anche della mutazione in comune del gene SOD-1. Queste similitudini hanno permesso di considerare il cane affetto

da MD un modello animale spontaneo di SLA su cui orientare le ricerche per chiarire i meccanismi fisiopatologici alla base di entrambe le malattie e sviluppare strumenti diagnostici affidabili. Gli sforzi congiunti della ricerca medica in ambito umano e veterinario, potrebbero favorire l'ottenimento di protocolli terapeutici efficaci, sia per i cani affetti da MD che per i pazienti malati di SLA.

Bibliografia

- **Andersen, P.M., et al. 1995.** Amyotrophic lateral sclerosis associated with homozygosity for an Asp90 mutation in CuZn-superoxide dismutase. *Nat Genet.* 1995, Vol. 10, p. 61-66.
- **Averill, D.R.Jr. 1973.** Degenerative myelopathy in the aging German Shepherd Dog: clinical and pathologic findings. *J Am Vet Med Assoc.* 1973, Vol. 162, p. 1045-1051.
- **Awano, T., et al. 2009.** Genome-wide association analysis reveals a SOD1 mutation in canine degenerative myelopathy that resembles amyotrophic lateral sclerosis. *PNAS.* 2009, Vol. 106, p. 2794–2799.
- **Barclay, K.B. e Haines, D.M. 1994.** Immunohistochemical Evidence for Immunoglobulin and Complement Deposition in Spinal Cord Lesions in Degenerative Myelopathy in German Shepherd Dogs. *Canadian Journal of Veterinarian Research.* 1994, Vol. 58, p. 20-24.
- **Barone, R. 2006.** *Anatomia comparata dei mammiferi domestici.* s.l. : Edagricole, 2006. p. 3. Vol. 6.
- **Benatar, M. 2007.** Lost in translation: treatment trials in the SOD1 mouse and in human ALS. *Neurobiological Diseases.* 2007, Vol. 26, p. 1-13.
- **Bernardini, M. 2002.** *Neurologia del cane e del gatto.* Bologna : Poletto, 2002. p. 5-16.
- **Bichsel, P., Vandevelde, M. e Lang, J., et al. 1983.** Degenerative myelopathy in a family of Siberian husky dogs. *J Am Vet Med Assoc.* 1983, p. 998-1000.
- **Bortolami, R. e Callegari, E. 1999.** *Neurologia ed estesiologia degli animali domestici.* s.l. : Edagricole, 1999. p. 495-579.
- **Boulis, N.M., Federici, T. e Glass, J.D., et al. 2011.** Translational stem cell therapy for amyotrophic lateral sclerosis. *Nat Rev Neurol.* 2011, Vol. 8, p. 172-176.
- **Brajkovic, S., et al. 2012.** Sclerosi Laterale Amiotrofica: SOD1 è implicata nel danno cellulare anche nei casi sporadici. 2012, Vol. 125, p. 433-444.
- **Braund, K.G. e Vandevelde, M. 1978.** German shepherd dog myelopathy - a morpholocic and morphometric study. *American Journal of Veterinary Research.* 1978, Vol. 39, p. 1309-1315.
- **Braund, K.G. 1987.** Hip dysplasia and degenerative myelopathy: making the distinction in dogs. *Veterinary Medicine.* 1987, Vol. 82, p. 782-789.

- **Bruijn, L.I., Houseweart, M.K. e Kato, S., et al. 1998.** Aggregation and motor neuron toxicity of an ALS-linked SOD1 mutant independent from wild-type SOD1. *Science.* 1998, Vol. 281, p. 1851-1854.
- **Bujnak, A.C., et al. 2013.** Characterization of Intercostal Muscle Pathology in Canine Degenerative Myelopathy: A Disease Model for Amyotrophic Lateral Sclerosis. *Journal of Neuroscience Research.* 2013, Vol. 91, p. 1639-1650.
- **Charcot, J.M. e Joffroy, A. 1869.** Deux cas d'atrophie musculaire progressive avec le sions de l substance grise et de faisceaux ante rolate raux de la moelle e pinie`re. *Arch Physiol Norm Pathol.* 1869, p. 354-357.
- **Clemmons, R.M. 1992.** Degenerative myelopathy. *Small Anim Pract.* 1992, Vol. 22, p. 965-971.
- **Clemmons, R.M., Cheeseman, J.A. e Kamishina, H., et al. 2006.** Genetic analysis of a sponta- neous canine model of primary multiple sclerosis. *FASEB J.* 2006, Vol. 20, p. 14-17.
- **Coates, J.R. e Wininger, F.A. 2010.** Canine Degenerative Myelopathy. *Vet Clinic Small Anim.* 2010, Vol. 40, p. 929-950.
- **Coates, J.R., et al. 2007.** Clinical Characterization of a Familial Degenerative Myelopathy in Pembroke Welsh Corgi Dogs. *Journal of Veterinarian Internal Medicine.* 2007, Vol. 21, p. 1323-1331.
- **Crisp, M.J., et al. 2013.** Canine degenerative myelopathy: Biochemical characterization of superoxide dismutase 1 in the first naturally occurring non-human amyotrophic lateral sclerosis model. *Experimental Neurology.* 2013, Vol. 248, p. 1-9.
- **De Lahunta, A. e Glass, E. 2010.** *Neuroanatomia e neurologia clinica veterinaria.* s.l. : Elsevier, 2010. p. 261-263.
- **Duncan, I.D. e Griffiths, I.R. 1975.** Chronic degenerative radiculomyelopathy in the dog. *Journal of Small Animal Practice.* 1975, Vol. 16, p. 461-471.
- **Evans, H.E. e De Lahunta, A. 2013.** *Miller's Anatomy of the Dog.* St. Louis, Missouri : Elsevier Saunders, 2013. p. 589-608.
- **Fechner, H., Johnston, P.E. e Sharp, N.J.H., et al. 2003.** Molecular genetic and expression analysis of alpha-tocopherol transfer protein mRNA in German shepherd dogs with degenerative myelopathy. *Berl Munch Tierarztl Wochenschr.* 2003, Vol. 11, p. 631-636.

- **Gage, F.H. 2000.** Mammalian neural stem cells. *Science.* 2000, Vol. 287, p. 1433-1438.
- **Goutman, S.A., Chen, K.S. e Feldman, E.L. 2015.** Recent advances and the future of stem cell therapies in amyotrophic lateral sclerosis. *Neurotherapeutics.* 2015, Vol. 12, p. 428-448.
- **Goutman, S.A., et al. 2019.** Stem cell treatments for amyotrophic lateral sclerosis: a critical overview of early phase trials. *Expert Opinion on Investigational Drugs.* 2019, Vol. 28, p. 525-543.
- **Gresle, M.M., Liu, Y. e Dagley, L.F., et al. 2014.** Serum phosphory- lated neurofilament-heavy chain levels in multiple sclerosis patients. *J Neurol Neurosurg Psychiatry.* 2014, Vol. 85, p. 1209-1213.
- **Griffiths, I.R. e Duncan, I.D. 1975.** Chronic degenerative radiculomyelopathy in the dog. *J Small Anim Pract.* 1975, Vol. 16, p. 461-471.
- **Gros-Louis, F., Gaspar, C. e Rouleau, G.A. 2006.** Genetics of familial and sporadic Amyotrophic Lateral Sclerosis. *Biochimica et Biophysica Acta.* 2006, Vol. 1972, p. 956-972.
- **Hardiman, O., Van Den Berg, L.H. e Kiernan, M.C. 2011.** Clinical diagnosis and management of amyotrophic lateral sclerosis. *Nature Reviews Neurology.* 2011, Vol. 7, p. 639-649.
- **Hirano, A., Kurland, L.T. e Sayre, G.P. 1967.** Familial amyotrophic lateral sclerosis. A subgroup characterized by posterior and spinocerebellar tract involvement and hyaline inclusions in the anterior horn cells. *Arch Neurol.* 1967, Vol. 16, p. 232-243.
- **Johnston, P.E.J., et al. 2001.** Serum alfa-tocopherol concentrations in German shepherd dogs with chronic degenerative radiculomyelopathy. *Vet Rec.* 2001, Vol. 148, p. 403.
- **Jones, J.C., et al. 2005.** CT myelography of the thoraco-lumbar spine in 8 dogs with degenerative myelopathy. *J Vet Sci.* 2005, Vol. 6, p. 341-348.
- **Kathmann, I., et al. 2006.** Daily Controlled Physiotherapy Increases Survival Time in Dogs with Suspected Degenerative Myelopathy. *Journal of Veterinarian Internal Medicine.* 2006, Vol. 20, p. 927-932.
- **Kato, S. 2008.** Amyotrophic lateral sclerosis models and human neuropathology: similarities and differences. *Acta Neuropathologica.* 2008, Vol. 115, p. 97-114.

- **Kato, S., Hayashi, H. e Nakashima, K., et al. 1997.** Pathological characterization of astrocytic hyaline inclusions in familial amyotrophic lateral sclerosis. *Am J Pathol.* 1997, Vol. 151, p. 611-620.
- **Kohyama, M., et al. 2016.** Degenerative myelopathy in the Collie breed: a retrospective immunohistochemical 3 analysis of superoxide dismutase 1 in an affected Rough Collie, and a molecular 4 epidemiological survey of the SOD1:c.118G>A mutation in Japan. 2016, p. 1-11.
- **Konig, H.E. e Liebich, H.G. 2004.** *Veterinary Anatomy of Domestic Mammals.* Stuttgart, Germany : Schattauer New York, 2004. p. 470.
- **Levine, J.M., Hillman, R.B. e Erb, H.N., et al. 2002.** The influence of age on patellar reflex response in the dog. *J Vet Intern Med.* 2002, Vol. 16, p. 244-246.
- **Lorenz, M.D., Coates, J.R. e Kent, M. 2011.** *Handbook of veterinary neurology.* St. Louis : Elsevier Saunders, 2011.
- **Lovett, M.C., et al. 2014.** Quantitative assessment of hsp70, IL-1β and TNF-α in the spinal cord of degs with E40K SOD1-associated degenerative myelopathy. *The Veterinary Journal.* 2014.
- **March, P.A., et al. 2009.** Degenerative Myelopathy in 18 Pembroke Welsh Corgi Dog. *Vet Pathol.* 2009, Vol. 46, p. 241-250.
- **Matte.**
- **Matthews, N.S. e de Lahunta, A. 1985.** Degenerative myelopathy in an adult miniature poodle. *J Am Vet Med Assoc.* 1985, Vol. 186, p. 1213-1215.
- **Matthews, N.S. e De Lahunta, A. 1985.** Degenerative myelopathy in an adult miniature poodle. *Journal of the American Veterinary Mecial Association.* 1985, Vol. 186, p. 1213-1215.
- **Mesfin, G.M., Kusewitt, D. e Parker, A. 1980.** Degenerative myelopathy in cat. *J Am Vet Assoc.* 1980, Vol. 176, p. 62-64.
- **Miller, A.D., Barber, R. e Porter, B.F., et al. 2009.** Degenerative myelopathy in two boxer dogs. *Vet Pathol.* 2009, Vol. 46, p. 686-687.
- **Morgan, B.R., et al. 2014.** Characterization of Thoracic Motor and Sensory Neurons and Spinal Nerve Roots in Canine Degenerative Myelopathy, a Potential Model Disease of Amyotrophic Lateral Sclerosis. *Journal of Neuroscienze Research.* 2014, Vol. 92, p. 531-541.
- **Muller, D.P.R. 1986.** Vitamin E: its role in neurological function. *Posgraduate Medical Journal.* 1986, Vol. 62, p. 107-112.

- **Nagai, M., et al. 2001.** Rats expressing human cytosolic copper-zinc superoxide dismutase transgenes with amyotrophic lateral sclerosis: Associated mutations develop motor neuron disease. *J Neurosci.* 2001, Vol. 21, p. 9246-9254.
- **Nishida, H., Nakayama, M. e Tanaka, H., et al. 2014.** Evaluation of serum phosphorylated neurofilament subunit NF-H as a prognos- tic biomarker in dogs with thoracolumbar intervertebral disc her- niation. *Vet Surg.* 2014, Vol. 43, p. 289-293.
- **Ogawa, M., et al. 2011.** Immunohistochemical observation of canine degenerative myelopathy in two Pembroke Welsh Corgi dogs. *Journal of Veterinary Medical Science.* 2011, Vol. 73, p. 1275-1279.
- **Ogawa, M., et al. 2011.** Immunohistochemical observation of canine degenerative myelopathy in two Pembroke Welsh Corgi dogs. *J Vet Med Sci.* 2011, Vol. 73, p. 1213-1215.
- **Oji, T., et al. 2007.** Measurement of myelin basic protein in the cerebrospinal fluid of dogs with degenerative myelopathy. *Veterinary Clinical Pathology.* 2007, 36, p. 281-284.
- **http://omia.angis.org.au/home/ 2016.** Online Mendelian Inheritance in Animals. [Online] http://omia.angis.org.au/home/ 2016.
- **Palmer, A.C., Medd, R.K. e Wilkinson, G.T. 1984.** Spinal cord degeneration in hound ataxia. *Journal of Small Animal Practice.* 1984, Vol. 25, p. 139-148.
- **Pasinelli, P. e Brown, R.H. 2006.** Molecular biology of amyotrophic lateral sclerosis: Insights from genetics. *Nat Rev Neurosci.* 2006, Vol. 7, p. 710-723.
- **Platt, S.R. e Olby, N.J. 2004.** *BSAVA Manual of canine and feline neurology.* s.l. : BSAVA, 2004.
- **Polizopoulou, Z.S., et al. 2008.** Evaluation of a proposed ther- apeutic protocol in 12 dogs with tentative degenerative myelopathy. *Acta Vet Hung.* 2008, Vol. 56, p. 293-301.
- **Rakhit, R. e Chakrabartty, A. 2006.** Structure, folding, and misfolding of Cu, Zn superoxide dismutase in ALS. *Biochim Biophys Acta.* 2006, Vol. 1762, 1015-1037.
- **Rowland, L.P. e Shneider, N.A. 2001.** Amyotrophic lateral sclerosis. *The New England Journal of Medicine.* 2001, Vol. 5, p. 1688-1700.
- **Saccon, R.A., et al. 2013.** SOD1 loss of function in ALS. *Brain.* 2013, Vol. 136, p. 2342-2358.

- **Sandelin, E., et al. 2007.** Amyotrophic lateral sclerosis-associated copper/zinc superoxide dismutase mutations preferentially reduce the repulsive charge of the proteins. *J Biol Chem.* 2007, Vol. 282, p. 21230-21236.
- **Shaw, B.F. e Valentine, J.S. 2007.** How do ALS-associated mutations in superoxide dis- mutase 1 promote aggregation of the protein? *Trends Biochem Sci.* 2007, Vol. 32, p. 78-85.
- **Sheahan, B.J., Caffrey, J.F. e Gunn, H.M., et al. 1991.** Structural and biochemical changes in a spinal myelinopathy in twelve English foxhounds and two harriers. *Vet Pathol.* 1991, Vol. 28, p. 117-124.
- **Shearin, A.L. e Ostrander, E.A. 2010.** Leading the way: canine models of genomics and disease. *Disease Models & Mechanisms.* 2010, Vol. 3, p. 27-34.
- **Shelton, G.D., et al. 2012.** Degenerative myelopathy associated with a missense mutation in the superoxide dismutase 1 (SOD1) gene progresses to peripheral neuropathy in Pembroke Welsh corgis and Boxers. *Journal of the Neurological Sciences.* 2012, Vol. 318, p. 55-64.
- **Shelton, G.D., Johnson, G.C. e Johnson, G.S. 2009.** Peripheral nerve pathology in canine degenerative myelopathy with mutation in superoxide dismutase 1 gene. *Journal of Vet Int Med.* 2009, Vol. 23, p. 710-711.
- **Swarup, V. e Julien, J.P. 2010.** ALS pathogenesis: Recent insights from genetics and mouse models. *Progress in Neuro-Psychopharmacology & Biological Psychiatry.* 2010.
- **Toedebusch, C.M., et al. 2017.** Cerebrospinal fluid levels of Phosphorylated Neurofilament Heavy as a diagnostic marker of Canine Degenerative Myelopathy. *J Vet Intern Med.* 2017, Vol. 31, p. 513-520.
- **Toenniessen, J.G. e Morin, D.E. 1995.** Degenerative Myelopathy: A Comparative Review. *The Compendium on Continuing Education for the Practicing Veterinarian.* 1995, Vol. 17, p. 271-283.
- **Tuner, M.R., Kiernan, M.C. e Leigh, P.N., et al. 2009.** Biomarkers in amyotrophic lateral sclerosis. *Lancet Neurol.* 2009, Vol. 8, p. 94-109.
- **Vasquez, L. 2011.** Development of a motor unit number establishment estimation technique in normal dogs: a potential biomarker for canine degenerative myelopathy. *Master of Science.* 2011, p. 1-94.

- **Waxman, F.J., Clemmons, R.M. e Hinrichs, D.J. 1980.** Progressive myelopathy in older German shepherd dogs: presence of circulating suppressor cells. *J Immunol.* 1980, Vol. 124, p. 1216-1222.
- **Wijesekera, L.C. e Leigh, P.N. 2009.** Amyotrophic lateral sclerosis. *Orphanet Journal of Rare Diseases.* 2009, Vol. 4, p. 3.
- **Wininger, F.A., et al. 2011.** Degenerative Myelopathy in a Bernese Mountain Dog with a Novel SOD1 Missense Mutation. *J Vet Intern Med.* 2011, Vol. 25, p. 1166-1170.
- **Zeiler, G.E., Van Der Zwan, H. e Oosthuizen, M.C. 2013.** Genetic testing of canine degenerative myelopathy in the South African Boxer dog population. *Journal of the South African Veterinary Association.* 2013, Vol. 84, p. 1-5.
- **Zeng, R., et al. 2014.** Breed Distribution of SOD1 Alleles Previously Associated with Canine Degenerative Myelopathy. *J Vet Intern Med.* 2014, Vol. 28, p. 525-521.